



2210100634

大同瑞慈健康体检

报 告 册

体检编号	179564	工号	117
姓名	苏婕		
性别	女	年龄	66岁
单位	中国银行大同分行		
部门	中行教场街支行		
联系电话	13934906999		
体检日期	2023-11-28		

尊敬的 苏婕女士 您好！

首先,瑞慈健康体检全体员工欢迎您的光临,并对您的信任表示衷心的感谢！

您于 2023-11-28 (体检编号: 179564) 完成健康检查,本机构的各科医生已根据您的体检项目及结果,汇总成此份健康体检报告,并经总检医生审核。据此提出对您健康状况的综合分析及建议。

瑞慈健康体检倡导“大健康、大康复”,提出“健康是第一财富 (Rich)”的人文理念。希望您仔细阅读并妥善地保管此份健康体检报告,并认真关注报告中的提示与建议,若您对报告内容有任何疑问,可直接与瑞慈健康体检客服部联系,进一步咨询。

健康体检咨询电话: **0352-2824444**

客户服务咨询电话: **0352-2830597**
400-6112995

瑞慈健康体检报告由下列内容组成:

第一部分:主检报告

第二部分:分科分项结果

第三部分:检验报告

第四部分:附表

主检报告

检查综述

- 1、【内科】 (1) 高血压
- 2、【外科(女)】 (1) 甲状腺：结节性肿大 (2) 肛门：外痔
- 3、【眼科】 (1) 左眼视力下降 (2) 右眼视力下降 (3) 白内障
- 4、【血脂四项】 总胆固醇(CHOL)偏高(5.58 mmol/L)
- 5、【心肌酶谱】 高敏肌钙蛋白(TnI)偏高(53.70 pg/ml)
- 6、【肝功七项】 总胆红素(TBIL)偏高(25.90 umol/L)
- 7、【甲状腺彩超】 甲状腺双侧叶结节(多发) TI-RADS III级 定期复查
- 8、【颈部血管彩超】 右锁骨下动脉起始处粥样斑块形成
- 9、【全腹彩超】 胆囊息肉
- 10、【口腔科】 (1) 左上第三磨牙 amp;牙齿充填 amp;食物嵌塞 右下第三磨牙 左下第三磨牙 阻生齿 右上第三磨牙 牙齿磨耗 色素沉着 (2) 牙龈萎缩 (3) 牙周：牙结石
- 11、【人乳头瘤病毒检查(HPV)】 HPV 高危亚型 39(阳性(+))

医生建议

【高血压】：

- (1) 高血压是指收缩期和(或)舒张期动脉血压高于正常，并连续三次不同日测量，血压都高于正常标准，可确定患高血压病。
- (2) 高血压的发病与遗传、精神过度紧张、肥胖、吸烟、酗酒、嗜盐等因素有关。血压持久增高，可导致心、脑、肾等脏器的损害。
- (3) 原发性高血压由于目前原因不明(部分与遗传有关)，须终身服药降压。高血压主要危害心、脑血管和肾脏。一旦确诊“高血压”就要终生服药。
- (4) 平时应低盐(每天5~10g)、低脂饮食(少吃动物脂肪与内脏)；忌烟限酒。遵照医嘱坚持服药，定期测量血压，宜控制在140/90mmHg以下，若合并有糖尿病和肾病，要把血压控制在130/80mmHg以下。
- (5) 血压到正常水平时，说明此时选用的降压药和治疗方案基本合适，但并不意味着高血压已被“治愈”，应坚持治疗。若盲目自行停药或间断服药，常会使血压波动很大，而加重心、脑、肾和血管的损害。
- (6) 建议您密切关注血压，保持心情舒畅，劳逸结合，适量运动，控制体重，避免过度劳累、情绪激动等。改进生活方式，适当低盐、低脂、低胆固醇饮食，戒烟酒。必要时心血管专科诊治。

【外痔】：

- (1) 人体直肠末端粘膜下和肛管皮肤下静脉丛发生扩张和屈曲所形成的柔软静脉团，称为痔。
- (2) 医学所指痔疮包括内痔、外痔、混合痔，是肛门直肠底部及肛门粘膜的静脉丛发生曲张，从而形成的一个或多个柔软的静脉团的一种慢性疾病。通常当排便时持续用力，造成此处静脉内压力反复升高，静脉就会肿大。
- (3) 妇女在妊娠期，由于盆腔静脉受压迫，妨碍血液循环常会发生痔疮，许多肥胖的人也会罹患痔疮。如果患有痔疮，肛门内肿大扭曲的静脉壁就会变得很薄，因此排便时极易破裂。
- (4) 内痔是长在肛门管起始处的痔；如果膨胀的静脉位于更下方，几乎是在肛管口上，这种曲张的静脉就叫外痔。

(5)外痔位于齿状线以下，是由痔外静脉丛曲张或肛缘皱襞皮肤发炎、肥大、结缔组织增生或血栓瘀滞而形成的肿块。外痔有时会脱出或突现于肛管口外。但这种情形只有在排便时才会发生，排便后它又会缩回原来的位置。

(6)外痔表面覆盖以皮肤，可以看见，不易出血，以疼痛和有异物感为主要症状。临床常分为结缔组织外痔、静脉曲张性外痔、炎性外痔和血栓外痔。

(7)无论内痔还是外痔，都可能发生血栓。在发生血栓时，痔中的血液凝结成块，从而引起疼痛。

(8)平衡饮食，多食蔬菜、水果、蜂蜜等，改变不良大便习惯，定时大便。

(9)不宜久坐，1~2小时后作全身运动、提肛运动。

(10)症状较重者，可采用温盐水或1/5000高锰酸钾溶液坐浴，每晚30分钟。

【视力下降】：

(1)视力下降是由角膜白斑或角膜炎、晶状体混浊、眼底疾病、屈光不正等原因引起，建议眼科诊断治疗。

【白内障】：

(1)白内障的主要表现就是晶状体混浊。老化、遗传、代谢异常、外伤、辐射、中毒和局部营养不良等可引起晶状体囊膜损伤，使其渗透性增加，丧失屏障作用，或导致晶状体代谢紊乱，使晶状体蛋白发生变性，形成混浊。

(2)白内障主要表现为视力渐行性下降，多发生于40岁以后。

(3)日常生活中预防眼外伤，避免过度视力疲劳。加强营养，忌烟、酒，积极治疗其他眼病。配戴抗紫外线眼镜，保持心情舒畅。

(4)定期往眼科复查，必要时眼科治疗。

【总胆固醇(CHOL)偏高】：

(1)总胆固醇是脂质的主要成分之一，其数量受年龄、家族、性别、饮食、遗传等多种因素影响。总胆固醇对人体生长发育以及新陈代谢有重要的作用，正常值是2.59-5.20mmol/L。

(2)总胆固醇升高后，会增加类脂物质的堆积，会产生更多的血管斑块，进而增加心脑血管疾病的风险。大于5.21-5.69mmol/L是胆固醇的临界偏高，即使是一个完全健康的人，只要总胆固醇>7.2mmol/L或低密度脂蛋白>4.9mmol/L，未来发生心脑血管的风险就明显增高，应该马上治疗。

(3)总胆固醇升高根据病因可分为两大类：一是原发性，是由于遗传因素缺陷所致，另一种是继发性，可引起其升高的疾病主要有糖尿病、高血压、甲减、肝肾疾病等。

(4)降低总胆固醇的治疗中，原发性偏高应积极应用降脂药，曾经选择他汀类药物，胆固醇任不能达标的，可联合用药（如依折麦布等）。

(5)如果总胆固醇偏高，且患者有糖尿病、高血压、甲减、肝肾疾病或者已经发生心脑血管疾病的人更应积极用药，控制降低疾病风险。

(6)戒烟，增强运动，采用低脂、低糖饮食，少食富含脂肪、胆固醇及饱和脂肪酸的食物，多进食蔬菜、水果、豆制品、粗粮、鱼和高纤维食品。

(7)必要时在医师指导下使用降脂药物治疗，并前往内分泌科复诊。

【高敏肌钙蛋白(TnI)偏高】：

(1)建议心血管内科诊断治疗。

【总胆红素(TBIL)偏高】：

(1)总胆红素(TBIL)能准确反映黄疸的程度。人体的红细胞有一定的寿命，大约是120天。

(2)当红细胞被破坏死亡后，其中的血红蛋白会被我们人体的肝、脾、骨髓内单核吞噬细胞吞噬破坏分解，在组织酶的作用下，成为血红素和球蛋白，而血红素再进一步被催化还原成胆红素，80-85%的胆红素来源于此，另外还有20%的胆红素来源于血红蛋白以外的肌红蛋白等在肝脏中产生。

(3)未被肝细胞摄取且未与葡萄糖结合的胆红素称之为非结合胆红素，即间接胆红素(IBIL)。间接胆红素被运载到肝脏，被肝细胞摄取，与葡萄糖醛酸结合，则形成结合胆红素(DBIL)，即直接胆红素。在这个过程中有一部分会吸收入血，但其水平会维持动态平衡。

(4)总胆红素、间接胆红素、直接胆红素这三项是反映胆红素代谢的指标，而胆红素长期以来是作为溶血及肝胆疾病的重要异常指标。胆红素检查主要用于黄疸检查，反映肝脏疾病和胆道梗阻，如肝细胞发生炎症坏死等损害时会引起黄疸，胆道疾病及溶血性疾病也可引起黄疸。

(5)大多健康体检中发现的胆红素轻度升高并不能反映肝脏有损伤，如果直接胆红素升高的程度不高，一般可能是生理性的原因引起的，如感冒、酗酒、过于劳累、熬夜等情况，只要注意休息、戒酒，过段时间复查肝功能，一般会自行恢复。

(6)生活方面，多吃新鲜果蔬以补充人体所需的维生素，提高人体免疫力，多吃富含蛋白质的食物，如牛肉、鱼、蛋奶，这些都有助于修复受损的肝细胞，促进肝细胞的再生。如果胆红素升高很多，则需要完善相关检查，往消化内科诊断治疗。

【甲状腺双侧叶结节】：

(1)甲状腺结节是一种常见的甲状腺疾病，很多甲状腺疾病可表现为结节，如可由甲状腺退行性变、炎症、自身免疫性及新生物等多种病变所致。甲状腺结节在各个年龄段的男女人群中均可见到，但中年女性中较多。

(2)甲状腺结节分良性和恶性两大类，良性的占绝大多数，恶性者不足1%，判断甲状腺结节的良恶主要依靠病史、体格检查、放射性核素扫描、穿刺细胞学检查。

(3)建议往外科就诊，进一步检查，明确诊断，结合临床诊治并定期复查。

【右锁骨下动脉起始处粥样斑块形成】：

(1)颈动脉斑块是动脉硬化后，血管里面的垃圾沉淀在血管壁形成。斑块又分为硬斑和软斑两种。硬斑比较稳定，不容易脱落，软斑不稳定，容易破裂脱落，从而形成血管栓塞。

(2)建议：1.减低胆固醇水平。2.减低高血糖、高血压等高危因素，将血压、血糖控制在理想水平。3.积极进行生活干预，控制饮食，改善饮食结构，适量增加运动，戒烟限酒。4.必要时药物治疗。

【胆囊息肉】：

(1)胆囊息肉又称胆囊隆起样病变，其临床症状无特异性，大部分患者为查体时所发现。主要症状为中上腹部隐痛。发病年龄多在30~50岁，以中青年为主。

(2)一般认为，胆囊息肉是胆囊癌的诱发因素，如胆囊息肉大于1cm时，最好先行手术治疗，以杜绝胆囊癌的发生。

(3)胆囊息肉临床特点有，一是发病率逐渐增高。高胆固醇饮食、长期酗酒、过多进食刺激性食物、饮食规律紊乱如：不吃早餐、晚餐过盛、过多等不良饮食习惯多可造成胆囊息肉的形成；

(4)二是隐蔽攻击性强。胆囊息肉多无症状，85%以上的患者都是在例行体检中发现。3-4mm以下的息肉在CT和核磁共振中难以发现或常常漏诊；

(5)禁酒及含酒精类饮料，因酒精在体内主要通过肝脏分解、解毒，所以，酒精可直接损伤肝功能，引起肝胆功能失调，使胆汁的分泌、排出过程紊乱，从而刺激胆囊息肉增长。

(6)饮食规律、吃好早餐对胆囊息肉患者很重要。肝脏主要分泌胆汁，分泌的胆汁存储入胆囊内，而胆汁的功能主要是消化油性食物。如果不吃早餐，胆汁在胆囊内滞留时间长，可刺激胆囊形成胆囊息肉或使原来的息肉增大或发生变化。所以，要调配营养丰富的早餐和养成吃早餐的生活习惯。

(7)低胆固醇饮食，胆固醇摄入过多，可加重肝胆的代谢负担，并引起多余的胆固醇在胆囊壁结晶、积聚和沉淀，从而形成息肉，所以，胆囊息肉患者应降低胆固醇摄入量，尤其是晚上，应避免进食高胆固醇类食品，如鸡蛋（尤其是蛋黄）、肥肉、海鲜、无鳞鱼类、动物内脏等食品。

(8)宜多食各种新鲜水果、蔬菜，进低脂肪、低胆固醇食品，如香菇、木耳、芹菜、豆芽、海带、藕、鱼肉、兔肉、鸡肉、鲜豆类等；宜多食干豆类及其制品；宜选用植物油，不用动物油；

(9)少吃辣椒、生蒜等刺激性食物或辛辣食品；不用油煎、炸、烤、熏的烹调方法；饮水时，用少量山楂、银杏、绞股蓝草放入水杯中饮用。

【牙结石】：

(1)牙结石又称牙石，是沉积在牙齿或修复体表面上已经钙化或正在钙化的菌斑或软垢。其开始时是软的，会因逐渐的钙化而变硬。它是由75%的磷酸钙，15-25%的水、有机物、磷酸锰、矿酸钙及微量的钾、钠、铁所构成，并呈现出黄色、棕色或者黑色。

(2)牙结石通常存在于唾液腺开口处的牙齿表面（例如：下颚前牙的舌侧表面，上颚后牙的颊侧表面）和牙齿的颈部，以及口腔粘膜运动不到的牙齿表面等处。

(3)牙结石形成后，可伴随牙龈出血、牙龈萎缩、口臭等症状。

(4) 牙结石是牙周病的重要病因，它会不断刺激牙周组织，并且压迫牙龈，影响血液循环，造成牙周组织的细菌感染，形成牙周囊袋，此后更易使食物残渣、牙菌斑、牙结石等的堆积，最终牙周支持组织全部破坏，导致牙齿松动，以至于不得不拔除牙齿。

(5) 早晚刷牙、饭后漱口是防治牙结石形成的最重要措施。应采取正确的竖刷牙法和巴氏刷牙法，纠正横刷牙法。

(6) 多吃富有维生素的粗纤维食物，如肉、蛋、各种蔬菜和水果，充分咀嚼以利于牙面清洁。少吃甜食及黏性很强的食物，不吃零食。

(7) 建议每半年进行一次口腔健康检查，每年进行 2-3 次全口超声波洁牙术，使牙面、牙颈部经常处于洁净状态。

【阻生齿】：

(1) 牙齿在颌骨内由于位置不当，不能萌出到正常咬合位置，这样的牙齿称为阻生齿。最常见的阻生齿是下颌第三磨牙，其次是上颌第三磨牙和上颌尖牙等。

(2) 阻生齿和覆盖在其上的牙龈之间，很容易藏污纳垢，滋生细菌，引起口臭、牙齿龋坏等，当身体抵抗力下降时，常常会导致牙冠周围的牙龈发生炎症，严重时脸颊可致肿胀，张口困难，甚至会引起全身发烧，颌下淋巴结肿大。

(3) 阻生齿常常还会引起邻牙龋坏、松动、牙槽骨吸收等症状，所以能引起这些病变的阻生牙应该拔除。

(4) 由于阻生齿位置不正，被邻牙阻挡，有些还可能完全被骨组织包埋，因此阻生齿的拔除比拔除其他牙齿要困难，被牙龈覆盖的要切开牙龈，被骨包埋的要把骨去除，被邻牙挡住的要把牙冠劈开，分片拔除。

(5) 拔阻生齿费时较长，术中术后可能发生的并发症也较多，如：出血、断根、邻牙损伤等。

(6) 建议如果阻生齿位置不当，引起智齿冠周炎、邻牙的龋坏、松动等病变时，可往口腔科行拔除术。

【牙齿磨耗】：

(1) 牙齿磨耗主要是由于机械摩擦作用导致的牙体硬组织渐进性丧失的疾病。

(2) 在正常咀嚼过程中，随着年龄的增长，牙齿咬合面和邻面由于咀嚼作用而发生均衡的生理性的硬组织丧失称为生理性磨耗。

(3) 临床上，常因饮食习惯、磨牙症等原因造成个别牙或一组牙，甚至全口牙的磨损不均或过度磨损，即为病理性磨耗。

(4) 此外，胃肠功能紊乱、神经官能症或内分泌紊乱等原因可导致咀嚼功能失调而造成牙齿磨耗过度。唾液分泌减少或唾液内蛋白含量减少，降低了牙齿的润滑作用也能使牙齿磨损增加。

(5) 去除病因，纠正不良习惯，少吃粗糙、坚硬的食物，及时修复缺失牙。

(6) 积极治疗全身性疾病。

(7) 对症治疗，脱敏、调整咬合，引起牙髓、牙周疾病的因进行相应的牙髓或牙周治疗。牙齿咬合面有凹陷的可行充填术治疗。

【牙龈萎缩】：

(1) 牙龈生理性萎缩主要是龈缘部分存在异物又长期得不到清理，细菌滋生刺激长期存在所致；另外随着年龄的增长也会或多或少发生萎缩，致使牙龈暴露，这种生理性萎缩，是无需要治疗的。

(2) 炎症性的牙龈萎缩，主要表现为牙龈红肿胀痛，刷牙常见出血，对冷热温度变化及酸性食物等异常敏感，妨碍进食，尤其应该注意防治。

(3) 掌握正确竖刷牙的刷牙方法，注意口腔清洁卫生，养成早晚刷牙，饭后漱口的良好习惯。

(4) 定期到医院检查治疗，每年进行 2-3 次全口超声波洁牙术。

(5) 补充维生素 C 等微量元素，多食水果蔬菜，戒烟限酒，避免熬夜的不良生活习惯。

【甲状腺结节性肿大】：

(1) 建议内分泌科诊治。

【高危亚型 39(阳性+)】：

(1) 建议妇科诊断治疗

汇总医生： 樊兴国

主检日期： 2023-11-30

主检医生：

分科结果

身高、体重、血压

项目名称	检查结果	项目名称	检查结果
身高	160cm	体重	53kg
血压	130/74mmHg		

***小结:**

未见异常

操作员：赵婉如 检查日期:2023-11-28 检查医生：名燕凌

内科

项目名称	检查结果	项目名称	检查结果
心率	65 次/min	心律	齐
心脏杂音	无	心界	正常
肺部	正常	呼吸音	呼吸音清
啰音	未闻及	叩诊	叩诊呈清音
腹部触诊	腹部平软	发育	正常
肝胆	肋下未触及	脾脏	肋下未触及
双肾	无叩击痛	肠鸣音	正常
营养	良好	神经系统	正常
生理反射	生理反射存在	病理反射	病理反射未引出
颅神经	正常	运动功能	正常
深浅感觉	正常	其它	无异常发现
既往史	高血压		

***小结:**

(1) 高血压

操作员：名燕凌 检查日期:2023-11-28 检查医生：名燕凌

外科（女）

项目名称	检查结果	项目名称	检查结果
皮肤	正常	甲状腺	结节性肿大
浅表淋巴结	无肿大	肛门	外痔
泌尿外生殖器	正常	四肢关节	未见异常
腹股沟	未见异常	足背动脉	正常
紫绀	无	色素沉着	无
脱毛	无	脱色	无
浮肿	无	皮下结节	无
头颅	正常	颈部	正常
乳腺	正常	脊柱	正常
直肠	正常	皮肤黄疸	无
四肢	活动正常	其他	无

***小结：**

(1) 甲状腺：结节性肿大

(2) 肛门：外痔

操作员：魏利平 检查日期：2023-11-28 检查医生：魏利平

眼科

项目名称	检查结果	项目名称	检查结果
视力(左)	0.2	视力(右)	0.4
辨色力	正常	眼睑	正常
结膜	正常	泪器	正常
角膜	正常	虹膜	正常
瞳孔	正常	晶状体	白内障
玻璃体	正常	眼底	未见异常

***小结：**

(1) 左眼视力下降

(2) 右眼视力下降

(3) 白内障

操作员：田野青 检查日期:2023-11-28 检查医生：田野青

耳鼻喉科

项目名称	检查结果	项目名称	检查结果
听力(左)	正常	听力(右)	正常
外耳道	正常	鼓膜	正常
鼻窦	正常	鼻中隔	正常
鼻腔	正常	扁桃体	无肿大
嗅觉	正常	咽喉	正常

***小结:**

未见异常

操作员：王存宝 检查日期:2023-11-28 检查医生：王存宝

妇科内诊

项目名称	检查结果	项目名称	检查结果
外阴	正常	尿道口	正常
阴道	通畅	子宫	正常
附件	正常	宫颈	光滑
后穹窿	正常		

***小结:**

未见异常

操作员：许艳华 检查日期:2023-11-28 检查医生：许艳华

口腔科

项目名称	检查结果	项目名称	检查结果
------	------	------	------

唇颊	正常	齿	&左上第三磨牙& 牙齿充填&食物嵌塞&右下第三磨牙&左下第三磨牙&阻生齿&右上第三磨牙&色素沉着&牙齿磨耗
牙龈	牙龈萎缩	牙周	牙结石 I 度
舌腭	正常	腮腺	正常
颌下腺	正常	颞下颌关节	正常

***小结：**

(1) 左上第三磨牙 &牙齿充填 &食物嵌塞 右下第三磨牙 左下第三磨牙 阻生齿 右上第三磨牙 牙齿磨耗 色素沉着

(2) 牙龈萎缩

(3) 牙周：牙结石

操作员：麻剑 检查日期:2023-11-28 检查医生：麻剑

检验报告

血流变

项目名称	检查结果	单位	参考值	提示
全血粘度高切 200/s	3.74	mpas	3.36--4.32	
全血粘度中切 100/s	4.02	mpas	3.43--4.59	
全血粘度中切 50/s	4.44	mpas	3.85--5.45	
全血还原粘度高切	4.69	mpas	3.69--8.74	
全血还原粘度低切	35.59	mpas	26.87--47.57	
血浆粘度	1.63	mpas	1.26--1.70	
血沉(ESR)	10.40	mm/h	0--20	
红细胞压积	0.45	L/L	0.35--0.45	
红细胞聚集指数	4.72		3.19--5.33	
红细胞变形指数	0.63		0.53--1.11	
红细胞刚性指数	2.88		2.17--6.94	
血沉方程 K 值	41.85	mm/h	0--80.48	
全血粘度 1/s	17.65	mpas	13.79--17.91	
全血高切相对指数	2.30		1.9--3.4	
全血低切相对指数	10.83		8.1--14.2	

***小结:**

未见异常

操作员：梁可欣 检查日期:2023-11-28 检查医生:陈建国

尿液分析+尿沉渣

项目名称	检查结果	单位	参考值	提示
白细胞尿	0	个/ul	0--13	
上皮细胞(EC)	0	/HP	0--28	
管型(CAST)	0	个/ul	0--1	

霉菌(尿)	0	/HP	0--0	
结晶	0	/HP	0--10	
透明度(CLA)	清亮			
胆红素(BIL)	-		阴性	
隐血(ERY)	-		阴性	
小圆上皮细胞(SRC)	0	个/ul	0--0	
维生素 C	-		阴性	
异常红细胞	0	个/ul	0--3	
红细胞(正常)	0	个/ul	0--6	
鳞状上皮细胞	0	个/ul	0--0	
粘液丝	0	个/ul	0--0	
颜色(Colour)	淡黄色			
尿葡萄糖(GLU)	-		阴性	
酮体(KET)	-		阴性	
比重(SG)	1.010		1.003--1.030	
酸碱度(PH)	6.5		4.5--8.0	
尿蛋白质(PRO)	-		阴性	
尿胆原(URO)	-		阴性	
亚硝酸盐(NIT)	-		阴性	
红细胞(尿)(RBC)	0	个/ul	0--6	
尿白细胞(LEU)	-		阴性	

***小结:**

未见异常

操作员：梁可欣 检查日期：2023-11-29 检查医生：陈建国

肝功七项

项目名称	检查结果	单位	参考值	提示
总蛋白(T PROT)	73.3	g/L	65--85	

白蛋白(ALB)	44.30	g/L	40--55	
球蛋白(GLB)	29.00	g/L	15--35	
白蛋白/球蛋白(ALB/GLB)	1.53		1.0--2.5	
总胆红素(TBIL)	25.90	umol/L	0--21	↑
丙氨酸氨基转移酶(ALT)	19.00	U/L	7--40	
门冬氨酸氨基转移酶(AST)	22.00	U/L	13--35	

***小结:**

总胆红素(TBIL)偏高(25.90 umol/L)

操作员：王文静 检查日期:2023-11-28 检查医生:陈建国

心肌酶谱

项目名称	检查结果	单位	参考值	提示
乳酸脱氢酶(LDH)	191.00	U/L	120--250	
肌酸激酶(CK)	79.00	U/L	40--200	
肌酸激酶同工酶(CK-Mb(M))	12	U/L	0--25	
高敏肌钙蛋白 (Tnl)	53.70	pg/ml	0--46.47	↑

***小结:**

高敏肌钙蛋白 (Tnl) 偏高(53.70 pg/ml)

操作员：王文静 检查日期:2023-11-28 检查医生:陈建国

血常规 (五分类)

项目名称	检查结果	单位	参考值	提示
白细胞(WBC)	4.65	10 ⁹ /L	3.5--9.5	
淋巴细胞绝对值(LY#)	1.75	10 ⁹ /L	1.1--3.2	
淋巴细胞百分比(LY%)	37.7	%	20--50	
中性粒细胞绝对值(GR#)	2.54	10 ⁹ /L	1.8--6.3	
中性粒细胞百分比(GR%)	54.7	%	40--75	

嗜碱性粒细胞绝对值(BA#)	0.02	10 ⁹ /L	0--0.06
嗜碱性粒细胞百分比 (BA%)	0.3	%	0--1.0
嗜酸性粒细胞绝对值(EO#)	0.05	10 ⁹ /L	0.02--0.52
嗜酸性粒细胞百分比 (EO%)	1.1	%	0.4--8.0
血小板(PLT)	189	10 ⁹ /L	125--350
血小板分布宽度(PDW)	16.2	%	15--17
平均血小板体积(MPV)	9.7	fl	6.0--14.0
血小板压积(PCT)	0.184	%	0.11--0.28
红细胞(RBC)	4.33	10 ¹² /L	3.8--5.1
血红蛋白	132	g/L	115--150
红细胞压积(HCT)	39.4	%	35--45
红细胞平均体积(MCV)	91.0	fl	82--100
平均血红蛋白含量(MCH)	30.5	pg	27--34
平均血红蛋白浓度(MCHC)	335	g/L	316--354
单核细胞绝对值(MO#)	0.29	10 ⁹ /L	0.1--0.60
单核细胞百分比(MO%)	6.2	%	3--10
红细胞分布宽度标准差 (RDW-SD)	43.6	fl	35--56
红细胞分布宽度变异系数 (RDW-CV)	12.5	%	10.6--16.6
大血小板比率	24.1	%	11--45
大血小板数目	46	10 ⁹ /L	30--90
未成熟粒细胞数目	0.00	10 ⁹ /L	0--999
未成熟粒细胞百分比	0.1	%	0--100
有核红细胞数目	0.000	10 ⁹ /L	0--9999
有核红细胞百分比	0.00	/100WBC	0--9999

***小结:**

未见异常

操作员：祁佳佳 检查日期：2023-11-28 检查医生：陈建国

肾功三项

项目名称	检查结果	单位	参考值	提示
肌酐(CREA)	59.00	umol/L	41--81	
尿酸(UA)	243.00	umol/L	140--340	
尿素测定 (Urea)	5.70	mmol/L	3.1--8.8	

***小结：**

未见异常

操作员：王文静 检查日期：2023-11-28 检查医生：陈建国

空腹血糖

项目名称	检查结果	单位	参考值	提示
葡萄糖(GLU)	4.98	mmol/L	3.89--6.1	

***小结：**

未见异常

操作员：王文静 检查日期：2023-11-28 检查医生：陈建国

血脂四项

项目名称	检查结果	单位	参考值	提示
动脉硬化指数	2.48		1.31--3.19	
总胆固醇(CHOL)	5.58	mmol/L	2.59--5.2	↑
甘油三脂(TG)	1.21	mmol/L	0.7--1.7	
低密度脂蛋白(LDL)	3.50	mmol/L	0--4.13	
高密度脂蛋白(HDL)	1.41	mmol/L	0.77--1.55	

***小结：**

总胆固醇(CHOL)偏高(5.58 mmol/L)

操作员：王文静 检查日期：2023-11-28 检查医生：陈建国

人乳头瘤病毒检查 (HPV)

项目名称	检查结果	单位	参考值	提示
HPV 高危亚型 16	阴性(-)		阴性	
HPV 高危亚型 18	阴性(-)		阴性	
HPV 高危亚型 31	阴性(-)		阴性	
HPV 高危亚型 26	阴性(-)		阴性	
HPV 高危亚型 33	阴性(-)		阴性	
HPV 高危亚型 35	阴性(-)		阴性	
HPV 高危亚型 39	阳性(+)		阴性	*
HPV 高危亚型 45	阴性(-)		阴性	
HPV 高危亚型 51	阴性(-)		阴性	
HPV 高危亚型 52	阴性(-)		阴性	
HPV 高危亚型 53	阴性(-)		阴性	
HPV 高危亚型 56	阴性(-)		阴性	
HPV 高危亚型 58	阴性(-)		阴性	
HPV 高危亚型 59	阴性(-)		阴性	
HPV 高危亚型 66	阴性(-)		阴性	
HPV 高危亚型 68	阴性(-)		阴性	
HPV 高危亚型 73	阴性(-)		阴性	
HPV 高危亚型 82	阴性(-)		阴性	
HPV 低危亚型 6	阴性(-)		阴性	
HPV 低危亚型 11	阴性(-)		阴性	
HPV 低危亚型 42	阴性(-)		阴性	
HPV 低危亚型 43	阴性(-)		阴性	
HPV 低危亚型 81	阴性(-)		阴性	

*小结:

HPV 高危亚型 39(阳性(+))

操作员：刘慧芳 检查日期:2023-11-29 检查医生:康建忠

(女) 肿瘤三项

项目名称	检查结果	单位	参考值	提示
糖类抗原 125 测定 (CA125)	8.4	U/ml	0--38	
癌胚抗原(CEA)	1.13	ng/ml	0--5	
甲胎蛋白(AFP)	1.5	ng/ml	0--7	

*小结:

未见异常

操作员：王文静 检查日期:2023-11-28 检查医生:陈建国

大同现代医学检验实验室

液基薄层细胞学图文报告

ID: 2023092493

病理号: 088360

姓名: 苏婕

性别: 女

年龄: 66岁

送检科室: 体检科

电话号码: 13934906999

床号:

病历号:

体检号: 2210100634

送检医院: 大同瑞慈康复体检

送检日期: 2023-11-28

末次月经:

送检医生:

采样日期:

报告日期: 2023-11-28

标本满意度: 满意

细胞量: >40%

红细胞:

经期样本:

颈管细胞:

化生细胞:

鳞状细胞:

宫颈柱状细胞:

未见上皮内病变/恶性细胞:

正常范围内:

良性反应性改变:

- 炎性:
- 放疗:
- 妊娠:
- 萎缩性:
- 宫内避孕器:
- 其他:

- 轻度:
- 中度:
- 重度:

病原体: 滴虫感染:

念珠菌感染:

细菌感染:

提示 HPV 感染:

疱疹病毒感染:

鳞状上皮细胞分析:

非典型鳞状细胞:

- 倾向上皮内瘤变:
- 倾向良性反应性改变:
- 不能明确意义(ASC-US):
- 不排除高度病变(ASC-H):

上皮内低度病变:

鳞癌:

上皮内高度病变:

- CIN2:
- CIN3:

腺上皮细胞分析:

非典型腺细胞:

- 宫内膜:
- 来源不明:

非典型腺细胞(宫颈管):

- 倾向原位腺癌:
- 不能明确意义:
- 倾向良性反应性改变:

腺癌:

- 宫颈管:
- 宫内膜:
- 其它:

炎细胞:

- 轻度:
- 中度:
- 重度:

可疑腺癌:

诊断意见: 未见上皮内病变或恶性细胞 (NILM)。

建议:

报告医师: 张荣生

地址: 大同市魏都大道 79 号, 本报告医师签字后有效
咨询: 0352-2830587 4006-122-995

妇科细胞学是筛查项目, 出于技术原因, 可能会有假阴性结果, 本检测仅对来样负责, 如果对结果有疑义, 请在收到报告 7 天内与我们联系。

大同瑞慈康复医院 12导联心电图报告

苏婕 女 66岁

体检号:179564

病床号:

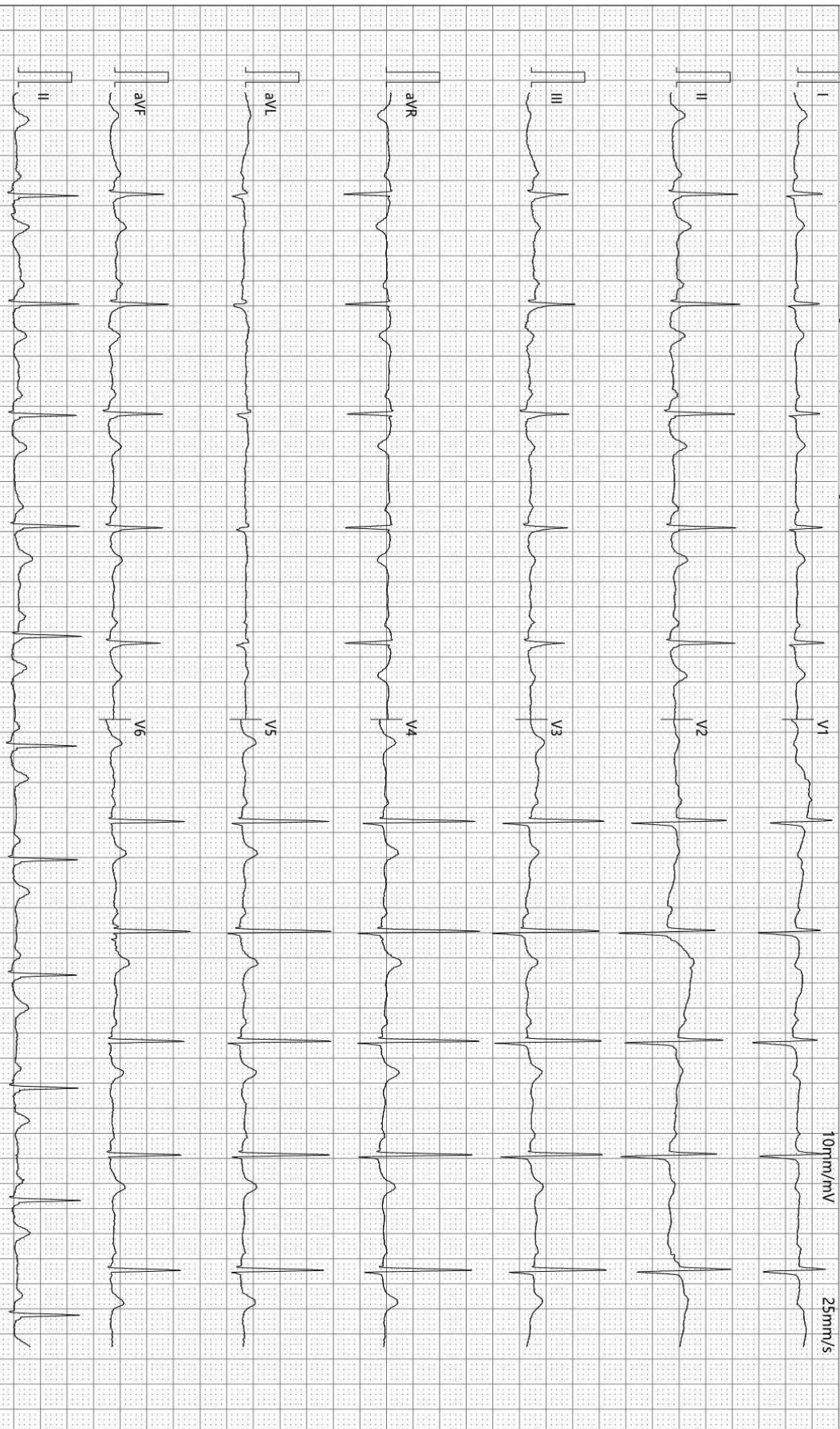
诊断结果:

- 1.窦性心律
- 2.正常心电图

诊断医生:

张之生

HR : 67bpm [60 ~ 100bpm]
P : 109ms [0 ~ 110ms]
PR : 174ms [120 ~ 200ms]
QRS : 82ms [60 ~ 100ms]
QT/QTc : 395/418ms [320 ~ 440/0 ~ 460ms]
P/QRS/T : 63/69/52deg. [0 ~ 75/-30 ~ 90/0 ~ 75deg]
RV5/SV1 : 1.651/0.725mV [0.0 ~ 2.5/0.0 ~ 2.0mV]



检查时间:2023-11-28 10:58:34

诊断时间:2023-11-28 11:08:59

SEMIP V1.90

仅供临床参考

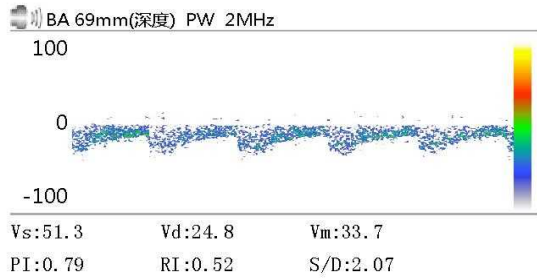
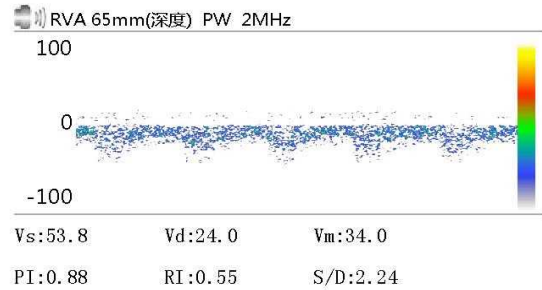
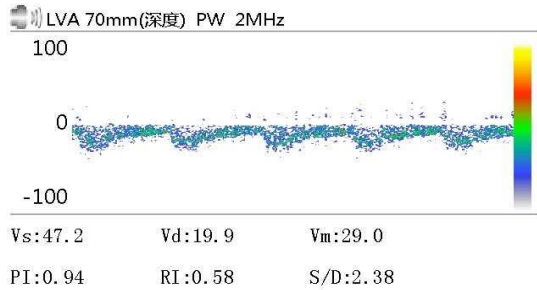
Text



大同瑞慈健康体检

颅内多普勒血流图 (TCD) 检查报告单

姓名: 苏婕 性别: 女 年龄: 66 岁 检查号: 2210100634
 申请科室: 体检科 申请医师: 李菊蓉 检查类型: 颅内血管 床号:



Vs: Vd: Vm:
 PI: RI: S/D:

Vs: Vd: Vm:
 PI: RI: S/D:

Vs: Vd: Vm:
 PI: RI: S/D:

医生意见

结论: 椎-基底动脉脑血管超声未见异常。

李菊蓉

检查日期: 2023-11-28

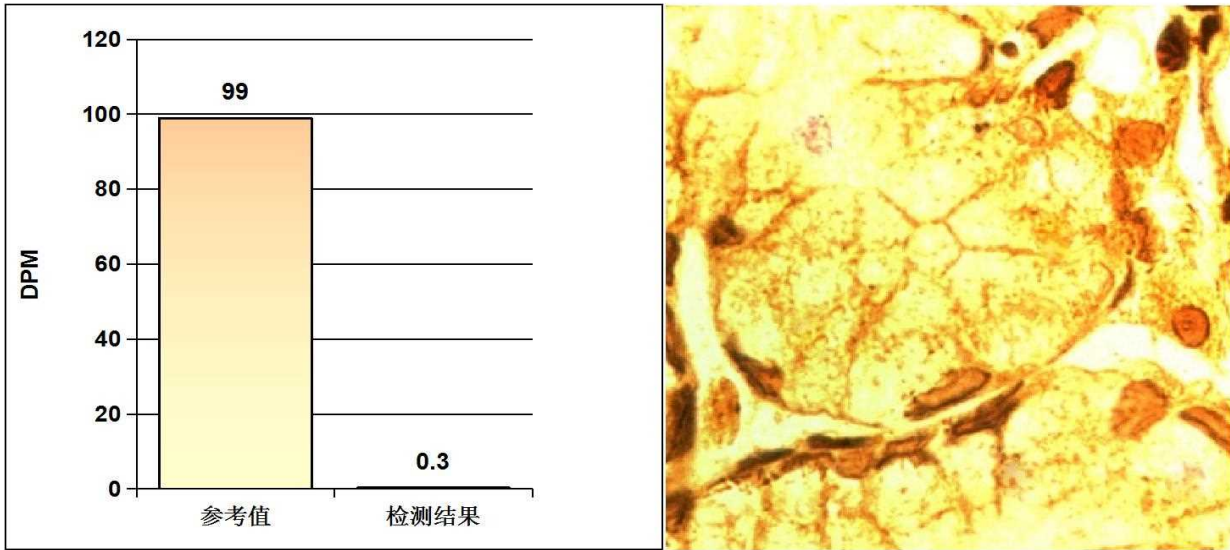
本报告单仅提供临床参考

大同瑞慈康复医院

¹⁴C呼气试验检验报告

姓名	苏婕-T	年龄	66	性别	女
住院号	0	日期	2023/11/28 10:29:41	电话	0
送检医生	曹居杰	样品编号	8170	编号	2210100634

¹⁴C呼气试验



阳性参考值 (Disintegrations Per Minute(DPM)):

DPM值:	dpm > 2499	阳性++++
	1499 < dpm ≤ 2499	阳性+++
	499 < dpm ≤ 1499	阳性++
	149 < dpm ≤ 499	阳性+
	dpm ≤ 99	阴性
	99 < dpm ≤ 149	不确定

检测结果: **dpm= 0** **阴性**

医生建议: 注意保持健康及规律饮食

温馨提示: 您本次检测的结果为阴性

检测医生: 曹居杰

大同瑞慈健康体检

骨密度检测报告

受检者信息

受检者ID: 2210100634

姓名: 苏婕-T

出生年月日: 1961/11/23

年龄: 62

性别: 女

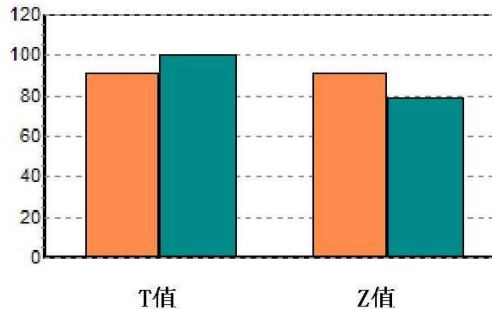
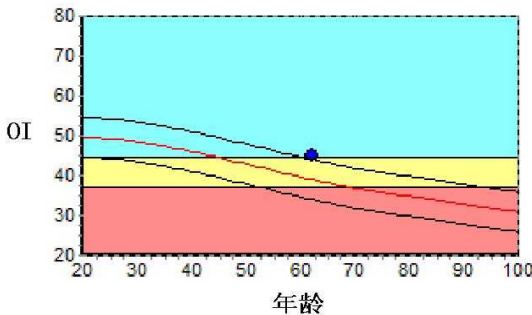
测定部位(右/左): 右

测定结果

测定日期: 2023/11/28 10:58:41

测试编号: 1/1

受测者 平均值



数据库: Asia

OI: 45.2

SOS: 1371.2 m/s, BUA: 20.8

T值: -0.89

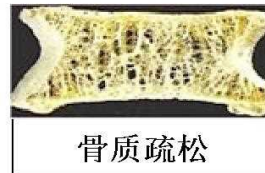Z值: 1.24

成人比: 91.0 %

同龄比: 115.8 %

OPR: N/A %

结果分析



注解

以上结论仅供参考

科室:

医生签名:

医院地址 大同瑞慈健康体检

地址 大同市平城区魏都大道79号

联系电话 0352-2824444

操作者 名燕凌

双源 CT 诊断图文报告

流水号: 2210100634

影像号: CT20231128109

姓名: 苏婕

年龄: 66 岁

性别: 女

检查设备: 西门子量子双源 CT

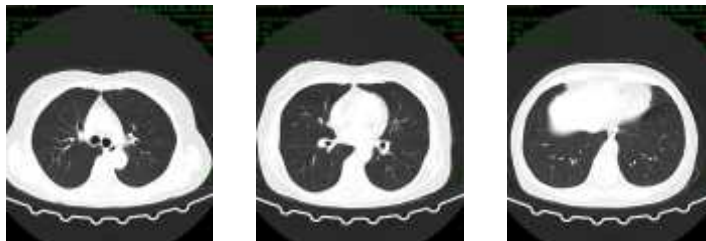体检号: 179564

申请医院: 本院

体检科室: 体检科

检查部位: 肺部双源 CT

经典图像:



影像所见:

胸廓对称, 骨性肋骨完整, 胸壁软组织结构良好, 两肺支气管血管纹理走行分布良好, 支气管束结构清晰, 双肺通气良好。肺门结构未见异常。纵隔无偏移, 段以上支气管通畅。心影及大血管形态结构正常, 纵隔内未见肿大淋巴结。胸膜未见异常。

影像诊断:

胸部未见明显异常

报告医师: 剧艳军

检查日期: 2023-11-29

审核医师: 剧艳军

报告日期: 2023-11-29

超声诊断图文报告

流水号: 2210100634

影像号: 1465411

姓名: 苏婕

年龄: 66岁

性别: 女

检查设备: Vivid E95

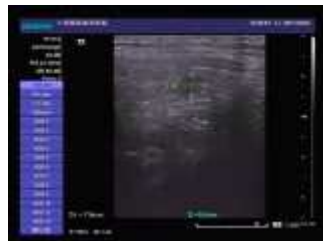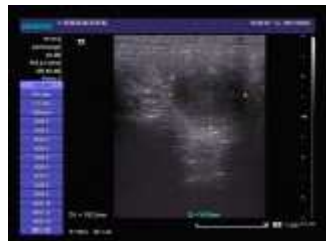体检号: 179564

申请医院: 本院

体检科室: 体检科

检查部位: 甲状腺彩超

经典图像:



影像所见:

甲状腺双侧叶形态正常, 包膜完整, 于双侧叶均可探及数个低回声结节, 右侧大者约 1.8*1.4cm, 左侧大者约 0.8*0.6cm, 均形态规则, 边界清, 余实质回声均匀, CDFI: 未见异常血流信号。

双侧颈部未见明显肿大淋巴结。

影像诊断:

甲状腺双侧叶结节 (多发) TI-RADS III 级 定期复查

报告医师: 李菊蓉

检查日期: 2023-11-28

审核医师: 李菊蓉

报告日期: 2023-11-28

超声诊断图文报告

流水号: 2210100634

影像号: 1465604

姓名: 苏婕

年龄: 66 岁

性别: 女

检查设备: Vivid E95

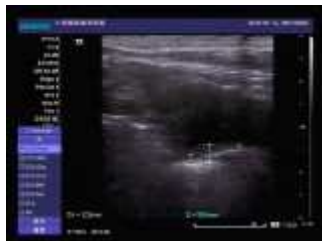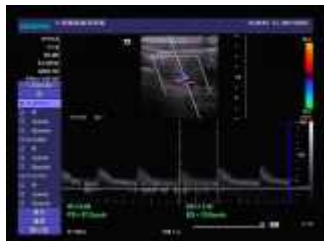
体检号: 179564

申请医院: 本院

体检科室: 体检科

检查部位: 颈部血管彩超

经典图像:



影像所见:

右锁骨下动脉起始处探及混合回声斑, 大小约 2.2*10.8mm。双侧颈总动脉、颈内、颈外动脉起始段内中膜不增厚, 内壁欠光滑, 管壁未见明确强回声斑。CDFI: 血流充盈好。PW: 频谱形态正常。

双侧椎动脉走行正常, 椎动脉内径正常, 管壁不厚, 管腔内为无回声, CDFI: 血流充盈好。PW: 频谱正常。

	内径 mm	流速 cm/s	RI
左侧椎动脉	3.2	37.2	0.66
右侧椎动脉	3.3	42.7	0.62

影像诊断:

右锁骨下动脉起始处粥样斑块形成

报告医师: 李菊蓉

检查日期: 2023-11-28

审核医师: 李菊蓉

报告日期: 2023-11-28

超声诊断图文报告

流水号: 2210100634

影像号: 1465633

姓名: 苏婕

年龄: 66 岁

性别: 女

检查设备: Vivid E95

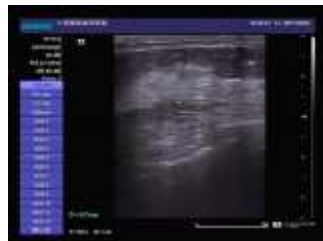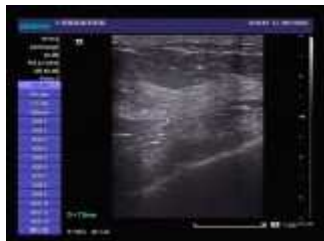体检号: 179564

申请医院: 本院

体检科室: 体检科

检查部位: 乳腺彩超

经典图像:



影像所见:

双侧乳腺腺体层次清晰, 右乳腺体厚 0.9cm, 左乳腺体厚 0.8cm, 乳导管未见扩张, 未见明显占位性病变, CDFI: 未见异常血流信号。

双侧腋下未见明显肿大淋巴结。

影像诊断:

双侧乳腺未见明显异常

报告医师: 李菊蓉

检查日期: 2023-11-28

审核医师: 李菊蓉

报告日期: 2023-11-28

超声诊断图文报告

流水号: 2210100634

影像号: 1465635

姓名: 苏婕

年龄: 66 岁

性别: 女

检查设备: Vivid E95

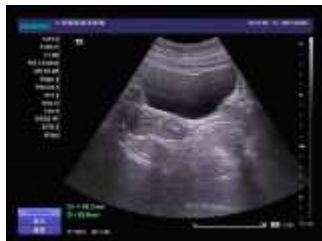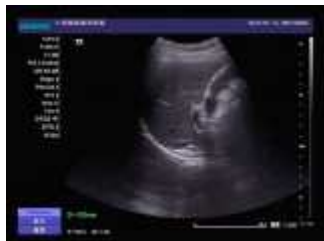体检号: 179564

申请医院: 本院

体检科室: 体检科

检查部位: 全腹彩超

经典图像:



影像所见:

肝脏大小形态正常, 包膜光滑完整, 实质回声均匀, 肝内管道系统走行清晰, 门静脉及肝内胆管不扩张。
胆囊大小形态正常, 壁不厚、光滑, 壁上探及强回声凸起, 直径约 0.3cm, 后无声影, 囊内透声好, 肝外胆管不扩张。
胰腺大小形态正常, 实质回声均匀, 主胰管不扩张。
脾脏大小形态正常, 实质回声均匀, 脾门静脉不宽。
双肾大小形态正常, 皮髓质分界清晰, 集合系统未见分离, 双侧输尿管未见扩张。
膀胱充盈佳, 未见明显异常。
绝经后子宫, 大小约 3.4*2.8*3.3cm, 肌壁回声均匀, 内膜线欠清晰, 宫颈厚约 2.4cm, 双侧附件区未见异常。

影像诊断:

胆囊息肉

报告医师: 李菊蓉

检查日期: 2023-11-28

审核医师: 李菊蓉

报告日期: 2023-11-28