



2210100524

大同瑞慈健康体检

报 告 册

体检编号	242359	工号	7
姓名	郭慧		
性别	女	年龄	55岁
单位	中国银行大同分行		
部门	中行北关支行		
联系电话	18635286783		
体检日期	2025-05-17		

尊敬的郭慧女士您好！

首先，瑞慈健康体检全体员工欢迎您的光临，并对您的信任表示衷心的感谢！

您于 2025-05-17 （体检编号：242359）完成健康检查，本机构的各科医生已根据您的体检项目及结果，汇总成此份健康体检报告，并经总检医生审核。据此提出对您健康状况的综合分析及建议。

瑞慈健康体检倡导“大健康、大康复”，提出“健康是第一财富（Rich）”的人文理念。希望您仔细阅读并妥善地保管此份健康体检报告，并认真关注报告中的提示与建议，若您对报告内容有任何疑问，可直接与瑞慈健康体检客服部联系，进一步咨询。

健康体检咨询电话：0352-2824444

客户服务咨询电话：0352-2830597

400-6112995

瑞慈健康体检报告由下列内容组成：

第一部分：主检报告

第二部分：分科分项结果

第三部分：检验报告

第四部分：附表

主检报告

检查综述

- 1、【血常规（五分类）】 血红蛋白偏低(105 g/L) 红细胞平均体积(MCV)偏低(69.5 fL) 平均血红蛋白含量(MCH)偏低(20.8 pg) 平均血红蛋白浓度(MCHC)偏低(300 g/L) 红细胞分布宽度变异系数(RDW-CV)偏高(16.7%)
- 2、【血脂四项】 总胆固醇(CHOL)偏高(6.24 mmol/L) 甘油三脂(TG)偏高(5.34 mmol/L)
- 3、【肝功七项】 球蛋白(GLB)偏高(35.90 g/L)
- 4、【尿液分析+尿沉渣】 粘液丝偏高(21 /HP)
- 5、【肺部双源CT】 右肺中叶间质纤维粘连
- 6、【心电图】 1. 窦性心动过缓
- 7、【心脏彩超】 左室舒张功能减低
- 8、【甲状腺彩超】 甲状腺左侧叶结节伴钙化 TI-RADS 4a级 建议进一步检查
- 9、【全腹彩超】 1. 轻度脂肪肝 2. 胆囊结石 3. 胆囊息肉 4. 子宫多发肌瘤
- 10、【口腔科】 (1) 右下第三磨牙 残根
- 11、【眼科】 (1) 镜 0.5 (2) 镜 0.5

医生建议

【红细胞分布宽度变异系数(RDW-CV)偏高】：

- (1) 供内科结合临床参考。

【平均血红蛋白浓度(MCHC)偏低】：

- (1) 建议内科咨询，定期复查。

【红细胞平均体积(MCV)偏低】：

- (1) 供内科结合临床参考。

【平均血红蛋白含量(MCH)偏低】：

- (1) 供内科结合临床参考。

【血红蛋白偏低】：

- (1) 血液科咨询，必要时治疗。
- (2) 复查血常规。

【总胆固醇(CHOL)偏高】：

- (1) 总胆固醇是脂质的主要成分之一，其数量受年龄、家族、性别、饮食、遗传等多种因素影响。总胆固醇对人体生长发育以及新陈代谢有重要的作用，正常值是2.59-5.20mmol/L。
- (2) 总胆固醇升高后，会增加类脂物质的堆积，会产生更多的血管斑块，进而增加心脑血管疾病的风险。大于5.21-5.69mmol/L是胆固醇的临界偏高，即使是一个完全健康的人，只要总胆固醇>7.2mmol/L或低密度脂蛋白>4.9mmol/L，未来发生心脑血管的风险就明显增高，应该马上治疗。
- (3) 总胆固醇升高根据病因可分为两大类：一是原发性，是由于遗传因素缺陷所致，另一种是继发性，可引起其升高的疾病主要有糖尿病、高血压、甲减、肝肾疾病等。
- (4) 降低总胆固醇的治疗中，原发性偏高应积极应用降脂药，曾经选择他汀类药物，胆固醇不能达标的，可联合用药（如依折麦布等）。

(5)如果总胆固醇偏高，且患者有糖尿病、高血压、甲减、肝肾疾病或者已经发生心脑血管疾病的人更应积极用药，控制降低疾病风险。

(6)戒烟，增强运动，采用低脂、低糖饮食，少食富含脂肪、胆固醇及饱和脂肪酸的食物，多进食蔬菜、水果、豆制品、粗粮、鱼和高纤维食品。

(7)必要时在医师指导下使用降脂药物治疗，并前往内分泌科复诊。

【甘油三脂(TG)偏高】：

(1)甘油三酯是甘油和脂肪酸所构成的有机化合物，甘油三酯测定是脂类代谢的重要指标之一。

(2)甘油三酯增高与冠心病的发生有着重要的相关性，随年龄增大而有上升的趋势，其增高最常见于高脂和过量糖类饮食、肥胖等。

(3)甘油三酯主要功能是为机体提供能量，其正常值在 0.7-1.7mmol/L 之间，1.7-2.29mmol/L 为边缘增高，提示应该注意饮食和运动了。

(4)甘油三酯大于 2.3mmol/L，就称为高甘油三酯血症。甘油三酯增高虽然不会直接导致血管斑块的形成，但也会间接引起心脑血管疾病风险增加，同时，当甘油三酯大于 5.6mmol/L 时，还会增加急性胰腺炎的风险，所以降低甘油三酯的基础主要是控制饮食，饮食控制不佳可以选择药物治疗。

(5)生活方式的干预是控制甘油三酯水平升高的基础，包括减重，增加运动量，限制酒精摄入以及避免食用果糖和高碳水化合物食物。多食蔬菜水果，定期复查。

(6)明显增高者在医师的指导下使用降脂药物治疗，首选他汀和贝特类药物。

【球蛋白(GLB)偏高】：

(1)蛋白质是反映肝脏合成功能的指标。由肝脏合成的蛋白质约占人体每天合成蛋白质总量的 40%以上，血清中的蛋白质全部由肝脏合成，而球蛋白则主要由浆细胞合成。

(2)肝细胞还能将糖、脂肪转化为氨基酸，作为进一步合成蛋白质的原料，当肝脏发生病变时，血清中蛋白质的质和量均会发生改变。

(3)总蛋白、白蛋白还是反映肝病预后的指标，随着肝功能损害加重，失代偿期肝脏合成功能下降，肝合成蛋白功能减低，白蛋白(A)下降，球蛋白(G)升高，致使白蛋白/球蛋白(A/G)比值倒置。

(4)若血清总蛋白低于 60g/L 或白蛋白减少到 25g/L，称为低蛋白血症，易出现腹水，白蛋白/球蛋白比值小于 1，见于肝功能损害严重，预后不良（如重度肝炎肝硬化，肝外因素有肾病综合症、大面积烧伤、恶性肿瘤等）。

(5)若治疗后白蛋白值回升，白蛋白/球蛋白比值也趋于正常，为治疗最有效的标志。

(6)建议看肝功能化验单，一定要结合病情、病史、查体、彩超、影像学等结果，还有其他相关化验指标，综合考虑。若发现肝功能明显增高，应尽快前往消化科诊治。

【粘液丝偏高】：

(1)尿常规中粘液丝是由尿路中细胞分泌出来的，在有尿路感染时分泌会明显增多，且伴有炎症细胞的出现。

(2)粘液丝偏高，可分为生理性偏高和病理性偏高两种，生理性偏高一般是由于喝水较少导致的尿液浓缩，一般在喝水后就能达到稀释的效果。

(3)病理性的粘液丝偏高是由于泌尿系炎症或者是前列腺炎导致的，需要注意观察，多喝水，同时有白细胞等炎症细胞增多时，应及时服用抗感染药物治疗。如果仅有粘液丝的增多而没有白细胞等炎症细胞增多时，尿路有炎症的可能性不大。

(4)建议平时饮食注意清淡，多喝水，少吃油腻和辛辣的食物，要注意个人清洁卫生，勤洗阴部，注意休息。

【右肺中叶间质纤维粘连】：

(1)建议呼吸内科诊断治疗。

【窦性心动过缓】：

(1)可见于正常人、体力劳动者、运动员，无症状者一般不需治疗，可定期随访，跟踪观察。

(2)如果有症状（胸闷、黑矇、晕厥等）请做动态心电图等相关检查，在医生指导下服用提升心率的药物如：心宝、红参等。如果每分钟心率低于 45 次伴有晕厥、胸闷等症状时，需安装心脏起搏器。请前往心内科进一步治疗，长期随访。

【左室舒张功能减低】：

(1)左心室舒张功能是指心肌弹性减低，心脏泵血功能减退。其引起原因，一是随着年龄的增长，心肌组织退行性变。其二是由于冠心病、高血压等慢性心肌病变。一般来说没有原发病变及年龄偏大的人员又无症状，不需要特殊处理，建议心内科结合临床考虑。

【甲状腺左侧叶结节伴钙化】：

- (1)甲状腺结节是一种常见的甲状腺疾病，很多甲状腺疾病可表现为结节，如可由甲状腺退行性变、炎症、自身免疫性及新生物等多种病变所致。甲状腺结节在各个年龄段的男女人群中均可见到，但中年女性中较多。
- (2)甲状腺结节分良性和恶性两大类，良性的占绝大多数，恶性者不足1%，判断甲状腺结节的良恶主要依靠病史、体格检查、放射性核素扫描、穿刺细胞学检查。
- (3)建议往外科就诊，进一步检查，明确诊断，结合临床诊治并定期复查。

【轻度脂肪肝】：

- (1)脂肪肝是指肝脏被脂肪浸润，为一种多病因引起的获得性疾病。
- (2)脂肪肝是以肝细胞脂肪变性和脂肪蓄积为病理特征，最常见易患因素有超重或肥胖、进食油腻食物、高脂血症（尤其甘油三酯升高）、营养失调（营养过量或不足）、饮酒、高脂血症、少运动、糖耐量异常、减肥造成体重急剧下降、营养不良、中毒和药物等。
- (3)当肝内脂类（主要为甘油三酯）含量超过肝重的5%时为脂肪肝。脂肪肝是一个常见的临床现象，不是一个独立性的疾病。
- (4)值得注意的是，过多的脂肪在肝组织、肝细胞内浸润，引起肝细胞肿大，严重可致肝硬化。脂肪肝是可逆性的，合理饮食、运动及治疗后可恢复。
- (5)合理控制饮食，控制总摄入量，低盐、低脂和低糖类饮食，少吃动物内脏，多吃蔬菜水果；
- (6)控制危险因素，如控制体重、改善胰岛素抵抗、调整血脂紊乱，戒酒、戒烟，坚持长期有氧运动，加强体育锻炼；
- (7)定期复查腹部彩超、血脂、肝功能。

【胆囊结石】：

- (1)胆囊结石主要为胆固醇性结石或以胆固醇为主的混合性结石，胆囊结石主要见于成年人，女性常见，尤以经产妇和服用避孕药者常见。
- (2)胆囊结石一般认为与胆汁淤积、胆道细菌和寄生虫感染、胆固醇代谢失调以及胆囊的运动功能失调有关。
- (3)临床表现取决于胆石的动态、所在部位和并发症，大多数与慢性胆囊炎同时存在。主要多发于成年女性，由以中年肥胖妇女为多见。平时大多无症状，部分表现为消化不良、中上腹或右上腹饱胀感，有时胃灼热、嗝气，在饱餐或高脂饮食后更为明显。
- (4)胆囊结石患者应少吃肥肉和胆固醇含量高的食物，如蛋黄、鱼卵、蟹黄、动物内脏等食品，不吃油炸食品。
- (5)如有右上腹隐痛不适，应素食，右侧卧位，服用654-2、阿托品等解痉药物，消炎利胆片、金胆片、胆通等可任选一种口服。
- (6)如发生上腹剧痛，应到医院治疗，不要自己随便应用止痛药。出现黄疸时，应立即就医检查，查明黄疸原因，作相应处理，切勿拖延。
- (7)除药物治疗外，有的需震波治疗、有的可作腹腔镜手术、有的则需剖腹手术，应按医生的指导选择合适的治疗方法。定期彩超复查。

【子宫多发肌瘤】：

- (1)建议妇科诊治。
- (2)子宫肌瘤为女性生殖器中最常见的良性肿瘤，确切病因尚不明了，可能与女性激素有关。肌瘤小且无症状时可不处理，随防观察。如有症状，或肌瘤增大较明显时，可手术治疗。

【胆囊息肉】：

- (1)胆囊息肉又称胆囊隆起样病变，其临床症状无特异性，大部分患者为查体时所发现。主要症状为中上腹部隐痛。发病年龄多在30~50岁，以中青年为主。
- (2)一般认为，胆囊息肉是胆囊癌的诱发因素，如胆囊息肉大于1cm时，最好先行手术治疗，以杜绝胆囊癌的发生。
- (3)胆囊息肉临床特点有，一是发病率逐渐增高。高胆固醇饮食、长期酗酒、过多进食刺激性饮食、饮食规律紊乱如：不吃早餐、晚餐过盛、过多等不良饮食习惯多可造成胆囊息肉的形成；

- (4)二是隐蔽攻击性强。胆囊息肉多无症状，85%以上的患者都是在例行体检中发现。3-4mm 以下的息肉在 CT 和核磁共振中难以发现或常常漏诊；
- (5)禁酒及含酒精类饮料，因酒精在体内主要通过肝脏分解、解毒，所以，酒精可直接损伤肝功能，引起肝胆功能失调，使胆汁的分泌、排出过程紊乱，从而刺激胆囊息肉增长。
- (6)饮食规律、吃好早餐对胆囊息肉患者很重要。肝脏主要分泌胆汁，分泌的胆汁存储入胆囊内，而胆汁的功能主要是消化油性食物。如果不吃早餐，胆汁在胆囊内滞留时间长，可刺激胆囊形成胆囊息肉或使原来的息肉增大或发生变化。所以，要调配营养丰富的早餐和养成吃早餐的生活习惯。
- (7)低胆固醇饮食，胆固醇摄入过多，可加重肝胆的代谢负担，并引起多余的胆固醇在胆囊壁结晶、积聚和沉淀，从而形成息肉，所以，胆囊息肉患者应降低胆固醇摄入量，尤其是晚上，应避免进食高胆固醇类食品，如鸡蛋（尤其是蛋黄）、肥肉、海鲜、无鳞鱼类、动物内脏等食品。
- (8)宜多食各种新鲜水果、蔬菜，进低脂肪、低胆固醇食品，如香菇、木耳、芹菜、豆芽、海带、藕、鱼肉、兔肉、鸡肉、鲜豆类等；宜多食干豆类及其制品；宜选用植物油，不用动物油；
- (9)少吃辣椒、生蒜等刺激性食物或辛辣食品；不用油煎、炸、烤、熏的烹调方法；饮水时，用少量山楂、银杏、绞股蓝草放入水杯中饮用。

【残根】：

- (1)牙齿由于龋坏等原因而致使牙冠的大部分缺损，称为残冠。牙冠基本缺失，仅剩余牙根，称为残根。
- (2)残根、残冠一旦形成，牙齿的髓腔、根管就暴露于口腔的有菌环境中，细菌可通过根管到达根尖，形成根尖周围炎，使牙齿成为病灶牙。乳牙的残根、残冠可能会引起恒牙的牙釉质发育不全，遗留的残根还可以引起恒牙萌出过早或过晚，影响恒牙萌出的时间和位置，导致牙列畸形。
- (3)乳牙的残根、残冠，引起根尖周炎，或影响恒牙的萌出时，应予拔除。
- (4)恒牙的残根、残冠，根尖周病损较大，牙周情况不良或对口腔粘膜有长期慢性刺激时，应予拔除。
- (5)牙周情况较好，根尖周病损不大的残冠，可以先进行彻底的根管治疗，然后通过桩冠修复，最后进行全冠修复以恢复牙齿的外型和功能。
- (6)牙周情况较好，根尖周病损不大，牙根粗壮的残根，可以先进行彻底的根管治疗后行桩冠修复，或保留进行覆盖义齿修复。

汇总医生： 丁昊炜

主检日期： 2025-05-19

主检医生：

分科结果

身高、体重、血压

项目名称	检查结果	项目名称	检查结果
血压	122/65mmHg		

***小结：**
未见异常

操作员：杨柳庆 检查日期：2025-05-17 检查医生：名燕凌

内科

项目名称	检查结果	项目名称	检查结果
心率	76 次/min	心律	齐
心脏杂音	无	心界	正常
肺部	正常	呼吸音	呼吸音清
啰音	未闻及	叩诊	叩诊呈清音
腹部触诊	腹部平软	发育	正常
肝胆	肋下未触及	脾脏	肋下未触及
双肾	无叩击痛	肠鸣音	正常
营养	良好	神经系统	正常
生理反射	生理反射存在	病理反射	病理反射未引出
颅神经	正常	运动功能	正常
深浅感觉	正常	其它	无异常发现
既往史	无		

***小结：**
未见异常

操作员：李军 检查日期：2025-05-25 检查医生：李军

外科（女）

项目名称	检查结果	项目名称	检查结果
皮肤	正常	甲状腺	无肿大
浅表淋巴结	无肿大	肛门	拒检
泌尿外生殖器	正常	四肢关节	未见异常
腹股沟	未见异常	足背动脉	正常
紫绀	无	色素沉着	无
脱毛	无	脱色	无
浮肿	无	皮下结节	无
头颅	正常	颈部	正常
乳腺	正常	脊柱	正常
直肠	未检	皮肤黄疸	无
四肢	活动正常	其他	无

***小结:**

未见异常

操作员：谷岱清

检查日期:2025-05-17

检查医生：谷岱清

眼科

项目名称	检查结果	项目名称	检查结果
视力(左)	镜 0.5	视力(右)	镜 0.5
辨色力	正常	眼睑	正常
结膜	正常	泪器	正常
角膜	正常	虹膜	正常
瞳孔	正常	晶状体	正常
玻璃体	正常	眼底	未见异常

***小结:**

(1) 镜 0.5

(2) 镜 0.5

操作员：田野青

检查日期:2025-05-17

检查医生：田野青

耳鼻喉科

项目名称	检查结果	项目名称	检查结果
听力(左)	正常	听力(右)	正常
外耳道	正常	鼓膜	正常
鼻窦	正常	鼻中隔	正常
鼻腔	正常	扁桃体	无肿大
嗅觉	正常	咽喉	正常

***小结:**

未见异常

操作员：裴文兴 检查日期：2025-05-18 检查医生：裴文兴

妇科内诊

项目名称	检查结果	项目名称	检查结果
外阴	正常	尿道口	正常
阴道	通畅	子宫	正常
附件	正常	宫颈	光滑
后穹窿	正常		

***小结:**

未见异常

操作员：薛荣丽 检查日期：2025-05-17 检查医生：薛荣丽

口腔科

项目名称	检查结果	项目名称	检查结果
唇颊	正常	齿	右下第三磨牙&残根
齿龈	正常	牙周	正常
舌腭	正常	腮腺	正常
颌下腺	正常	颞下颌关节	正常

***小结:**

(1) 右下第三磨牙 残根

操作员：龚富生 检查日期：2025-05-17 检查医生：龚富生

检验报告

血流变

项目名称	检查结果	单位	参考值	提示
全血粘度高切 200/s	3.92	mpas	3.36--4.32	
全血粘度中切 100/s	4.17	mpas	3.43--4.59	
全血粘度中切 50/s	4.54	mpas	3.85--5.45	
全血还原粘度高切	7.15	mpas	3.69--8.74	
全血还原粘度低切	40.69	mpas	26.87--47.57	
血浆粘度	1.42	mpas	1.26--1.70	
血沉(ESR)	10.00	mm/h	0--20	
红细胞压积	0.35	L/L	0.35--0.45	
红细胞聚集指数	3.99		3.19--5.33	
红细胞变形指数	0.95		0.53--1.11	
红细胞刚性指数	5.03		2.17--6.94	
血沉方程 K 值	25.01	mm/h	0--80.48	
全血粘度 1/s	15.66	mpas	13.79--17.91	
全血高切相对指数	2.76		1.9--3.4	
全血低切相对指数	11.03		8.1--14.2	

***小结:**

未见异常

操作员：王小雪 检查日期：2025-05-17 检查医生：康建忠

尿液分析+尿沉渣

项目名称	检查结果	单位	参考值	提示
白细胞尿	0	个/u1	0--13	
上皮细胞(EC)	0	/HP	0--28	
管型(CAST)	0	个/u1	0--1	

霉菌（尿）	0	/HP	0--0	
结晶	0	/HP	0--10	
透明度(CLA)	清亮			
胆红素(BIL)	-		阴性	
隐血(ERY)	-		阴性	
小圆上皮细胞(SRC)	0	个/u1	0--0	
维生素 C	-		阴性	
异常红细胞	0	个/u1	0--3	
红细胞（正常）	0	个/u1	0--6	
鳞状上皮细胞	0	个/u1	0--0	
粘液丝	21	个/u1	0--0	↑
颜色(Colour)	淡黄色			
尿葡萄糖(GLU)	-		阴性	
酮体(KET)	-		阴性	
比重(SG)	1.025		1.003--1.030	
酸碱度(PH)	6.5		4.5--8.0	
尿蛋白质(PRO)	-		阴性	
尿胆原(URO)	-		阴性	
亚硝酸盐(NIT)	-		阴性	
红细胞(尿)(RBC)	0	个/u1	0--6	
尿白细胞(LEU)	-		阴性	

***小结:**

粘液丝偏高(21 /HP)

操作员：乔叶 检查日期：2025-05-17 检查医生：康建忠

肝功七项

项目名称	检查结果	单位	参考值	提示
总蛋白(T PROT)	80.7	g/L	65--85	
白蛋白(ALB)	44.80	g/L	40--55	

球蛋白 (GLB)	35.90	g/L	15--35	↑
白蛋白/球蛋白 (ALB/GLB)	1.25		1.0--2.5	
总胆红素 (TBIL)	8.80	umol/L	0--21	
丙氨酸氨基转移酶 (ALT)	21.00	U/L	7--40	
门冬氨酸氨基转移酶 (AST)	21.00	U/L	13--35	

***小结:**

球蛋白 (GLB) 偏高 (35.90 g/L)

操作员：梁可欣 检查日期:2025-05-17 检查医生:康建忠

心肌酶谱

项目名称	检查结果	单位	参考值	提示
乳酸脱氢酶 (LDH)	152.00	U/L	120--250	
肌酸激酶 (CK)	143.00	U/L	40--200	
肌酸激酶同工酶 (CK-Mb (M))	14	U/L	0--25	
高敏肌钙蛋白 (TnI)	9.51	pg/ml	0--46.47	

***小结:**

未见异常

操作员：梁可欣 检查日期:2025-05-17 检查医生:康建忠

血常规 (五分类)

项目名称	检查结果	单位	参考值	提示
白细胞 (WBC)	7.77	$10^9/L$	3.5--9.5	
淋巴细胞绝对值 (LY#)	2.35	$10^9/L$	1.1--3.2	
淋巴细胞百分比 (LY%)	30.3	%	20--50	
中性粒细胞绝对值 (GR#)	4.90	$10^9/L$	1.8--6.3	
中性粒细胞百分比 (GR%)	63.1	%	40--75	
嗜碱性粒细胞绝对值 (BA#)	0.04	$10^9/L$	0--0.06	
嗜碱性粒细胞百分比 (BA%)	0.5	%	0--1.0	
嗜酸性粒细胞绝对值 (EO#)	0.03	$10^9/L$	0.02--0.52	

嗜酸性粒细胞百分比 (EO%)	0.4	%	0.4--8.0	
血小板 (PLT)	169	10 ⁹ /L	125--350	
血小板分布宽度 (PDW)	16.4	%	15--17	
平均血小板体积 (MPV)	12.0	f1	6.0--14.0	
血小板压积 (PCT)	0.203	%	0.11--0.28	
红细胞 (RBC)	5.05	10 ¹² /L	3.8--5.1	
血红蛋白	105	g/L	115--150	↓
红细胞压积 (HCT)	35.1	%	35--45	
红细胞平均体积 (MCV)	69.5	f1	82--100	↓
平均血红蛋白含量 (MCH)	20.8	pg	27--34	↓
平均血红蛋白浓度 (MCHC)	300	g/L	316--354	↓
单核细胞绝对值 (MO#)	0.45	10 ⁹ /L	0.1--0.60	
单核细胞百分比 (MO%)	5.7	%	3--10	
红细胞分布宽度标准差 (RDW-SD)	43.8	f1	35--56	
红细胞分布宽度变异系数 (RDW-CV)	16.7	%	10.6--16.6	↑
大血小板比率	43.5	%	11--45	
大血小板数目	74	10 ⁹ /L	30--90	
未成熟粒细胞数目	0.03	10 ⁹ /L	0--999	
未成熟粒细胞百分比	0.3	%	0--100	
有核红细胞数目	0.000	10 ⁹ /L	0--9999	
有核红细胞百分比	0.00	/100WBC	0--9999	

***小结:**

血红蛋白偏低(105 g/L) 红细胞平均体积(MCV)偏低(69.5 f1) 平均血红蛋白含量(MCH)偏低(20.8 pg) 平均血红蛋白浓度(MCHC)偏低(300 g/L) 红细胞分布宽度变异系数(RDW-CV)偏高(16.7 %)

操作员：王小雪 检查日期：2025-05-17 检查医生：康建忠

肾功三项

项目名称	检查结果	单位	参考值	提示
肌酐 (CREA)	47.60	umol/L	41--73	

尿酸(UA)	267.00	umol/L	140--340	
尿素测定(Urea)	5.47	mmol/L	2.6--7.5	

***小结:**

未见异常

操作员：梁可欣 检查日期：2025-05-17 检查医生：康建忠

空腹血糖

项目名称	检查结果	单位	参考值	提示
葡萄糖(GLU)	6.08	mmol/L	3.89--6.1	

***小结:**

未见异常

操作员：梁可欣 检查日期：2025-05-17 检查医生：康建忠

血脂四项

项目名称	检查结果	单位	参考值	提示
动脉硬化指数	2.78		1.31--3.19	
总胆固醇(CHOL)	6.24	mmol/L	2.59--5.2	↑
甘油三脂(TG)	5.34	mmol/L	0.7--1.7	↑
低密度脂蛋白(LDL)	2.81	mmol/L	0--4.13	
高密度脂蛋白(HDL)	1.01	mmol/L	0.77--1.55	

***小结:**

总胆固醇(CHOL)偏高(6.24 mmol/L) 甘油三脂(TG)偏高(5.34 mmol/L)

操作员：梁可欣 检查日期：2025-05-17 检查医生：康建忠

人乳头瘤病毒检查(HPV)

项目名称	检查结果	单位	参考值	提示
HPV 高危亚型 16	阴性(-)		阴性	
HPV 高危亚型 18	阴性(-)		阴性	
HPV 高危亚型 31	阴性(-)		阴性	
HPV 高危亚型 26	阴性(-)		阴性	

HPV 高危亚型 33	阴性(-)		阴性	
HPV 高危亚型 35	阴性(-)		阴性	
HPV 高危亚型 39	阴性(-)		阴性	
HPV 高危亚型 45	阴性(-)		阴性	
HPV 高危亚型 51	阴性(-)		阴性	
HPV 高危亚型 52	阴性(-)		阴性	
HPV 高危亚型 53	阴性(-)		阴性	
HPV 高危亚型 56	阴性(-)		阴性	
HPV 高危亚型 58	阴性(-)		阴性	
HPV 高危亚型 59	阴性(-)		阴性	
HPV 高危亚型 66	阴性(-)		阴性	
HPV 高危亚型 68	阴性(-)		阴性	
HPV 高危亚型 73	阴性(-)		阴性	
HPV 高危亚型 82	阴性(-)		阴性	
HPV 低危亚型 6	阴性(-)		阴性	
HPV 低危亚型 11	阴性(-)		阴性	
HPV 低危亚型 42	阴性(-)		阴性	
HPV 低危亚型 43	阴性(-)		阴性	
HPV 低危亚型 81	阴性(-)		阴性	

***小结:**

未见异常

操作员：赵伟 检查日期：2025-05-18 检查医生：康建忠

大同现代医学检验实验室

液基薄层细胞学图文报告

ID: 2025116123

病理号: 105850

姓名: 郭慧

性别: 女

年龄: 55岁

送检科室:

电话号码: 18635286783

床号:

病历号:

体检号: 2210100524

送检医院: 大同瑞慈康复体检

送检日期: 2025-05-18

末次月经:

送检医生:

采样日期:

报告日期: 2025-05-18

标本满意度: 满意

细胞量: >45%

红细胞:

经期样本:

颈管细胞:

化生细胞:

鳞状细胞:

宫颈柱状细胞:

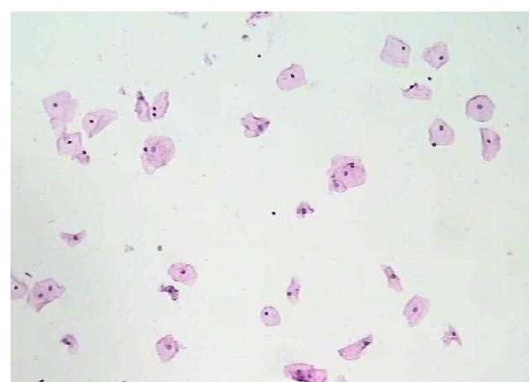
未见上皮内病变/恶性细胞:

正常范围内:

良性反应性改变:

- 炎症:
- 放疗:
- 妊娠:
- 萎缩性:
- 宫内避孕器:
- 其他:

- 轻度:
- 中度:
- 重度:



病原体: 滴虫感染: 念珠菌感染: 细菌感染:

提示 HPV 感染: 疱疹病毒感染:

鳞状上皮细胞分析:

- 非典型鳞状细胞:
- 倾向上皮内瘤变:
 - 倾向良性反应性改变:
 - 不能明确意义(ASC-US):
 - 不排除高度病变(ASC-H):

- 上皮内低度病变: 鳞癌:
- 上皮内高度病变:
- CIN2:
 - CIN3:

腺上皮细胞分析:

- 非典型腺细胞:
- 宫内膜:
 - 来源不明:

- 非典型腺细胞(宫颈管):
- 倾向原位腺癌:
 - 不能明确意义:
 - 倾向良性反应性改变:

- 腺癌:
- 宫颈管:
 - 宫内膜:
 - 其它:

- 炎细胞:
- 轻度:
 - 中度:
 - 重度:
- 可疑腺癌:

诊断意见: 未见上皮内病变或恶性细胞 (NILM)。

建议:

报告医师: 张荣生

地址: 大同市魏都大道79号, 本报告医师签字后有效
咨询: 0352-2830587 4006-122-995

妇科细胞学是筛查项目, 出于技术原因, 可能会有假阴性结果, 本检测仅对来样负责, 如果对结果有疑义, 请在收到报告7天内与我们联系。

大同瑞慈康复医院 12导联心电图报告

郭慧 女 55岁

体检号:242359

病床号:

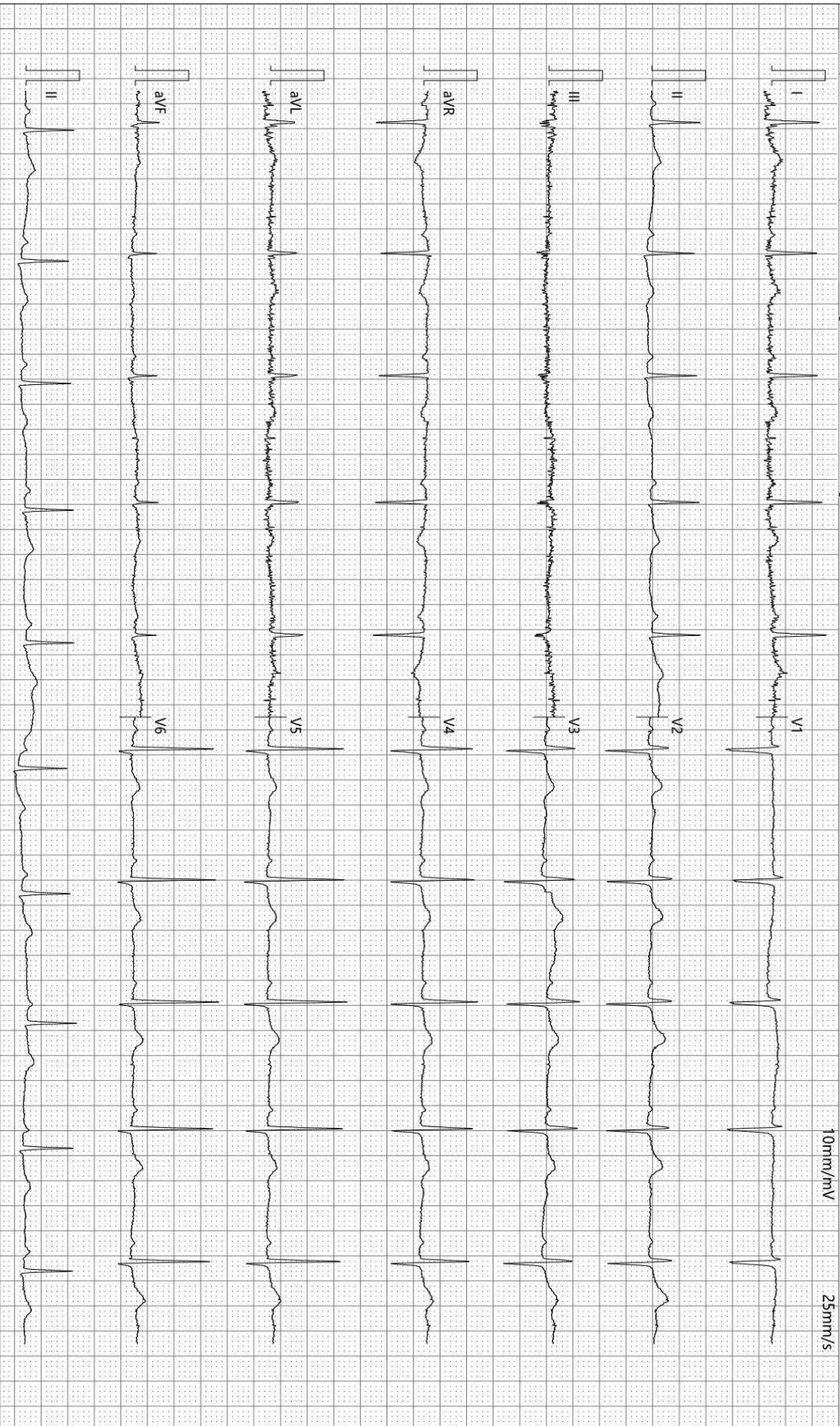
诊断结果:

窦性心动过缓

诊断医生:

张之生

HR : 59 ↓ bpm [60 ~ 100bpm]
P : 101ms [0 ~ 110ms]
PR : 168ms [120 ~ 200ms]
QRS : 77ms [60 ~ 100ms]
QT/QTc : 419/416ms [320 ~ 440/0 ~ 460ms]
P/QRS/T : 34/18/26deg. [0 ~ 75/-30 ~ 90/0 ~ 75deg]
RV5/SV1 : 1.434/0.802mV [0.0 ~ 2.5/0.0 ~ 2.0mV]



检查时间:2025-05-17 08:47:14

诊断时间:2025-05-17 08:56:10

SEMIP V1.90

仅供临床参考

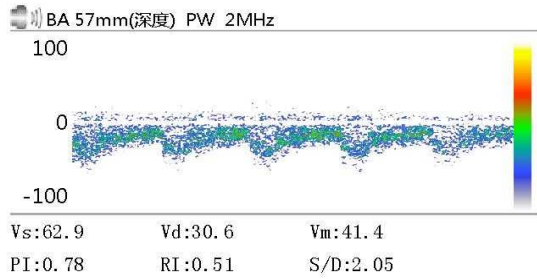
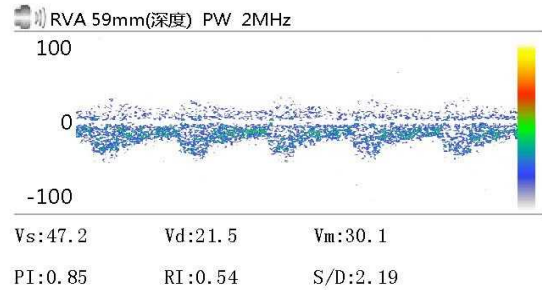
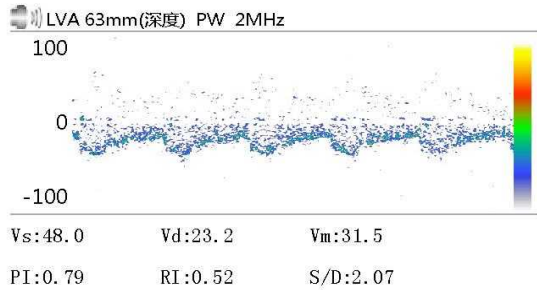
Text



大同瑞慈健康体检

颅内多普勒血流图 (TCD) 检查报告单

姓名: 郭慧 性别: 女 年龄: 55 岁 检查号: 2210100524
 申请科室: 体检科 申请医师: 李菊蓉 检查类型: 颅内血管 床号:



Vs: Vd: Vm:
 PI: RI: S/D:

Vs: Vd: Vm:
 PI: RI: S/D:

Vs: Vd: Vm:
 PI: RI: S/D:

医生意见

结论: 椎-基底动脉脑血管超声未见异常。

李菊蓉

检查日期: 2025-05-17

本报告单仅提供临床参考

大同瑞慈健康体检

骨密度检测报告

受检者信息

受检者ID: 2210100524
姓名: 郭慧
出生年月日: 1970/3/2

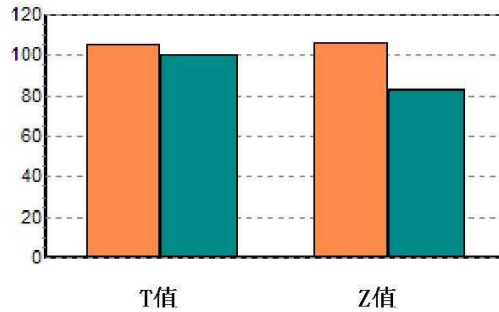
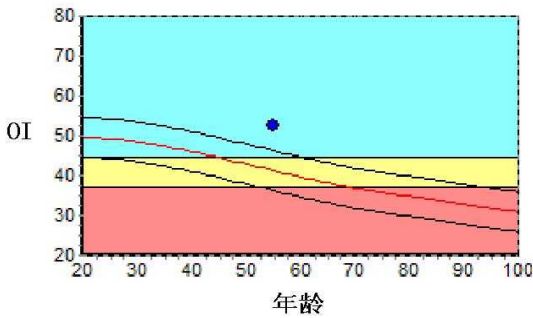
年龄: 55
性别: 女
测定部位(右/左): 右

测定结果

测定日期: 2025/5/17 8:32:27

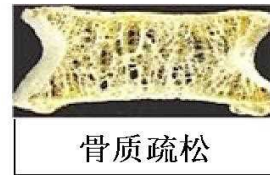
测试编号: 1/1

■ 受测者 ■ 平均值



数据库:	Asia	成人比:	105.4	%
OI:	52.3	同龄比:	126.9	%
SOS:	1385.6 m/s	OPR:	N/A	%
T值:	0.54			
Z值:	2.22			

结果分析



注解

以上结论仅供参考

科室:

医生签名:

医院地址 大同瑞慈健康体检
地址 大同市平城区魏都大道79号

联系电话 0352-2824444
操作者 名燕凌

Rich 大同瑞慈康复医院
超声诊断图文报告

流水号: 2210100524

超声号: 1843644

姓名: 郭慧

年龄: 55 岁

性别: 女

检查设备: Vivid E95

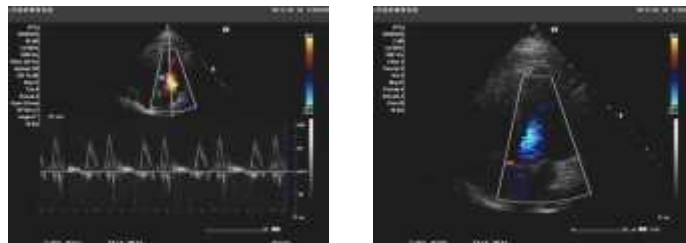
体检号: 242359

申请医院: 本院

体检科室: 体检科

检查部位: 心脏彩超

经典图像:



影像所见:

超声测量 (单位: mm)

升主动脉内径 25 (32±3mm) 左房内径 30 (35mm) 室间隔 10 (8-11mm)

左室内径 39 (47±4mm) 左室后壁 9 (8-11mm) EF66% (50-80%)

右室内径 25 (36±4mm) 右房内径 28 (36±4mm) FS36% (28-41%)

主肺动脉内径 20 (23±3mm)

升主动脉内径正常, 心脏各腔室大小正常, 室间隔厚度正常, 左室壁未见明显节段性运动异常, 各瓣膜及启闭功能未见明显异常, 舒张期二尖瓣口血流频谱 E/A<1, 心包腔未见积液。

影像诊断:

左室舒张功能减低

报告医师: 郭丽霞

检查日期: 2025-05-17

审核医师: 郭丽霞

报告日期: 2025-05-17



注: 本报告仅供临床医生参考!

地址: 大同市魏都大道 79 号。若有疑问, 请致电: 0352---2830580

Rich 大同瑞慈康复医院
超声诊断图文报告

流水号: 2210100524

超声号: 1843653

姓名: 郭慧

年龄: 55 岁

性别: 女

检查设备: Vivid E95

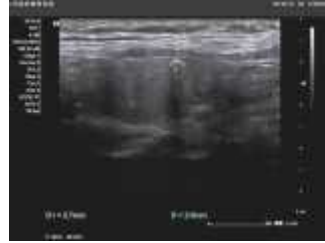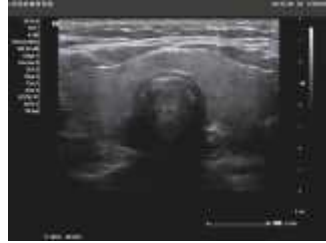体检号: 242359

申请医院: 本院

体检科室: 体检科

检查部位: 甲状腺彩超

经典图像:



影像所见:

甲状腺双侧叶形态正常, 包膜完整, 左侧叶中极探及大小约 0.3*0.2cm 低回声结节, 边界清, 结节周边见强回声斑环绕, 余实质回声均匀, CDFI: 未见异常血流信号。

双侧颈部未见明显肿大淋巴结。

影像诊断:

甲状腺左侧叶结节伴钙化 TI-RADS4a 级建议进一步检查

报告医师: 郭丽霞

检查日期: 2025-05-17

审核医师: 郭丽霞

报告日期: 2025-05-17



注: 本报告仅供临床医生参考!

地址: 大同市魏都大道 79 号。若有疑问, 请致电: 0352---2830580

Rich 大同瑞慈康复医院
超声诊断图文报告

流水号: 2210100524

超声号: 1843655

姓名: 郭慧

年龄: 55 岁

性别: 女

检查设备: Vivid E95

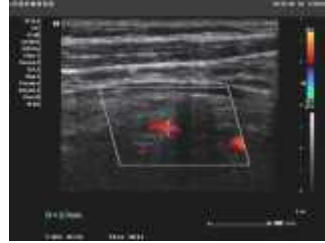
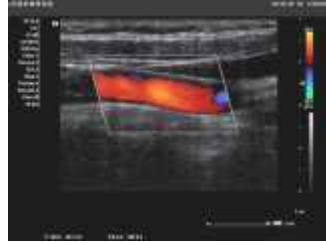
体检号: 242359

申请医院: 本院

体检科室: 体检科

检查部位: 颈部血管彩超

经典图像:



影像所见:

右锁骨下动脉起始处、双侧颈总动脉、颈内、颈外动脉起始段内中膜不增厚, 内壁欠光滑, 管壁未见明确强回声斑。CDFI: 血流充盈好。PW: 频谱形态正常。

双侧椎动脉走行正常, 椎动脉内径正常, 管壁不厚, 管腔内为无回声, CDFI: 血流充盈好。PW: 频谱正常。

影像诊断:

双侧颈动脉、椎动脉未见明显异常

报告医师: 郭丽霞

检查日期: 2025-05-17

审核医师: 郭丽霞

报告日期: 2025-05-17



注: 本报告仅供临床医生参考!

地址: 大同市魏都大道 79 号。若有疑问, 请致电: 0352---2830580

Rich 大同瑞慈康复医院
超声诊断图文报告

流水号: 2210100524

超声号: 1843657

姓名: 郭慧

年龄: 55 岁

性别: 女

检查设备: Vivid E95

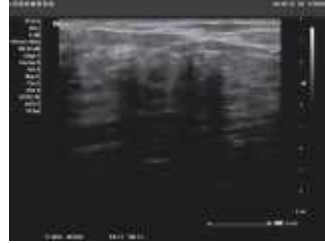
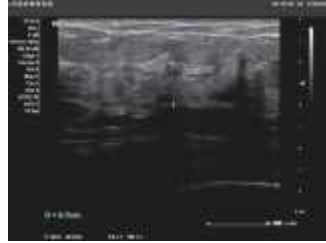体检号: 242359

申请医院: 本院

体检科室: 体检科

检查部位: 乳腺彩超

经典图像:



影像所见:

双侧乳腺腺体层次清晰, 右乳腺体厚 1.0cm, 左乳腺体厚 1.1cm, 乳导管未见扩张, 未见明显占位性病变, CDFI: 未见异常血流信号。

双侧腋下未见明显肿大淋巴结。

影像诊断:

双侧乳腺未见明显异常

报告医师: 郭丽霞

检查日期: 2025-05-17

审核医师: 郭丽霞

报告日期: 2025-05-17



注: 本报告仅供临床医生参考!

地址: 大同市魏都大道 79 号。若有疑问, 请致电: 0352---2830580

Rich 大同瑞慈康复医院
超声诊断图文报告

流水号: 2210100524

超声号: 1843659

姓名: 郭慧

年龄: 55 岁

性别: 女

检查设备: Vivid E95

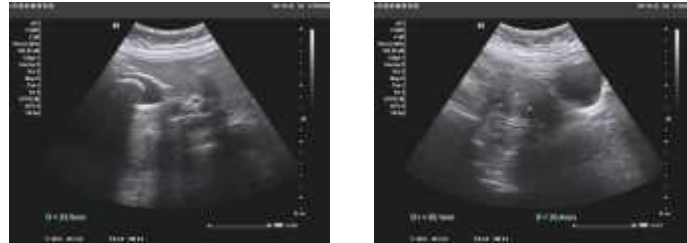
体检号: 242359

申请医院: 本院

体检科室: 体检科

检查部位: 全腹彩超

经典图像:



影像所见:

肝脏大小形态正常, 包膜光滑完整, 实质回声细腻增强, 肝内管道系统走行欠清晰, 门静脉及肝内胆管不扩张。
胆囊大小形态正常, 壁不厚、欠光滑, 囊壁探及直径约 0.4cm 高回声凸起, 位置固定, 后无声影, 囊内透声好, 腔内探及直径约 2.4cm 强回声团, 后伴声影, 肝外胆管不扩张。
胰腺大小形态正常, 实质回声均匀, 主胰管不扩张。
脾脏大小形态正常, 实质回声均匀, 脾门静脉不宽。
双肾大小形态正常, 皮髓质分界清晰, 集合系统未见分离, 双侧输尿管未见扩张。
膀胱充盈佳, 未见明显异常。
绝经后子宫, 大小约 4.3*4.0*3.6cm, 肌壁回声不均匀, 内见多个低回声结节, 大者约 2.5*2.0cm, 边界清, 内膜纤细, 宫颈厚约 2.0cm, 双侧附件区未见异常。

影像诊断:

1. 轻度脂肪肝
2. 胆囊结石
3. 胆囊息肉
4. 子宫多发肌瘤

报告医师: 郭丽霞

检查日期: 2025-05-17

审核医师: 郭丽霞

报告日期: 2025-05-17



注: 本报告仅供临床医生参考!

地址: 大同市魏都大道 79 号。若有疑问, 请致电: 0352---2830580

ID号: 2210100524

影像号: CT20250517013

姓名: 郭慧

年龄: 55岁

性别: 女

检查设备: 西门子量子双源 CT

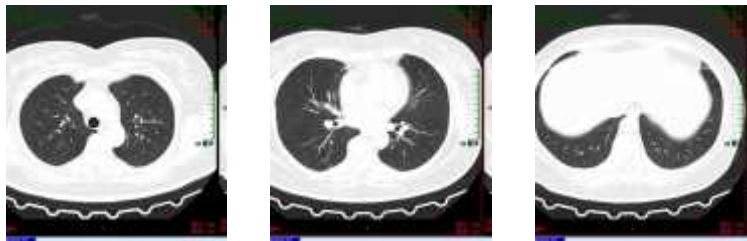体检号: 242359

申请医院: 本院

体检科室: 体检科

检查部位: 肺部双源 CT

经典图像:



影像所见:

胸廓对称, 骨性肋骨完整, 胸壁软组织结构良好, 两肺支气管血管纹理走行分布良好, 支气管束结构清晰, 双肺通气良好。右肺中叶间质纤维粘连。肺门结构未见异常。纵隔无偏移, 段以上支气管通畅。心影及大血管形态结构正常, 纵隔内未见肿大淋巴结。胸膜未见异常。

影像诊断:

右肺中叶间质纤维粘连

报告医师: 剧艳军

检查日期: 2025-05-18

审核医师: 剧艳军

报告日期: 2025-05-18