



2209300875

检 查 结 果

姓名	宇文林 1
性别	女
年龄	59 岁
联系电话	13934796483
体检日期	2026-05-24

检验报告

血流变

项目名称	检查结果	单位	参考值	提示
全血粘度高切 200/s	3.77	mpas	3.36--4.32	
全血粘度中切 100/s	4.02	mpas	3.43--4.59	
全血粘度中切 50/s	4.39	mpas	3.85--5.45	
全血还原粘度高切	5.36	mpas	3.69--8.74	
全血还原粘度低切	31.62	mpas	26.87--47.57	
血浆粘度	1.36	mpas	1.26--1.70	
血沉(ESR)	5.40	mm/h	0--20	
红细胞压积	0.45	L/L	0.35--0.45	
红细胞聚集指数	4.13		3.19--5.33	
红细胞变形指数	0.74		0.53--1.11	
红细胞刚性指数	3.94		2.17--6.94	
血沉方程 K 值	21.73	mm/h	0--80.48	
全血粘度 1/s	15.59	mpas	13.79--17.91	
全血高切相对指数	2.77		1.9--3.4	
全血低切相对指数	11.46		8.1--14.2	

***小结:**

未见异常

操作员：荆鹏山 检查日期：2026-05-24 检查医生：

尿液分析+尿沉渣

项目名称	检查结果	单位	参考值	提示
白细胞尿	196	个/u1	0--13	↑
上皮细胞(EC)	6	/HP	0--28	
管型(CAST)	1	个/u1	0--1	

霉菌（尿）	0	/HP	0--0	
结晶	0	/HP	0--10	
透明度(CLA)	清亮			
胆红素(BIL)	-		阴性	
隐血(ERY)	-		阴性	
小圆上皮细胞(SRC)	0	个/u1	0--0	
维生素 C	-		阴性	
异常红细胞	0	个/u1	0--3	
红细胞（正常）	6	个/u1	0--6	
鳞状上皮细胞	6	个/u1	0--0	↑
粘液丝	0	个/u1	0--0	
颜色(Colour)	淡黄色			
尿葡萄糖(GLU)	-		阴性	
酮体(KET)	-		阴性	
比重(SG)	1.020		1.003--1.030	
酸碱度(PH)	6.5		4.5--8.0	
尿蛋白质(PRO)	-		阴性	
尿胆原(URO)	-		阴性	
亚硝酸盐(NIT)	-		阴性	
红细胞(尿)(RBC)	6	个/u1	0--6	
尿白细胞(LEU)	3+		阴性	

***小结:**

白细胞尿偏高(196 个/u1) 鳞状上皮细胞偏高(6 /HP) 尿白细胞(LEU)3+

操作员：荆鹏山 检查日期:2026-05-24 检查医生:

血常规（五分类）

项目名称	检查结果	单位	参考值	提示
白细胞(WBC)	4.27	10 ⁹ /L	3.5--9.5	
淋巴细胞绝对值(LY#)	1.62	10 ⁹ /L	1.1--3.2	

淋巴细胞百分比 (LY%)	38.0	%	20--50
中性粒细胞绝对值 (GR#)	2.34	$10^9/L$	1.8--6.3
中性粒细胞百分比 (GR%)	54.7	%	40--75
嗜碱性粒细胞绝对值 (BA#)	0.01	$10^9/L$	0--0.06
嗜碱性粒细胞百分比 (BA%)	0.2	%	0--1.0
嗜酸性粒细胞绝对值 (EO#)	0.07	$10^9/L$	0.02--0.52
嗜酸性粒细胞百分比 (EO%)	1.7	%	0.4--8
血小板 (PLT)	275	$10^9/L$	125--350
血小板分布宽度 (PDW)	12.2	f1	9.0--17
平均血小板体积 (MPV)	10.0	f1	6.0--14.0
血小板压积 (PCT)	0.275	%	0.11--0.28
红细胞 (RBC)	4.90	$10^{12}/L$	3.8--5.1
血红蛋白	145	g/L	115--150
红细胞压积 (HCT)	44.6	%	35--45
红细胞平均体积 (MCV)	91.0	f1	82--100
平均血红蛋白含量 (MCH)	29.6	pg	27--34
平均血红蛋白浓度 (MCHC)	326	g/L	316--354
单核细胞绝对值 (MO#)	0.23	$10^9/L$	0.1--0.6
单核细胞百分比 (MO%)	5.4	%	3--10
红细胞分布宽度标准差 (RDW-SD)	45.3	f1	35--56
红细胞分布宽度变异系数 (RDW-CV)	13.9	%	10.6--16.6
大血小板比率	26.5	%	11--45
大血小板数目	73	$10^9/L$	30--90
未成熟粒细胞数目	0.00	$10^9/L$	0--0.6
未成熟粒细胞百分比	0.0	%	0--10
有核红细胞数目	0.002	$10^9/L$	0--9999
有核红细胞百分比	0.04	/100WBC	0--9999

*小结:

未见异常

操作员：荆鹏山 检查日期：2026-05-24 检查医生：祁佳佳

血 HP 检测

项目名称	检查结果	单位	参考值	提示
幽门螺旋杆菌抗体检测	阴性 (-)		阴性 (-)	

***小结:**

未见异常

操作员：荆鹏山 检查日期：2026-05-24 检查医生：

肾功三项

项目名称	检查结果	单位	参考值	提示
肌酐 (CREA)	57.20	umol/L	41--73	
尿酸 (UA)	249.00	umol/L	140--340	
尿素测定 (Urea)	6.08	mmol/L	2.6--7.5	

***小结:**

未见异常

操作员：孙钰 检查日期：2026-05-24 检查医生：

空腹血糖

项目名称	检查结果	单位	参考值	提示
葡萄糖 (GLU)	6.00	mmol/L	3.89--6.1	

***小结:**

未见异常

操作员：孙钰 检查日期：2026-05-24 检查医生：

肝功能九项

项目名称	检查结果	单位	参考值	提示
总蛋白 (T PROT)	73.0	g/L	65--85	
白蛋白 (ALB)	45.40	g/L	40--55	

球蛋白 (GLB)	27.60	g/L	15--35	
白蛋白/球蛋白 (ALB/GLB)	1.64		1.0--2.5	
总胆红素 (TBIL)	11.20	umol/L	0--21	
直接胆红素 (DBIL)	2.8	umol/L	0--8.0	
间接胆红素 (IBIL)	8.40	umol/L	0--17.39	
丙氨酸氨基转移酶 (ALT)	44.00	U/L	7--40	↑
门冬氨酸氨基转移酶 (AST)	36.00	U/L	13--35	↑
谷草比谷丙	0.82		0.4--2.5	

***小结:**

丙氨酸氨基转移酶 (ALT) 偏高 (44.00 U/L) 门冬氨酸氨基转移酶 (AST) 偏高 (36.00 U/L)

操作员：孙钰 检查日期：2026-05-24 检查医生：

血脂四项

项目名称	检查结果	单位	参考值	提示
动脉硬化指数	2.89		1.31--3.19	
总胆固醇 (CHOL)	5.75	mmol/L	2.59--5.2	↑
甘油三脂 (TG)	4.00	mmol/L	0.7--1.7	↑
低密度脂蛋白 (LDL)	3.03	mmol/L	0--4.13	
高密度脂蛋白 (HDL)	1.05	mmol/L	0.77--1.55	

***小结:**

总胆固醇 (CHOL) 偏高 (5.75 mmol/L) 甘油三脂 (TG) 偏高 (4.00 mmol/L)

操作员：孙钰 检查日期：2026-05-24 检查医生：

Rich 大同瑞慈康复医院
超声诊断图文报告

流水号: 2209300875

超声号: 2180504

姓名: 宇文林 1

年龄: 59 岁

性别: 女

检查设备: Vivid E95

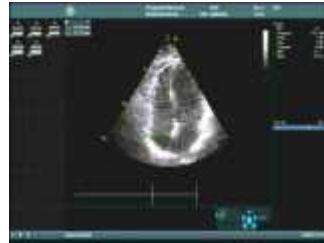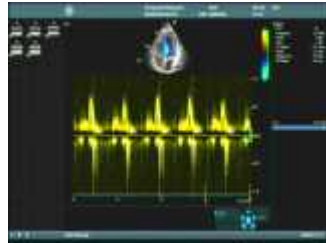
体检号: 403970

申请医院: 本院

体检科室: 体检科

检查部位: 心脏彩超

经典图像:



影像所见:

超声测量 (单位: mm)

升主动脉内径 22 (21-36)

左房内径 24 (22-39)

室间隔 10 (8-11)

左室内径 39 (37-54)

左室后壁 9 (8-11)

EF60% (50-80%)

右室内径 25 (25-40)

右房内径 27 (25-42)

FS33% (28-41%)

主肺动脉内径 20 (15-25)

升主动脉内径正常, 心脏各腔室大小正常, 室间隔厚度正常, 左室壁未见明显节段性运动异常, 各瓣膜及启闭功能未见明显异常, 舒张期二尖瓣口血流频谱 E/A<1, 心包腔未见积液。

影像诊断:

左室舒张功能减低

报告医师: 李菊蓉

检查日期: 2026-05-24

审核医师:

报告日期: 2026-05-24



注: 本报告仅供临床医生参考!

地址: 大同市魏都大道 79 号。若有疑问, 请致电: 0352---2830580

Rich 大同瑞慈康复医院
超声诊断图文报告

流水号: 2209300875

超声号: 2180280

姓名: 宇文林 1

年龄: 59 岁

性别: 女

检查设备: Vivid E95

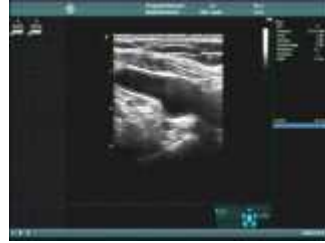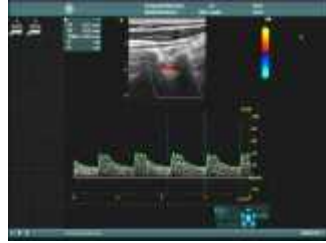
体检号: 403970

申请医院: 本院

体检科室: 体检科

检查部位: 颈部血管彩超

经典图像:



影像所见:

右锁骨下动脉起始处、双侧颈总动脉、颈内、颈外动脉起始段内中膜不增厚, 内壁欠光滑, 管壁未见明确强回声斑。CDFI: 血流充盈好。PW: 频谱形态正常。

双侧椎动脉走行正常, 椎动脉内径正常, 管壁不厚, 管腔内为无回声, CDFI: 血流充盈好。PW: 频谱正常。

影像诊断:

双侧颈动脉、椎动脉未见明显异常

报告医师: 李菊蓉

检查日期: 2026-05-24

审核医师:

报告日期: 2026-05-24



注: 本报告仅供临床医生参考!

地址: 大同市魏都大道 79 号。若有疑问, 请致电: 0352---2830580

Rich 大同瑞慈康复医院
超声诊断图文报告

流水号: 2209300875

超声号: 2180437

姓名: 宇文林 1

年龄: 59 岁

性别: 女

检查设备: Vivid E95

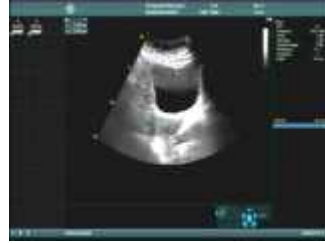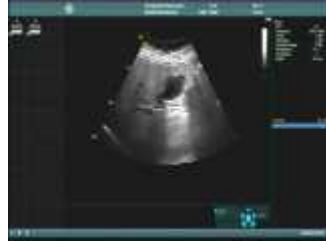体检号: 403970

申请医院: 本院

体检科室: 体检科

检查部位: 全腹彩超

经典图像:



影像所见:

肝脏大小形态正常, 包膜光滑完整, 实质回声细腻增强, 肝内管道系统走行欠清晰, 门静脉及肝内胆管不扩张。

胆囊大小形态正常, 壁不厚、光滑, 囊内透声好, 肝外胆管不扩张。

胰腺大小形态正常, 实质回声均匀, 主胰管不扩张。

脾脏大小形态正常, 实质回声均匀, 脾门静脉不宽。

双肾大小形态正常, 皮髓质分界清晰, 集合系统未见分离, 双侧输尿管未见扩张。

膀胱充盈佳, 未见明显异常。

绝经后子宫, 大小约 3.1*3.0*3.0cm, 肌壁回声均匀, 内膜线清晰, 厚 0.3cm, 宫颈厚约 2.4cm, 双侧附件区未见异常。

影像诊断:

脂肪肝 (轻-中度)

报告医师: 李菊蓉

检查日期: 2026-05-24

审核医师:

报告日期: 2026-05-24



注: 本报告仅供临床医生参考!

地址: 大同市魏都大道 79 号。若有疑问, 请致电: 0352---2830580

ID 号: 2209300875

影像号: CT20260523054

姓名: 宇文林 1

年龄: 59 岁

性别: 女

检查设备: 西门子量子双源 CT

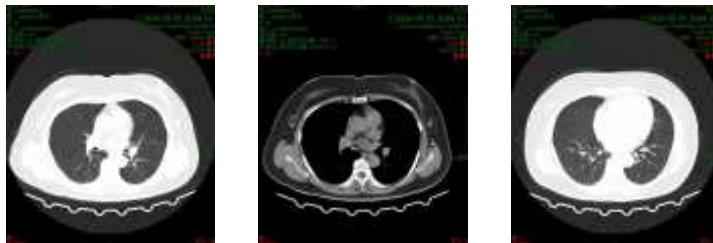体检号: 403970

申请医院: 本院

体检科室: 体检科

检查部位: CT 检查

经典图像:



影像所见:

双侧胸廓对称, 气管居中。气管及支气管未见狭窄及阻塞。右肺中叶外侧段 (IM136/22) 见一钙化结节, 大小约为 0.6cm×0.5cm, 边界清晰。双肺门不大, 形态自然。心脏及大血管大小、形态未见异常。纵隔内未见肿块及肿大淋巴结。胸膜无增厚, 胸膜腔内无积液。胸壁软组织及骨骼未见病变征象。

影像诊断:

右肺中叶外侧段钙化灶

报告医师: 张剑峰

检查日期: 2026-05-24

审核医师:

报告日期: 2026-05-24

ID号: 2209300875

影像号: MR20260523039

姓名: 宇文林 1

年龄: 59 岁

性别: 女

检查设备: 西门子 1.5T 磁共振

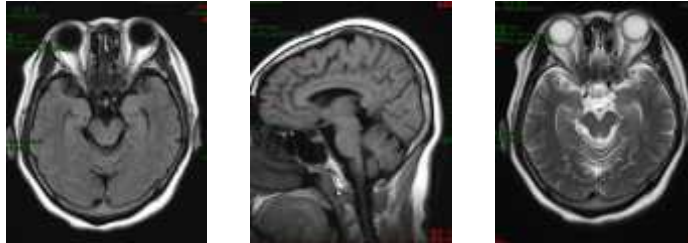
体检号: 403970

申请医院: 本院

体检科室: 体检科

检查部位: 颅脑 MRI

经典图像:



影像所见:

双侧额叶皮髓质交界区见多发斑点状长 T1 长 T2 信号, T2FLAIR 呈高信号, DWI 未见高信号。脑干、双侧小脑半球未见异常信号及占位征象, 脑室、脑池无扩大, 脑沟、脑裂无增宽, 中线结构居中。

影像诊断:

双侧额叶皮髓质交界区多发缺血灶

报告医师: 穆丽萍

检查日期: 2026-05-24

审核医师:

报告日期: 2026-05-24