



检 查 结 果

姓名	赵丽珍
性别	女
年龄	49岁
联系电话	18635218006
体检日期	2026-04-13

检验报告

尿液分析+尿沉渣

项目名称	检查结果	单位	参考值	提示
白细胞尿	255	个/u1	0--13	↑
上皮细胞(EC)	4	/HP	0--28	
管型(CAST)	0	个/u1	0--1	
霉菌(尿)	0	/HP	0--0	
结晶	0	/HP	0--10	
透明度(CLA)	清亮			
胆红素(BIL)	-		阴性	
隐血(ERY)	-		阴性	
小圆上皮细胞(SRC)	0	个/u1	0--0	
维生素C	-		阴性	
异常红细胞	0	个/u1	0--3	
红细胞(正常)	10	个/u1	0--6	↑
鳞状上皮细胞	3	个/u1	0--0	↑
粘液丝	5	个/u1	0--0	↑
颜色(Colour)	淡黄色			
尿葡萄糖(GLU)	-		阴性	
酮体(KET)	-		阴性	
比重(SG)	1.030		1.003--1.030	
酸碱度(PH)	5.0		4.5--8.0	
尿蛋白质(PRO)	-		阴性	
尿胆原(URO)	-		阴性	
亚硝酸盐(NIT)	-		阴性	
红细胞(尿)(RBC)	10	个/u1	0--6	↑
尿白细胞(LEU)	2+		阴性	

***小结：**

白细胞尿偏高(255 个/u1) 正常红细胞偏高(10 个/u1) 鳞状上皮细胞偏高(3 /HP) 粘液丝偏高(5 /HP) 红细胞(尿)(RBC)偏高(10 个/u1) 尿白细胞(LEU)2+

操作员：荆鹏山 检查日期：2026-04-13 检查医生：

血常规（五分类）

项目名称	检查结果	单位	参考值	提示
白细胞(WBC)	5.94	10 ⁹ /L	3.5--9.5	
淋巴细胞绝对值(LY#)	3.02	10 ⁹ /L	1.1--3.2	
淋巴细胞百分比(LY%)	50.8	%	20--50	↑
中性粒细胞绝对值(GR#)	2.40	10 ⁹ /L	1.8--6.3	
中性粒细胞百分比(GR%)	40.4	%	40--75	
嗜碱性粒细胞绝对值(BA#)	0.01	10 ⁹ /L	0--0.06	
嗜碱性粒细胞百分比(BA%)	0.2	%	0--1.0	
嗜酸性粒细胞绝对值(E0#)	0.21	10 ⁹ /L	0.02--0.52	
嗜酸性粒细胞百分比(E0%)	3.5	%	0.4--8	
血小板(PLT)	213	10 ⁹ /L	125--350	
血小板分布宽度(PDW)	12.2	f1	9.0--17	
平均血小板体积(MPV)	10.3	f1	6.0--14.0	
血小板压积(PCT)	0.219	%	0.11--0.28	
红细胞(RBC)	4.26	10 ¹² /L	3.8--5.1	
血红蛋白	129	g/L	115--150	
红细胞压积(HCT)	39.9	%	35--45	
红细胞平均体积(MCV)	93.7	f1	82--100	
平均血红蛋白含量(MCH)	30.3	pg	27--34	
平均血红蛋白浓度(MCHC)	323	g/L	316--354	
单核细胞绝对值(MO#)	0.30	10 ⁹ /L	0.1--0.6	
单核细胞百分比(MO%)	5.1	%	3--10	
红细胞分布宽度标准差(RDW-SD)	47.3	f1	35--56	

红细胞分布宽度变异系数 (RDW-CV)	14.2	%	10.6--16.6	
大血小板比率	28.3	%	11--45	
大血小板数目	60	10 ⁹ /L	30--90	
未成熟粒细胞数目	0.00	10 ⁹ /L	0--0.6	
未成熟粒细胞百分比	0.1	%	0--10	
有核红细胞数目	0.000	10 ⁹ /L	0--9999	
有核红细胞百分比	0.00	/100WBC	0--9999	

***小结:**

淋巴细胞百分比 (LY%) 偏高 (50.8 %)

操作员：荆鹏山 检查日期：2026-04-13 检查医生：

生化 3 (特殊级)

项目名称	检查结果	单位	参考值	提示
碳酸氢根 (HCO3)	24.20	mmol/L	22--29	
总蛋白 (T PROT)	68.0	g/L	65--85	
白蛋白 (ALB)	42.50	g/L	40--55	
球蛋白 (GLB)	25.50	g/L	15--35	
白蛋白/球蛋白 (ALB/GLB)	1.67		1.0--2.5	
γ-谷氨酰转肽酶 (GGT)	18.0	U/L	7--45	
碱性磷酸酶 (ALP)	101.0	U/L	35--100	↑
总胆汁酸 (TBA)	6.6	umol/L	0.5--10	
肌酐 (CREA)	56.60	umol/L	41--73	
尿酸 (UA)	188.00	umol/L	140--340	
乳酸脱氢酶 (LDH)	156.00	U/L	120--250	
淀粉酶 (AMY)	42.00	IU/L	35--135	
葡萄糖 (GLU)	5.49	mmol/L	3.89--6.1	
总胆红素 (TBIL)	15.50	umol/L	0--21	
直接胆红素 (DBIL)	3.1	umol/L	0--8.0	

间接胆红素 (IBIL)	12.40	umol/L	0--17.39	
丙氨酸氨基转移酶 (ALT)	12.00	U/L	7--40	
门冬氨酸氨基转移酶 (AST)	16.00	U/L	13--35	
尿素测定 (Urea)	3.70	mmol/L	2.6--7.5	
肌酸激酶 (CK)	60.00	U/L	40--200	
肌酸激酶同工酶 (CK-Mb (M))	11	U/L	0--25	
α-羟丁酸脱氢酶	117.00	U/L	72--182	
同型半胱氨酸	10.80	umol/L	0--15	
C反应蛋白	0.60	mg/dl	0--3	
胆碱酯酶	5883	U/L	3930--10800	
果糖胺	1.78	mmol/L	1.10--2.15	
脂蛋白(a)	139.86	mg/L	0--300	
酮体	0.08	mmol/L	0.00--0.28	
单胺氧化酶	4.73	U/L	0--12	
胱抑素 C 测定	0.89	mg/l	0--1.35	
D-二聚体	0.12	ug/ml	0--0.8	
肌红蛋白	29.00	ng/ml	0--90	
动脉硬化指数	3.58		1.31--3.19	↑
谷草比谷丙	1.33		0.4--2.5	
载脂蛋白 A1 (apoA1)	0.91	g/L	1.20--1.76	↓
高敏肌钙蛋白 (TnI)	2.50	pg/ml	0--46.47	
总胆固醇 (CHOL)	5.64	mmol/L	2.59--5.2	↑
甘油三脂 (TG)	1.41	mmol/L	0.7--1.7	
低密度脂蛋白 (LDL)	3.51	mmol/L	0--4.13	
高密度脂蛋白 (HDL)	0.98	mmol/L	0.77--1.55	
载脂蛋白 B (APOB)	1.39	g/L	0.63--1.14	↑

***小结:**

碱性磷酸酶 (ALP) 偏高 (101.0 U/L) 动脉硬化指数偏高 (3.58) 载脂蛋白 A1 (apoA1) 偏低 (0.91 g/L) 总胆固醇 (CHOL) 偏高 (5.64 mmol/L) 载脂蛋白 B (APOB) 偏高 (1.39 g/L)

姓名：赵丽珍 性别：女 年龄：49 登记流水：2209280837 体检日期：2026-04-13

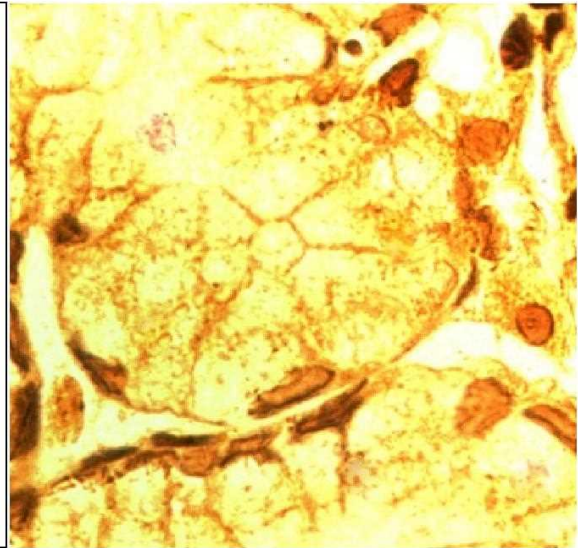
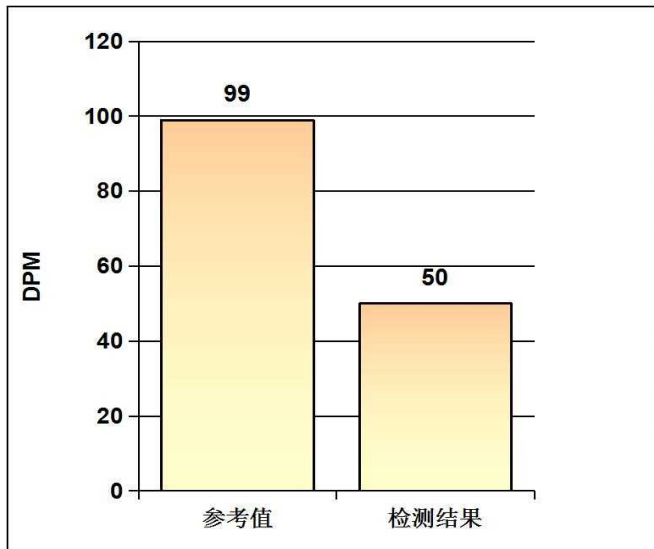
操作员：孙钰 检查日期：2026-04-13 检查医生：

大同瑞慈康复医院

¹⁴C呼气试验检验报告

姓名	赵丽珍	年龄	49	性别	女
住院号	0	日期	2026/4/13 8:32:51	电话	18635218006
送检医生	曹居杰	样品编号	8965	编号	2209280837

¹⁴C呼气试验



阳性参考值 (Disintegrations Per Minute(DPM)):

DPM值:	dpm > 2499	阳性++++
	1499 < dpm ≤ 2499	阳性+++
	499 < dpm ≤ 1499	阳性++
	149 < dpm ≤ 499	阳性+
	dpm ≤ 99	阴性
	99 < dpm ≤ 149	不确定

检测结果: **dpm= 50** **阴性**

检测者: _____ 宋晓宁

Rich 大同瑞慈康复医院
超声诊断图文报告

流水号: 2209280837

超声号: 2151778

姓名: 赵丽珍

年龄: 49 岁

性别: 女

检查设备: Vivid E95

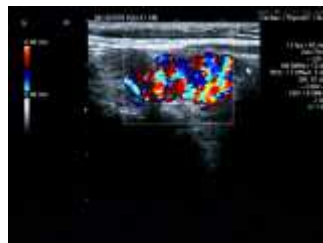
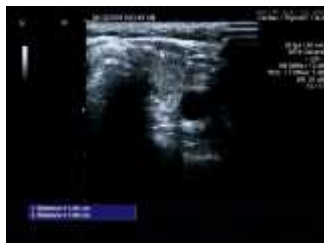体检号: 402930

申请医院: 本院

体检科室: 体检科

检查部位: 甲状腺彩超

经典图像:



影像所见:

甲状腺部分切除术后, 左侧叶残余腺体大小约 3.0*1.1*1.0cm, 包膜完整, 实质回声欠均匀, 呈蜂窝状改变, CDFI: 血流信号丰富。

双侧颈部未见明显肿大淋巴结。

影像诊断:

甲状腺部分切除术后左侧叶弥漫性病变

报告医师: 李菊蓉

检查日期: 2026-04-13

审核医师:

报告日期: 2026-04-13



注: 本报告仅供临床医生参考!

地址: 大同市魏都大道 79 号。如有疑问, 请致电: 0352---2830580

Rich 大同瑞慈康复医院
超声诊断图文报告

流水号: 2209280837

超声号: 2151838

姓名: 赵丽珍

年龄: 49 岁

性别: 女

检查设备: Vivid E95

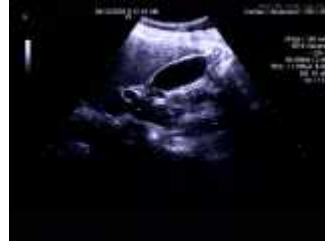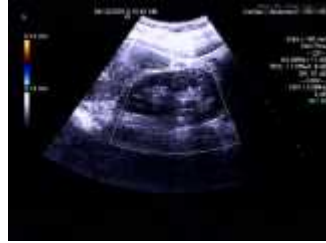体检号: 402930

申请医院: 本院

体检科室: 体检科

检查部位: 腹部彩超

经典图像:



影像所见:

肝脏大小形态正常, 包膜光滑完整, 实质回声细腻增强, 肝内管道系统走行尚清晰, 门静脉及肝内胆管不扩张。
胆囊大小形态正常, 壁不厚、光滑, 囊内透声好, 肝外胆管不扩张。
胰腺大小形态正常, 实质回声均匀, 主胰管不扩张。
脾脏大小形态正常, 实质回声均匀, 脾门静脉不宽。
双肾大小形态正常, 皮髓质分界清晰, 集合系统未见分离, 双侧输尿管未见扩张。

影像诊断:

轻度脂肪肝

报告医师: 李菊蓉

检查日期: 2026-04-13

审核医师:

报告日期: 2026-04-13



注: 本报告仅供临床医生参考!

地址: 大同市魏都大道 79 号。若有疑问, 请致电: 0352---2830580

Rich 大同瑞慈康复医院
超声诊断图文报告

流水号: 2209280837

超声号: 2151836

姓名: 赵丽珍

年龄: 49 岁

性别: 女

检查设备: Vivid E95

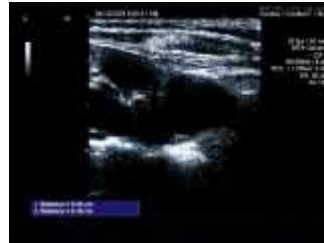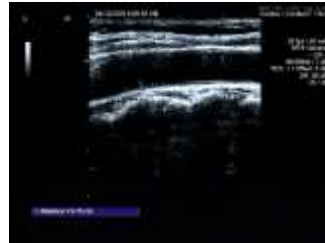体检号: 402930

申请医院: 本院

体检科室: 体检科

检查部位: 颈部血管彩超

经典图像:



影像所见:

右侧颈总动脉膨大处内中膜局部增厚, 厚约 1.5mm, 右锁骨下动脉起始处探及混合回声斑, 大小约 4.0*1.6mm, 左侧颈总动脉、双侧颈内、颈外动脉起始段内中膜不增厚, 内壁欠光滑, 管壁未见明确强回声斑。CDFI: 血流充盈好。PW: 频谱形态正常。

双侧椎动脉走行正常, 椎动脉内径正常, 管壁不厚, 管腔内为无回声, CDFI: 血流充盈好。PW: 频谱正常。

内径 mm	流速 cm/s	RI		
左侧椎动脉	3.3	51.0		0.61
右侧椎动脉	3.4	55.2		0.59

影像诊断:

1. 右侧颈总动脉膨大处内中膜局部增厚
2. 右锁骨下动脉起始处斑块形成

报告医师: 李菊蓉

检查日期: 2026-04-13

审核医师:

报告日期: 2026-04-13



注: 本报告仅供临床医生参考!

地址: 大同市魏都大道 79 号。若有疑问, 请致电: 0352---2830580

ID 号: 2209280837

影像号: CT20260413010

姓名: 赵丽珍

年龄: 49 岁

性别: 女

检查设备: 西门子量子双源 CT

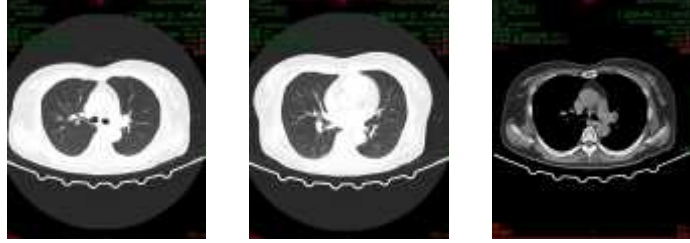体检号: 402930

申请医院: 本院

体检科室: 体检科

检查部位: 肺部双源 CT

经典图像:



影像所见:

双侧胸廓对称, 气管居中。气管及支气管未见狭窄及阻塞。双肺支气管血管束形态、结构、走行正常, 肺内未见异常密度。双肺门不大, 形态自然。心脏及大血管大小、形态未见异常。纵隔内未见肿块及肿大淋巴结。胸膜无增厚, 胸膜腔内无积液。胸壁软组织及骨骼未见病变征象。

影像诊断:

胸部 CT 平扫未见异常

报告医师: 张剑峰

检查日期: 2026-04-13

审核医师:

报告日期: 2026-04-13