



# 检 查 结 果

姓名	刘明 1
性别	男
年龄	51 岁
联系电话	18235203355
体检日期	2026-04-13

## 检验报告

## 尿液分析+尿沉渣

项目名称	检查结果	单位	参考值	提示
白细胞尿	8	个/u1	0--13	
上皮细胞(EC)	1	/HP	0--28	
管型(CAST)	0	个/u1	0--1	
霉菌(尿)	0	/HP	0--0	
结晶	5	/HP	0--10	
透明度(CLA)	清亮			
胆红素(BIL)	-		阴性	
隐血(ERY)	2+		阴性	
小圆上皮细胞(SRC)	0	个/u1	0--0	
维生素C	-		阴性	
异常红细胞	0	个/u1	0--3	
红细胞(正常)	11	个/u1	0--6	↑
鳞状上皮细胞	1	个/u1	0--0	↑
粘液丝	6	个/u1	0--0	↑
颜色(Colour)	淡黄色			
尿葡萄糖(GLU)	-		阴性	
酮体(KET)	-		阴性	
比重(SG)	1.025		1.003--1.030	
酸碱度(PH)	5.0		4.5--8.0	
尿蛋白质(PRO)	+-		阴性	
尿胆原(URO)	-		阴性	
亚硝酸盐(NIT)	-		阴性	
红细胞(尿)(RBC)	11	个/u1	0--6	↑
尿白细胞(LEU)	-		阴性	

**\*小结：**

隐血(ERY)2+ 正常红细胞偏高(11 个/u1) 鳞状上皮细胞偏高(1 /HP) 粘液丝偏高(6 /HP) 尿蛋白质(PRO)+- 红细胞(尿)(RBC)偏高(11 个/u1)

操作员：荆鹏山 检查日期:2026-04-13 检查医生：

**血常规（五分类）**

项目名称	检查结果	单位	参考值	提示
白细胞(WBC)	7.68	10 <sup>9</sup> /L	3.5--9.5	
淋巴细胞绝对值(LY#)	1.85	10 <sup>9</sup> /L	1.1--3.2	
淋巴细胞百分比(LY%)	24.1	%	20--50	
中性粒细胞绝对值(GR#)	5.18	10 <sup>9</sup> /L	1.8--6.3	
中性粒细胞百分比(GR%)	67.6	%	40--75	
嗜碱性粒细胞绝对值(BA#)	0.02	10 <sup>9</sup> /L	0--0.06	
嗜碱性粒细胞百分比(BA%)	0.2	%	0--1.0	
嗜酸性粒细胞绝对值(E0#)	0.22	10 <sup>9</sup> /L	0.02--0.52	
嗜酸性粒细胞百分比(E0%)	2.8	%	0.4--8	
血小板(PLT)	236	10 <sup>9</sup> /L	125--350	
血小板分布宽度(PDW)	11.3	f1	9.0--17	
平均血小板体积(MPV)	9.7	f1	6.0--14.0	
血小板压积(PCT)	0.229	%	0.11--0.28	
红细胞(RBC)	4.79	10 <sup>12</sup> /L	4.3--5.8	
血红蛋白	135	g/L	130--175	
红细胞压积(HCT)	42.1	%	40--50	
红细胞平均体积(MCV)	87.9	f1	82--100	
平均血红蛋白含量(MCH)	28.3	pg	27--34	
平均血红蛋白浓度(MCHC)	321	g/L	316--354	
单核细胞绝对值(MO#)	0.41	10 <sup>9</sup> /L	0.1--0.6	
单核细胞百分比(MO%)	5.3	%	3--10	
红细胞分布宽度标准差(RDW-SD)	42.4	f1	35--56	

红细胞分布宽度变异系数 (RDW-CV)	13.5	%	10.6--16.6	
大血小板比率	24.7	%	11--45	
大血小板数目	58	$10^9/L$	30--90	
未成熟粒细胞数目	0.01	$10^9/L$	0--0.6	
未成熟粒细胞百分比	0.1	%	0--10	
有核红细胞数目	0.000	$10^9/L$	0--9999	
有核红细胞百分比	0.00	/100WBC	0--9999	

**\*小结:**

未见异常

操作员：荆鹏山 检查日期：2026-04-13 检查医生：

## 生化 1 (特殊级)

项目名称	检查结果	单位	参考值	提示
碳酸氢根 (HCO3)	26.80	mmol/L	22--29	
总蛋白 (T PROT)	65.7	g/L	65--85	
白蛋白 (ALB)	40.30	g/L	40--55	
球蛋白 (GLB)	25.40	g/L	15--35	
白蛋白/球蛋白 (ALB/GLB)	1.59		1.0--2.5	
碱性磷酸酶 (ALP)	81.0	U/L	45--125	
肌酐 (CREA)	58.40	umol/L	57--97	
尿酸 (UA)	285.00	umol/L	200--420	
钾 (K)	3.65	mmol/L	3.5--5.3	
钠 (Na)	142.3	mmol/L	137--147	
氯 (Cl)	102.1	mmol/L	99--110	
钙 (Ca)	2.06	mmol/L	2.11--2.52	↓
乳酸脱氢酶 (LDH)	176.00	U/L	120--250	
淀粉酶 (AMY)	43.00	IU/L	35--135	
葡萄糖 (GLU)	5.14	mmol/L	3.89--6.1	

总胆红素 (TBIL)	8.50	umol/L	0--26	
直接胆红素 (DBIL)	1.7	umol/L	0--8.0	
间接胆红素 (IBIL)	6.80	umol/L	0--17.39	
丙氨酸氨基转移酶 (ALT)	12.00	U/L	9--50	
门冬氨酸氨基转移酶 (AST)	19.00	U/L	15--40	
尿素测定 (Urea)	4.10	mmol/L	3.1--8.0	
肌酸激酶 (CK)	97.00	U/L	50--310	
$\alpha$ -羟丁酸脱氢酶	149.00	U/L	72--182	
C 反应蛋白	0.60	mg/dl	0--3	
动脉硬化指数	3.10		1.31--3.19	
谷草比谷丙	1.58		0.4--2.5	
总胆固醇 (CHOL)	5.05	mmol/L	2.59--5.2	
甘油三脂 (TG)	1.76	mmol/L	0.7--1.7	↑
低密度脂蛋白 (LDL)	2.98	mmol/L	0--4.13	
高密度脂蛋白 (HDL)	0.96	mmol/L	0.77--1.55	

**\*小结:**

钙 (Ca) 偏低 (2.06 mmol/L) 甘油三脂 (TG) 偏高 (1.76 mmol/L)

操作员：孙钰 检查日期：2026-04-13 检查医生：

Rich 大同瑞慈康复医院  
超声诊断图文报告

流水号: 2209280822

超声号: 2152122

姓名: 刘明 1

年龄: 51 岁

性别: 男

检查设备: Vivid E95

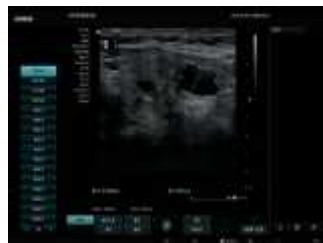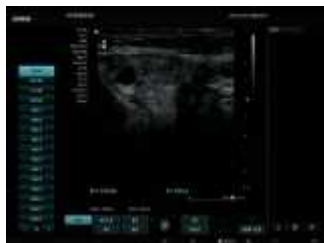体检号: 402915

申请医院: 本院

体检科室: 体检科

检查部位: 甲状腺彩超

经典图像:



影像所见:

甲状腺双侧叶形态正常, 包膜完整, 双侧叶实质内均可探及数个囊性及囊实性结节, 大者均为囊实性结节, 右侧大者大小约 1.3\*0.6cm, 左侧大者大小约 1.3\*0.9cm, 均形态规则, 边界清, 余实质回声均匀, CDFI: 未见异常血流信号。

双侧颈部未见明显肿大淋巴结。

影像诊断:

甲状腺双侧叶结节 (多发) TI-RADS2-3 级定期复查

报告医师: 柴芳

检查日期: 2026-04-13

审核医师: 柴芳

报告日期: 2026-04-13



注: 本报告仅供临床医生参考!

地址: 大同市魏都大道 79 号。如有疑问, 请致电: 0352---2830580

Rich 大同瑞慈康复医院  
超声诊断图文报告

流水号: 2209280822

超声号: 2152145

姓名: 刘明 1

年龄: 51 岁

性别: 男

检查设备: Vivid E95

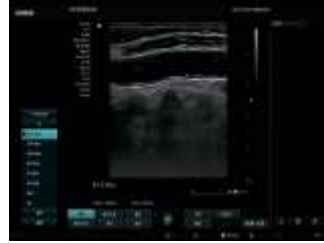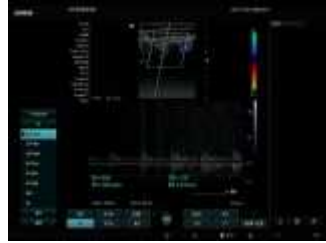
体检号: 402915

申请医院: 本院

体检科室: 体检科

检查部位: 颈部血管彩超

经典图像:



影像所见:

左侧颈总动脉内中膜不均匀增厚, 较厚处约 1.1cm。右锁骨下动脉起始处、右侧颈总动脉、双侧颈内、颈外动脉起始段内中膜不增厚, 内壁欠光滑, 管壁未见明确强回声斑。CDFI: 血流充盈好。PW: 频谱形态正常。

双侧椎动脉走行正常, 椎动脉内径正常, 管壁不厚, 管腔内为无回声, CDFI: 血流充盈好。PW: 频谱正常。

内径 mm	流速 cm/s	RI		
左侧椎动脉	3.3		50.1	0.64
右侧椎动脉	3.2		29.2	0.60

影像诊断:

左侧颈总动脉内中膜不均匀增厚

报告医师: 柴芳

检查日期: 2026-04-13

审核医师: 柴芳

报告日期: 2026-04-13



注: 本报告仅供临床医生参考!

地址: 大同市魏都大道 79 号。若有疑问, 请致电: 0352---2830580

Rich 大同瑞慈康复医院  
超声诊断图文报告

流水号: 2209280822

超声号: 2152148

姓名: 刘明 1

年龄: 51 岁

性别: 男

检查设备: Vivid E95

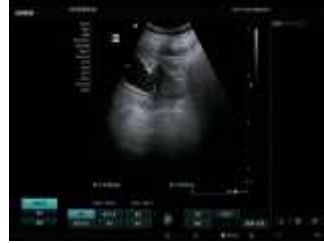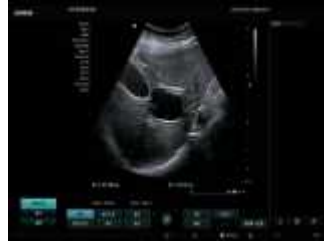体检号: 402915

申请医院: 本院

体检科室: 体检科

检查部位: 全腹彩超

经典图像:



影像所见:

肝脏大小形态正常, 包膜光滑完整, 肝内探及数个囊性回声, 大者约 4.8\*3.1cm, 边界清, 内透声好, 余实质回声均匀, 肝内管道系统走行清晰, 门静脉及肝内胆管不扩张。

胆囊大小形态正常, 壁不厚、光滑, 囊内透声好, 肝外胆管不扩张。

胰腺大小形态正常, 实质回声均匀, 主胰管不扩张。

脾脏大小形态正常, 实质回声均匀, 脾门静脉不宽。

双肾大小形态正常, 皮髓质分界清晰, 右肾内探及囊性回声, 大小约 4.5\*3.0cm, 边界清, 内透声好, 双肾集合系统未见分离, 双侧输尿管未见扩张。

影像诊断:

1. 肝囊肿 (多发)
2. 右肾囊肿

报告医师: 柴芳

检查日期: 2026-04-13

审核医师: 柴芳

报告日期: 2026-04-13



注: 本报告仅供临床医生参考!

地址: 大同市魏都大道 79 号。若有疑问, 请致电: 0352---2830580

ID 号: 2209280822

影像号: CT20260413048

姓名: 刘明 1

年龄: 51 岁

性别: 男

检查设备: 西门子量子双源 CT

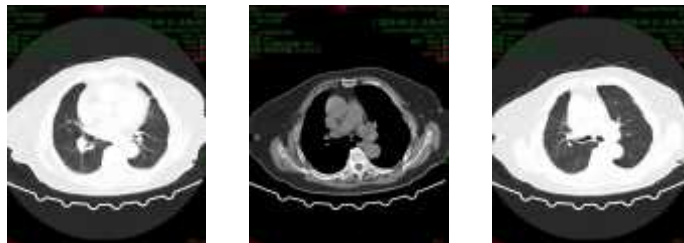体检号: 402915

申请医院: 本院

体检科室: 体检科

检查部位: 肺部双源 CT

## 经典图像:



## 影像所见:

双侧胸廓对称, 气管居中。气管及支气管未见狭窄及阻塞。两肺可见条索状高密度, 边界清晰。双肺门不大, 形态自然。心脏及大血管大小、形态未见异常。纵隔内未见肿块及肿大淋巴结, 冠状动脉可见钙化影。胸膜无增厚, 胸膜腔内无积液。胸壁软组织及骨骼未见病变征象。

## 影像诊断:

1. 两肺局限性纤维化灶
2. 冠状动脉钙化

报告医师: 张剑峰

检查日期: 2026-04-13

审核医师:

报告日期: 2026-04-13

ID号: 2209280822

影像号: MR20260413021

姓名: 刘明 1

年龄: 51 岁

性别: 男

检查设备: 西门子 1.5T 磁共振

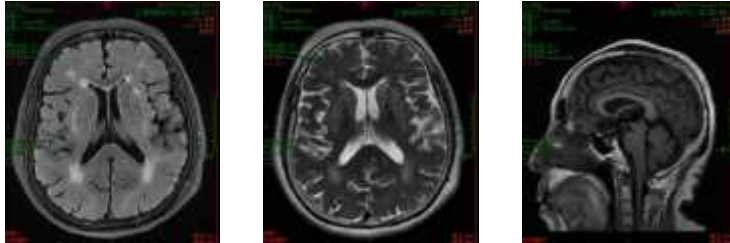体检号: 402915

申请医院: 本院

体检科室: 体检科

检查部位: 颅脑 MRI

## 经典图像:



## 影像所见:

脑干、双侧基底节区、侧脑室旁白质区、半卵圆中心、额顶叶皮髓质交界处、侧脑室前后角旁见多发斑片状长 T1 长 T2 信号, T2FLAIR 呈高信号, 部分低信号, DWI 未见异常高信号。双侧小脑半球未见异常信号及占位征象, 脑室、脑池无扩大, 脑沟、脑裂无增宽。中线结构居中。

## 影像诊断:

1. 脑干、双侧基底节区、侧脑室旁白质区、半卵圆中心多发腔隙性脑梗死 (慢性期, 部分软化)
2. 双侧额顶叶皮髓质交界处多发缺血灶
3. 脑白质变性

报告医师: 陈江莲

检查日期: 2026-04-13

审核医师:

报告日期: 2026-04-13