



2209280808

大同瑞慈健康体检

报 告 册

体检编号	402901	工号	40
姓名	薛利英		
性别	女	年龄	49岁
单位	大同市云冈林场		
部门	大同市云冈林场		
联系电话	15935285079		
体检日期	2023-11-18		

尊敬的薛利英女士您好！

首先，瑞慈健康体检全体员工欢迎您的光临，并对您的信任表示衷心的感谢！

您于 2023-11-18 （体检编号：402901）完成健康检查，本机构的各科医生已根据您的体检项目及结果，汇总成此份健康体检报告，并经总检医生审核。据此提出对您健康状况的综合分析及建议。

瑞慈健康体检倡导“大健康、大康复”，提出“健康是第一财富（Rich）”的人文理念。希望您仔细阅读并妥善地保管此份健康体检报告，并认真关注报告中的提示与建议，若您对报告内容有任何疑问，可直接与瑞慈健康体检客服部联系，进一步咨询。

健康体检咨询电话：**0352-2824444**

客户服务咨询电话：**0352-2830597**

400-6112995

瑞慈健康体检报告由下列内容组成：

第一部分：主检报告

第二部分：分科分项结果

第三部分：检验报告

第四部分：附表

主检报告

检查综述

- 1、【身高、体重、血压】 (1) 血压 145/74：本次测量收缩期血压偏高
- 2、【生化全项 1】 总胆固醇(CHOL)偏高(5.82 mmol/L) 高密度脂蛋白(HDL)偏高(1.60 mmol/L)
- 3、【尿常规】 鳞状上皮细胞偏高(4 /HP) 粘液丝偏高(33 /HP)
- 4、【妇科内诊】 (1) 宫颈那囊
- 5、【心电图】 1. 窦性心律不齐

医生建议

【本次测量收缩期血压偏高】：

- (1) 所谓单纯收缩期高血压，顾名思义是指一个人的舒张压（即低压）不高，仅仅是收缩压（即高压）超过正常范围。
- (2) 单纯收缩期高血压标准为收缩压在 140mmHg 以上，舒张压为 90mmHg 以下。如果收缩压在 140-149mmHg，又称单纯收缩期临界高血压。由于单纯收缩期高血压大部分发生在 60 岁以上的老年人，故又称老年单纯收缩期高血压。
- (3) 当病人患动脉硬化、甲状腺功能亢进、主动脉关闭不全、体循环动静脉瘘、动脉导管未闭及原因不明的高动力循环状态时，也常伴有收缩期高血压，但这些不包括在单纯收缩期高血压范围内。
- (4) 劳逸结合，保持良好身心状态。避免各种诱因：如情绪低落、紧张等。改进生活方式，适当低盐、低脂、低胆固醇饮食，戒烟酒。必要时心血管专科诊治，定期复诊。
- (5) 平时应低盐（每天 5~10g）、低脂饮食（少吃动物脂肪与内脏）；忌烟限酒。遵照医嘱坚持服药，定期测量血压，宜控制在 140/90mmHg 以下，若合并有糖尿病和肾病，要把血压控制在 130/80mmHg 以下。
- (6) 血压到正常水平时，说明此时选用的降压药和治疗方案基本合适，但并不意味着高血压已被“治愈”，应坚持治疗。若盲目自行停药或间断服药，常会使血压波动很大，而加重心、脑、肾和血管的损害。

【总胆固醇(CHOL)偏高】：

- (1) 总胆固醇是脂质的主要成分之一，其数量受年龄、家族、性别、饮食、遗传等多种因素影响。总胆固醇对人体生长发育以及新陈代谢有重要的作用，正常值是 2.59-5.20mmol/L。
- (2) 总胆固醇升高后，会增加类脂物质的堆积，会产生更多的血管斑块，进而增加心脑血管疾病的风险。大于 5.21-5.69mmol/L 是胆固醇的临界偏高，即使是一个完全健康的人，只要总胆固醇 > 7.2mmol/L 或低密度脂蛋白 > 4.9mmol/L，未来发生心脑血管的风险就明显增高，应该马上治疗。
- (3) 总胆固醇升高根据病因可分为两大类：一是原发性，是由于遗传因素缺陷所致，另一种是继发性，可引起其升高的疾病主要有糖尿病、高血压、甲减、肝肾疾病等。
- (4) 降低总胆固醇的治疗中，原发性偏高应积极应用降脂药，曾经选择他汀类药物，胆固醇任不能达标的，可联合用药（如依折麦布等）。
- (5) 如果总胆固醇偏高，且患者有糖尿病、高血压、甲减、肝肾疾病或者已经发生心脑血管疾病的人更应积极用药，控制降低疾病风险。
- (6) 戒烟，增强运动，采用低脂、低糖饮食，少食富含脂肪、胆固醇及饱和脂肪酸的食物，多进食蔬菜、水果、豆制品、粗粮、鱼和高纤维食品。
- (7) 必要时在医师指导下使用降脂药物治疗，并前往内分泌科复诊。

【高密度脂蛋白(HDL)偏高】：

- (1) 高密度脂蛋白(HDL)主要在肝脏合成，具有抗动脉粥样硬化的功能，是冠心病的保护因子。高密度脂蛋白(HDL)能将周围组织包括动脉壁内的胆固醇运转到肝脏进行代谢，是一种抗动脉粥样硬化的血浆脂蛋白。
- (2) 高密度脂蛋白(HDL)的含量与心血管的发病率和病变程度呈负相关，即高密度脂蛋白(HDL)减低，患冠心病的危险性增加；高密度脂蛋白(HDL)含量增高，患冠心病的危险性降低。
- (3) 高密度脂蛋白(HDL)对冠心病的临床诊断是一个重要的参考指标。它的升高是临床冠心病保护因子之一，并能防治和延缓动脉粥样硬化的发展。
- (4) 血清中高密度脂蛋白(HDL)的降低，预示着冠心病的出现。临床上常同时测定高密度脂蛋白(HDL)和血清总胆固醇，并根据它们的比值作为冠心病的信息指标。
- (5) 高密度脂蛋白(HDL)减少，主要见于冠心病、冠状动脉粥样硬化、高甘油三酯血症、慢性贫血、脑血管病、糖尿病、急慢性肝炎、肝硬化等疾病。
- (6) 戒烟，增强运动，采用低脂、低糖饮食，少食富含脂肪、胆固醇及饱和脂肪酸的食物，多进食蔬菜、水果、豆制品、粗粮、鱼和高纤维食品。
- (7) 建议当高密度脂蛋白(HDL)减少时，可参考其他相关指标，积极治疗基础性疾病，往内分泌科复诊。

【鳞状上皮细胞偏高】：

(1) 在生理情况下，机体正常的新陈代谢都会引起鳞状上皮细胞的脱离，这是一种正常的机体现象。如果长时间出现鳞状上皮细胞偏高的现象时，则有可能是尿路感染、泌尿系统结石等因素导致，应及时往泌尿外科进一步诊断治疗。

【粘液丝偏高】：

- (1) 尿常规中粘液丝是由尿路中细胞分泌出来的，在有尿路感染时分泌会明显增多，且伴有炎症细胞的出现。
- (2) 粘液丝偏高，可分为生理性偏高和病理性偏高两种，生理性偏高一般是由于喝水较少导致的尿液浓缩，一般在喝水后就能达到稀释的效果。
- (3) 病理性的粘液丝偏高是由于泌尿系炎症或者是前列腺炎导致的，需要注意观察，多喝水，同时有白细胞等炎症细胞增多时，应及时服用抗感染药物治疗。如果仅有粘液丝的增多而没有白细胞等炎症细胞增多时，尿路有炎症的可能性不大。
- (4) 建议平时饮食注意清淡，多喝水，少吃油腻和辛辣的食物，要注意个人清洁卫生，勤洗阴部，注意休息。

【宫颈那囊】：

- (1) 宫颈腺体囊肿又叫宫颈纳氏囊肿（可称‘纳囊’或‘那囊’），同宫颈糜烂、宫颈息肉一样，是慢性宫颈炎的一种表现。
- (2) 临床表现时可以看到宫颈表面突出多个大小不一的青白色囊泡（并非紫色），内含黏液，小的有米粒大，大的有玉米粒大，有的可以长得很大，突出于宫颈表面，甚至到达阴道口，根部与宫颈之间有蒂相连，常合并有宫颈肥大。
- (3) 对其形成原因是在宫颈糜烂愈合过程中，新生的鳞状上皮覆盖宫颈腺管口或伸入腺管，将腺管口阻塞；腺管周围的结缔组织增生或瘢痕形成压迫腺管，使腺管变窄甚至阻塞，腺体分泌物引流受阻，滞留形成的囊肿叫宫颈纳氏囊肿。
- (4) 对小的纳囊，无任何临床症状可不予处理；对于密集的较小的纳囊或比较大的纳囊，可考虑光疗、激光、微波、自凝刀等物理治疗。
- (5) 对于较大的突出于宫颈表面的纳囊，可考虑电刀切除治疗。上述治疗方法均无太大痛苦，也基本不会影响日常的工作和生活。

【窦性心律不齐】：

- (1) 供内科临床参考，可见于正常人，无重要临床意义。
- (2) 见于正常人，是一种随呼吸节律而变化的正常心律。

汇总医生： 丁昊炜

主检日期： 2023-11-20

主检医生：

分科结果

身高、体重、血压

项目名称	检查结果	项目名称	检查结果
身高	165cm	体重	62kg
血压	145/74mmHg		

***小结：**

(1) 血压 145/74：本次测量收缩期血压偏高

操作员：闫辛儿

检查日期：2023-11-18

检查医生：名燕凌

妇科内诊

项目名称	检查结果	项目名称	检查结果
外阴	正常	尿道口	正常
阴道	通畅	子宫	正常
附件	正常	宫颈	宫颈那囊
后穹窿	正常		

***小结：**

(1) 宫颈那囊

操作员：许艳华

检查日期：2023-11-18

检查医生：许艳华

检验报告

尿常规

项目名称	检查结果	单位	参考值	提示
胆红素(BIL)	-		阴性	
隐血(ERY)	-		阴性	
小圆上皮细胞(SRC)	0	个/ul	0--0	
维生素 C	-		阴性	
异常红细胞	0	个/ul	0--3	
红细胞（正常）	1	个/ul	0--6	
鳞状上皮细胞	4	个/ul	0--0	↑
粘液丝	33	个/ul	0--0	↑
尿葡萄糖(GLU)	-		阴性	
酮体(KET)	-		阴性	
比重(SG)	1.020		1.003--1.030	
酸碱度(PH)	6.0		4.5--8.0	
尿蛋白质(PRO)	-		阴性	
尿胆原(URO)	-		阴性	
亚硝酸盐(NIT)	-		阴性	
尿白细胞(LEU)	-		阴性	

***小结:**

鳞状上皮细胞偏高(4 /HP) 粘液丝偏高(33 /HP)

操作员: 李佳敏 检查日期:2023-11-18 检查医生:陈建国

血常规（五分类）

项目名称	检查结果	单位	参考值	提示
白细胞(WBC)	6.12	10 ⁹ /L	3.5--9.5	
淋巴细胞绝对值(LY#)	1.68	10 ⁹ /L	1.1--3.2	

淋巴细胞百分比(LY%)	27.5	%	20--50
中性粒细胞绝对值(GR#)	3.97	10 ⁹ /L	1.8--6.3
中性粒细胞百分比(GR%)	64.8	%	40--75
嗜碱性粒细胞绝对值(BA#)	0.02	10 ⁹ /L	0--0.06
嗜碱性粒细胞百分比(BA%)	0.3	%	0--1.0
嗜酸性粒细胞绝对值(EO#)	0.11	10 ⁹ /L	0.02--0.52
嗜酸性粒细胞百分比(EO%)	1.8	%	0.4--8.0
血小板(PLT)	223	10 ⁹ /L	125--350
血小板分布宽度(PDW)	16.0	%	15--17
平均血小板体积(MPV)	10.9	fl	6.0--14.0
血小板压积(PCT)	0.243	%	0.11--0.28
红细胞(RBC)	4.81	10 ¹² /L	3.8--5.1
血红蛋白	135	g/L	115--150
红细胞压积(HCT)	40.3	%	35--45
红细胞平均体积(MCV)	83.8	fl	82--100
平均血红蛋白含量(MCH)	28.1	pg	27--34
平均血红蛋白浓度(MCHC)	335	g/L	316--354
单核细胞绝对值(MO#)	0.34	10 ⁹ /L	0.1--0.60
单核细胞百分比(MO%)	5.6	%	3--10
红细胞分布宽度标准差(RDW-SD)	41.5	fl	35--56
红细胞分布宽度变异系数(RDW-CV)	13.1	%	10.6--16.6
大血小板比率	31.8	%	11--45
大血小板数目	71	10 ⁹ /L	30--90
未成熟粒细胞数目	0.01	10 ⁹ /L	0--999
未成熟粒细胞百分比	0.2	%	0--100
有核红细胞数目	0.000	10 ⁹ /L	0--9999

有核红细胞百分比	0.00	/100WBC	0--9999	
----------	------	---------	---------	--

***小结:**

未见异常

操作员：余雅倩 检查日期:2023-11-18 检查医生:陈建国

尿沉渣

项目名称	检查结果	单位	参考值	提示
白细胞尿	0	个/ul	0--13	
上皮细胞(EC)	4	/HP	0--28	
管型(CAST)	0	个/ul	0--1	
霉菌(尿)	0	/HP	0--0	
结晶	0	/HP	0--10	
透明度(CLA)	清亮			
胆红素(BIL)	-		阴性	
颜色(Colour)	淡黄色			
红细胞(尿)(RBC)	1	个/ul	0--6	

***小结:**

未见异常

操作员：李佳敏 检查日期:2023-11-18 检查医生:陈建国

生化全项 1

项目名称	检查结果	单位	参考值	提示
碳酸氢根(HCO3)	24.3	mmol/L	22--29	
总蛋白(T PROT)	73.0	g/L	65--85	
白蛋白(ALB)	48.90	g/L	40--55	
球蛋白(GLB)	24.10	g/L	15--35	
白蛋白/球蛋白(ALB/GLB)	2.03		1.0--2.5	
碱性磷酸酶(ALP)	91.0	U/L	35--100	

肌酐(CREA)	48.00	umol/L	41--73	
尿酸(UA)	277.00	umol/L	140--340	
钾(K)	3.91	mmol/L	3.5--5.5	
钠(Na)	142.5	mmol/L	136--145	
氯(Cl)	102.6	mmol/L	96--108	
钙(Ca)	2.40	mmol/L	2.11--2.52	
乳酸脱氢酶(LDH)	175.00	U/L	120--250	
淀粉酶(AMY)	43.00	IU/L	35--135	
葡萄糖(GLU)	5.09	mmol/L	3.89--6.1	
总胆红素(TBIL)	20.90	umol/L	0--21	
直接胆红素(DBIL)	5.30	umol/L	0--8.0	
间接胆红素(IBIL)	15.60	umol/L	0--17.39	
丙氨酸氨基转移酶(ALT)	25.00	U/L	7--40	
门冬氨酸氨基转移酶(AST)	20.00	U/L	13--35	
尿素测定 (Urea)	6.40	mmol/L	2.6--7.5	
肌酸激酶(CK)	108.00	U/L	40--200	
α-羟丁酸脱氢酶	141.00	U/L	72--182	
C 反应蛋白	0.60	mg/dl	0--3	
动脉硬化指数	1.86		1.31--3.19	
谷草比谷丙	0.80		0.4--2.5	
总胆固醇(CHOL)	5.82	mmol/L	2.59--5.2	↑
甘油三脂(TG)	1.57	mmol/L	0.7--1.7	
低密度脂蛋白(LDL)	2.97	mmol/L	0--4.13	
高密度脂蛋白(HDL)	1.60	mmol/L	0.77--1.55	↑

***小结:**

总胆固醇(CHOL)偏高(5.82 mmol/L) 高密度脂蛋白(HDL)偏高(1.60 mmol/L)

操作员：刘慧芳 检查日期:2023-11-18 检查医生:陈建国

大同现代医学检验实验室

液基薄层细胞学图文报告

ID: 2023091813

病理号: 087873

姓名: 薛利英

性别: 女

年龄: 49岁

送检科室:

电话号码: 15935285079

床号:

病历号:

体检号: 2209280808

送检医院: 大同瑞慈康复体检

送检日期: 2023-11-19

末次月经:

送检医生:

采样日期:

报告日期: 2023-11-20

标本满意度: 满意

细胞量: >45%

红细胞:

经期样本:

颈管细胞:

化生细胞:

鳞状细胞:

宫颈柱状细胞:

未见上皮内病变/恶性细胞:

正常范围内:

良性反应性改变:

- 炎症:
 - 轻度:
 - 中度:
 - 重度:
- 放疗:
- 妊娠:
- 萎缩性:
- 宫内避孕器:
- 其他:

病原体: 滴虫感染: 念珠菌感染: 细菌感染:

提示 HPV 感染: 疱疹病毒感染:

鳞状上皮细胞分析:

非典型鳞状细胞:

- 倾向上皮内瘤变:
- 倾向良性反应性改变:
- 不能明确意义(ASC-US):
- 不排除高度病变(ASC-H):

上皮内低度病变: 鳞癌:

上皮内高度病变:

- CIN2:
- CIN3:

腺上皮细胞分析:

非典型腺细胞:

- 宫内膜:
- 来源不明:

非典型腺细胞(宫颈管):

- 倾向原位腺癌:
- 不能明确意义:
- 倾向良性反应性改变:

腺癌:

- 宫颈管:
- 宫内膜:
- 其它:

炎细胞:

- 轻度:
- 中度:
- 重度:

可疑腺癌:

诊断意见: 未见上皮内病变或恶性细胞 (NILM)。

建议:

报告医师: 张荣生

地址: 大同市魏都大道 79 号, 本报告医师签字后有效
咨询: 0352-2830587 4006-122-995

妇科细胞学是筛查项目, 出于技术原因, 可能会有假阴性结果, 本检测仅对来样负责, 如果对结果有疑义, 请在收到报告 7 天内与我们联系。

大同瑞慈康复医院 12导联心电图报告

薛利英 女 49岁

体检号:402901

病床号:

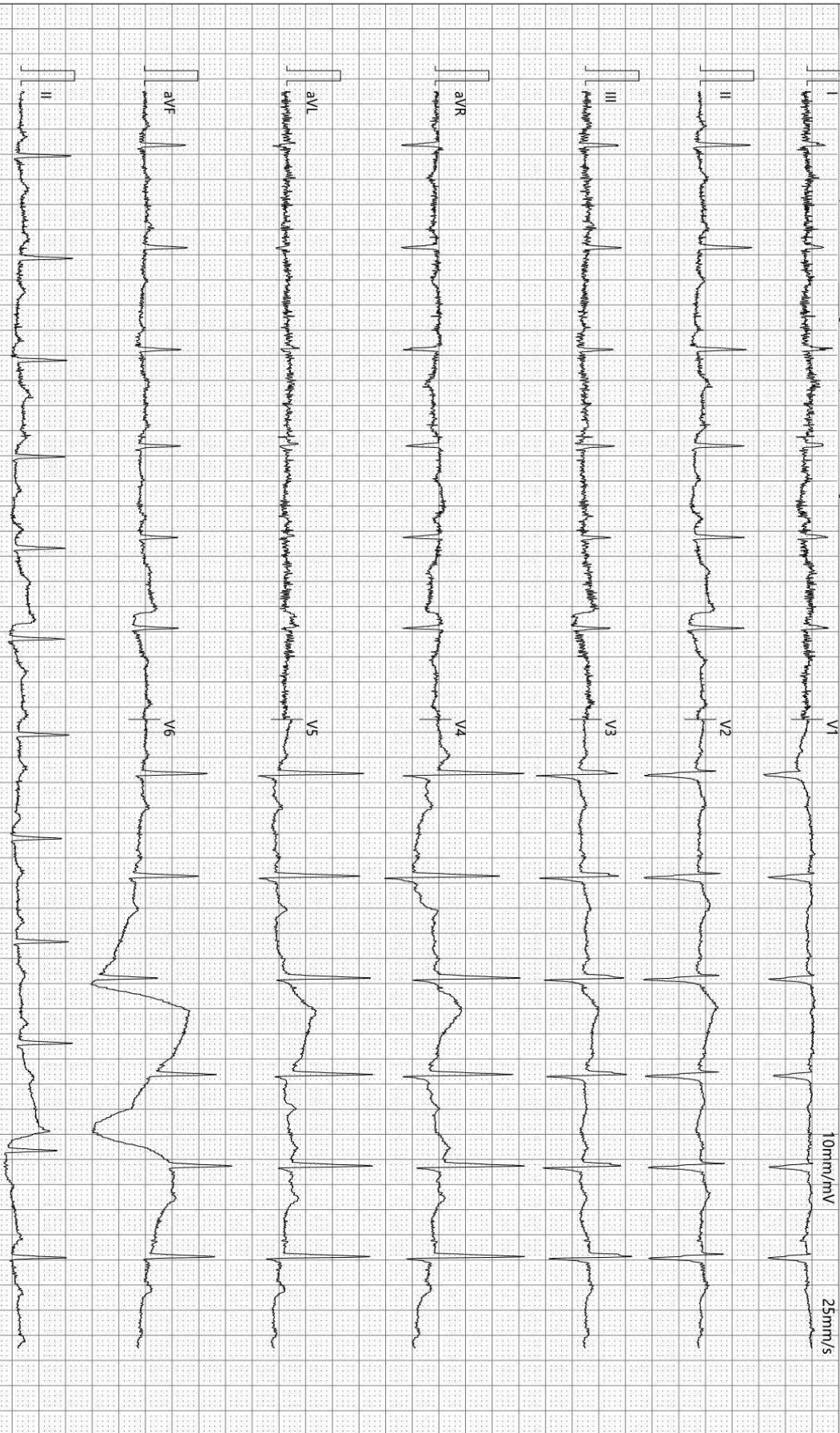
诊断结果:

窦性心律不齐

诊断医生:

张之生

HR	: 75bpm	[60 ~ 100bpm]
P	: 119 f ms	[0 ~ 110ms]
PR	: 174ms	[120 ~ 200ms]
QRS	: 94ms	[60 ~ 100ms]
QT/QTc	: 378/423ms	[320 ~ 440/0 ~ 460ms]
P/QRS/T	: 64/71/54deg.	[0 ~ 75/-30 ~ 90/0 ~ 75deg]
RV5/SV1	: 1.579/0.729mV	[0.0 ~ 2.5/0.0 ~ 2.0mV]



检查时间:2023-11-18 09:13:48

诊断时间:2023-11-18 09:21:32

SEMIP V1.90

仅供临床参考

双源 CT 诊断图文报告

流水号: 2209280808

影像号: CT20231118096

姓名: 薛利英

年龄: 49 岁

性别: 女

检查设备: 西门子量子双源 CT

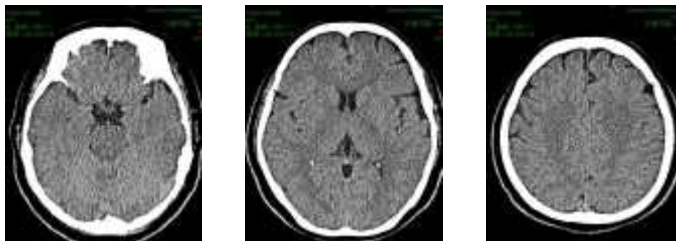体检号: 402901

申请医院: 本院

体检科室: 体检科

检查部位: CT 检查

经典图像:



影像所见:

颅脑结构双侧对称, 脑实质内未见异常密度。中线结构居中。脑沟、裂、池及脑室系统等未见异常。

影像诊断:

颅脑未见明显异常

报告医师: 剧艳军

检查日期: 2023-11-19

审核医师: 剧艳军

报告日期: 2023-11-19

超声诊断图文报告

流水号: 2209280808

影像号: 1452818

姓名: 薛利英

年龄: 49 岁

性别: 女

检查设备: Vivid E95

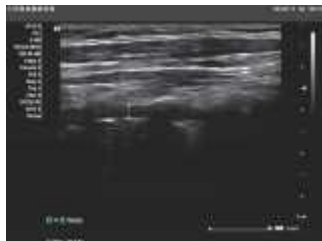
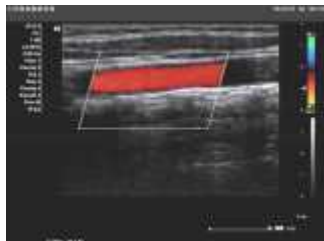
体检号: 402901

申请医院: 本院

体检科室: 体检科

检查部位: 颈部血管彩超

经典图像:



影像所见:

右锁骨下动脉起始处、双侧颈总动脉、颈内、颈外动脉起始段内中膜不增厚, 内壁欠光滑, 管壁未见明确强回声斑。CDFI: 血流充盈好。PW: 频谱形态正常。

双侧椎动脉走行正常, 椎动脉内径正常, 管壁不厚, 管腔内为无回声, CDFI: 血流充盈好。PW: 频谱正常。

影像诊断:

双侧颈动脉、椎动脉未见明显异常

报告医师: 郭丽霞

检查日期: 2023-11-18

审核医师: 郭丽霞

报告日期: 2023-11-18



大同市医学影像研究中心

注: 本报告仅供临床医生参考!

地址: 大同市魏都大道 79 号。若有疑问, 请致电: 0352---2830580

超声诊断图文报告

流水号: 2209280808

影像号: 1452823

姓名: 薛利英

年龄: 49 岁

性别: 女

检查设备: Vivid E95

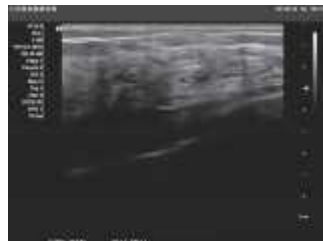
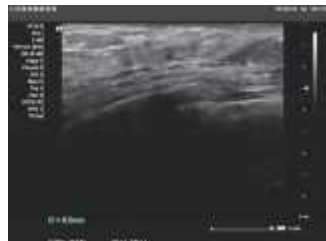体检号: 402901

申请医院: 本院

体检科室: 体检科

检查部位: 乳腺彩超

经典图像:



影像所见:

双侧乳腺腺体层次清晰, 右乳腺体厚 0.9cm, 左乳腺体厚 1.0cm, 乳导管未见扩张, 未见明显占位性病变, CDFI: 未见异常血流信号。

双侧腋下未见明显肿大淋巴结。

影像诊断:

双侧乳腺未见明显异常

报告医师: 郭丽霞

检查日期: 2023-11-18

审核医师: 郭丽霞

报告日期: 2023-11-18

超声诊断图文报告

流水号: 2209280808

影像号: 1452826

姓名: 薛利英

年龄: 49 岁

性别: 女

检查设备: Vivid E95

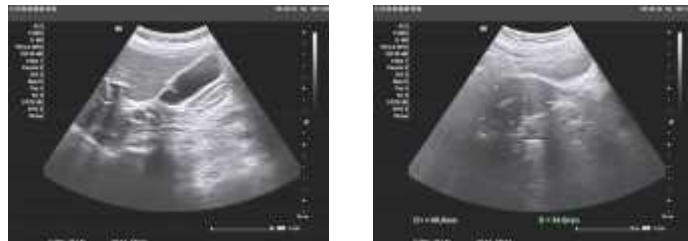
体检号: 402901

申请医院: 本院

体检科室: 体检科

检查部位: 全腹彩超

经典图像:



影像所见:

肝脏大小形态正常, 包膜光滑完整, 实质回声均匀, 肝内管道系统走行清晰, 门静脉及肝内胆管不扩张。

胆囊大小形态正常, 壁不厚、光滑, 囊内透声好, 肝外胆管不扩张。

胰腺大小形态正常, 实质回声均匀, 主胰管不扩张。

脾脏大小形态正常, 实质回声均匀, 脾门静脉不宽。

双肾大小形态正常, 皮髓质分界清晰, 集合系统未见分离, 双侧输尿管未见扩张。

膀胱充盈佳, 未见明显异常。

绝经后子宫, 大小形态改变, 肌壁回声均匀, 内膜线清晰, 厚 0.3cm, 宫内节育器位置正常, 宫颈厚约 2.0cm, 双侧附件区未见异常。

影像诊断:

宫内节育器位置正常

报告医师: 郭丽霞

检查日期: 2023-11-18

审核医师: 郭丽霞

报告日期: 2023-11-18