2209280794

检查结果

姓　　名	王朝晖 1
性　　别	男　　年龄　52 岁
联系电话	13703524923
体检日期	2026-04-12

检验报告

尿液分析+尿沉渣

项目名称	检查结果	单位	参考值	提示
白细胞尿	1	个/ul	0--13	
上皮细胞(EC)	0	/HP	0--28	
管型(CAST)	1	个/ul	0--1	
霉菌（尿）	0	/HP	0--0	
结晶	0	/HP	0--10	
透明度(CLA)	清亮			
胆红素(BIL)	-		阴性	
隐血(ERY)	+-		阴性	
小圆上皮细胞(SRC)	0	个/ul	0--0	
维生素 C	2+		阴性	
异常红细胞	0	个/ul	0--3	
红细胞（正常）	1	个/ul	0--6	
鳞状上皮细胞	0	个/ul	0--0	
粘液丝	0	个/ul	0--0	
颜色(Colour)	淡黄色			
尿葡萄糖(GLU)	-		阴性	
酮体(KET)	-		阴性	
比重(SG)	1.015		1.003--1.030	
酸碱度(PH)	7.5		4.5--8.0	
尿蛋白质(PRO)	-		阴性	
尿胆原(URO)	-		阴性	
亚硝酸盐(NIT)	-		阴性	
红细胞(尿)(RBC)	1	个/ul	0--6	
尿白细胞(LEU)	-		阴性	

***小结：**

隐血(ERY)+-　维生素 C2+

操作员：荆鹏山　检查日期:2026-04-12　检查医生:祁佳佳

血常规（五分类）

项目名称	检查结果	单位	参考值	提示
白细胞(WBC)	4.88	10^9/L	3.5--9.5	
淋巴细胞绝对值(LY#)	2.11	10^9/L	1.1--3.2	
淋巴细胞百分比(LY%)	43.2	%	20--50	
中性粒细胞绝对值(GR#)	2.23	10^9/L	1.8--6.3	
中性粒细胞百分比(GR%)	45.9	%	40--75	
嗜碱性粒细胞绝对值(BA#)	0.01	10^9/L	0--0.06	
嗜碱性粒细胞百分比(BA%)	0.2	%	0--1.0	
嗜酸性粒细胞绝对值(EO#)	0.14	10^9/L	0.02--0.52	
嗜酸性粒细胞百分比(EO%)	2.8	%	0.4--8	
血小板(PLT)	281	10^9/L	125--350	
血小板分布宽度(PDW)	9.7	fl	9.0--17	
平均血小板体积(MPV)	8.6	fl	6.0--14.0	
血小板压积(PCT)	0.243	%	0.11--0.28	
红细胞(RBC)	4.97	10^12/L	4.3--5.8	
血红蛋白	145	g/L	130--175	
红细胞压积(HCT)	45.2	%	40--50	
红细胞平均体积(MCV)	90.8	fl	82--100	
平均血红蛋白含量(MCH)	29.1	pg	27--34	
平均血红蛋白浓度(MCHC)	321	g/L	316--354	
单核细胞绝对值(MO#)	0.39	10^9/L	0.1--0.6	
单核细胞百分比(MO%)	7.9	%	3--10	
红细胞分布宽度标准差（RDW-SD）	46.6	fl	35--56	
红细胞分布宽度变异系数（RDW-CV）	14.4	%	10.6--16.6	

大血小板比率	17.1	%	11--45	
大血小板数目	48	10^9/L	30--90	
未成熟粒细胞数目	0.00	10^9/L	0--0.6	
未成熟粒细胞百分比	0.0	%	0--10	
有核红细胞数目	0.000	10^9/L	0--9999	
有核红细胞百分比	0.00	/100WBC	0--9999	

***小结：**

未见异常

操作员：荆鹏山　检查日期:2026-04-12　检查医生:祁佳佳

生化 1(特殊级)

项目名称	检查结果	单位	参考值	提示
碳酸氢根(HCO3)	26.10	mmol/L	22--29	
总蛋白(T PROT)	67.3	g/L	65--85	
白蛋白(ALB)	46.40	g/L	40--55	
球蛋白(GLB)	20.90	g/L	15--35	
白蛋白/球蛋白(ALB/GLB)	2.22		1.0--2.5	
碱性磷酸酶(ALP)	86.0	U/L	45--125	
肌酐(CREA)	57.00	umol/L	57--97	
尿酸(UA)	367.00	umol/L	200--420	
钾(K)	4.10	mmol/L	3.5--5.3	
钠(Na)	139.6	mmol/L	137--147	
氯(Cl)	101.1	mmol/L	99--110	
钙(Ca)	2.18	mmol/L	2.11--2.52	
乳酸脱氢酶(LDH)	157.00	U/L	120--250	
淀粉酶(AMY)	90.00	IU/L	35--135	
葡萄糖(GLU)	5.72	mmol/L	3.89--6.1	
总胆红素(TBIL)	11.80	umol/L	0--26	
直接胆红素(DBIL)	2.6	umol/L	0--8.0	

间接胆红素(IBIL)	9.20	umol/L	0--17.39	
丙氨酸氨基转移酶(ALT)	72.00	U/L	9--50	↑
门冬氨酸氨基转移酶(AST)	27.00	U/L	15--40	
尿素测定（Urea）	4.40	mmol/L	3.1--8.0	
肌酸激酶(CK)	61.00	U/L	50--310	
α-羟丁酸脱氢酶	114.00	U/L	72--182	
C 反应蛋白	0.20	mg/dl	0--3	
动脉硬化指数	3.81		1.31--3.19	↑
谷草比谷丙	0.38		0.4--2.5	↓
总胆固醇(CHOL)	6.48	mmol/L	2.59--5.2	↑
甘油三脂(TG)	2.46	mmol/L	0.7--1.7	↑
低密度脂蛋白(LDL)	4.19	mmol/L	0--4.13	↑
高密度脂蛋白(HDL)	1.10	mmol/L	0.77--1.55	

***小结：**

丙氨酸氨基转移酶(ALT)偏高(72.00 U/L)　动脉硬化指数偏高(3.81)　谷草比谷丙偏低(0.38)　总胆固醇(CHOL)偏高(6.48 mmol/L)　甘油三脂(TG)偏高(2.46 mmol/L)　低密度脂蛋白(LDL)偏高(4.19 mmol/L)

操作员：孙钰　检查日期:2026-04-12　　检查医生:

大同瑞慈康复医院

^{14}C呼气试验检验报告

姓　　名	王朝晖1	年龄	52	性别	男
住院号	0	日期	2026/4/12 9:50:05	电话	13703524923
送检医生	曹居杰	样品编号	8960	编号	2209280794

^{14}C呼气试验

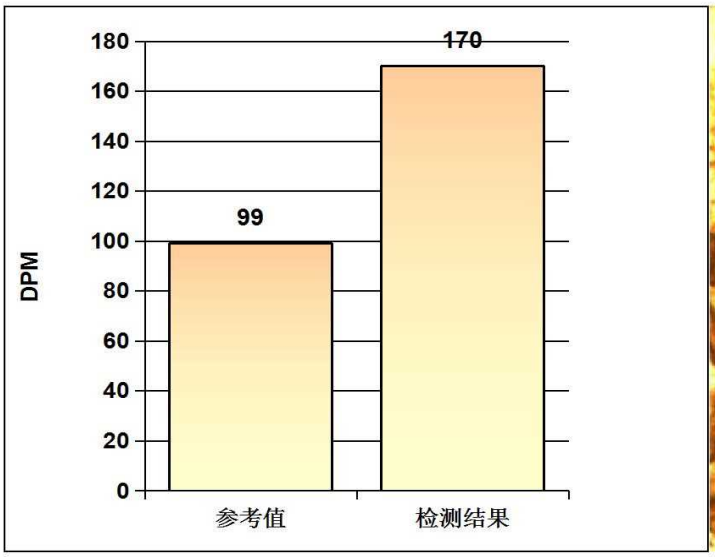

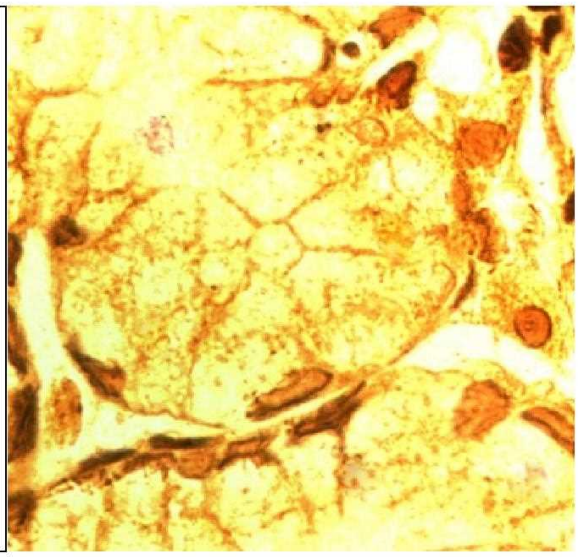

阳性参考值 (Disintegrations Per Minute(DPM)):

DPM值：	dpm＞2499	阳性++++
	1499＜dpm≤2499	阳性+++
	499＜dpm≤1499	阳性++
	149＜dpm≤499	阳性+
	dpm≤99	阴性
	99＜dpm≤149	不确定

检测结果: **dpm=** 170 **阳性+**

检测者: 宋晓宁

大同瑞慈康复医院

超声诊断图文报告

流水号：2209280794 **超声号：2151430**

姓名：王朝晖 1	年龄：52 岁	性别：男	检查设备：Vivid E95
体检号：402887	申请医院：本院	体检科室：体检科	检查部位：心脏彩超

经典图像：

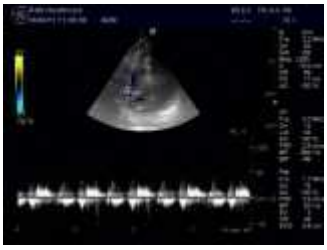

影像所见：

超声测量（单位：mm）

升主动脉内径 27（32±3mm） 左房内径 28（35mm） 室间隔 10（8-11mm）

左室内径 49（47±4mm） 左室后壁 10（8-11mm） EF66%(50-80%)

右室内径 28（36±4mm） 右房内径 29（36±4mm） FS36%(28-41%)

主肺动脉内径 20（23±3mm）

升主动脉内径正常，心脏各腔室大小正常，室间隔厚度正常，左室壁未见明显节段性运动异常，主动脉瓣增厚、回声增强，余瓣膜及启闭功能未见明显异常，舒张期二尖瓣口血流频谱 E/A>1，心包腔未见积液。

影像诊断：

主动脉瓣钙化

报告医师： 检查日期：2026-04-12

审核医师： 报告日期：2026-04-12

瑞慈 医学影像

注：本报告仅供临床医生参考！

地址：大同市魏都大道 79 号。若有疑问，请致电：0352---2830580

大同瑞慈康复医院

超声诊断图文报告

流水号：2209280794 **超声号：2151434**

姓名：王朝晖 1	年龄：52 岁	性别：男	检查设备：Vivid E95
体检号：402887	申请医院：本院	体检科室：体检科	检查部位：甲状腺彩超

经典图像：

影像所见：

甲状腺双侧叶形态正常，包膜完整，于左侧叶探及多个囊性结节，大者约 0.4*0.2cm，边界清，形态规则，其内可见强回声斑，余实质回声均匀，CDFI：未见异常血流信号。

右侧颈部探及大小约 1.3*0.6cm 低回声结节，左侧颈部探及大小约 1.4*0.5cm 低回声结节，均边界清，形态规则。

影像诊断：

1. 甲状腺左侧叶多发结节 TI-RADS2 级
2. 双侧颈部淋巴结可见

报告医师： 检查日期：2026-04-12

审核医师： 报告日期：2026-04-12

瑞慈 医学影像

注：本报告仅供临床医生参考！

地址：大同市魏都大道 79 号。若有疑问，请致电：0352---2830580

大同瑞慈康复医院

超声诊断图文报告

流水号：2209280794 **超声号：2151549**

姓名：王朝晖 1	年龄：52 岁	性别：男	检查设备：Vivid E95
体检号：402887	申请医院：本院	体检科室：体检科	检查部位：腹部彩超

经典图像：

影像所见：

肝脏大小形态正常，包膜光滑完整，实质回声细腻、增强，肝内管道系统走行欠清晰，门静脉及肝内胆管不扩张。
胆囊大小形态正常，壁不厚、光滑，囊内透声好，肝外胆管不扩张。
胰腺大小形态正常，实质回声均匀，主胰管不扩张。
脾脏大小形态正常，实质回声均匀，脾门静脉不宽。
双肾大小形态正常，皮髓质分界清晰，集合系统未见分离，双侧输尿管未见扩张。

影像诊断：

中度脂肪肝

报告医师： 检查日期：2026-04-12

审核医师： 报告日期：2026-04-12

医学影像

注：本报告仅供临床医生参考！

地址：大同市魏都大道 79 号。若有疑问，请致电：0352---2830580

大同瑞慈康复医院

超声诊断图文报告

流水号：2209280794 **超声号：2151544**

姓名：王朝晖 1	年龄：52 岁	性别：男	检查设备：Vivid E95
体检号：402887	申请医院：本院	体检科室：体检科	检查部位：颈部血管彩超

经典图像：

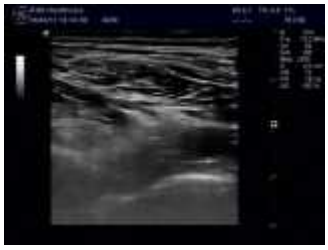

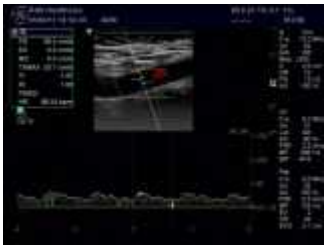

影像所见：

右锁骨下动脉起始处、双侧颈总动脉、颈内、颈外动脉起始段内中膜不增厚，内壁欠光滑，管壁未见明确强回声斑。CDFI：血流充盈好。PW：频谱形态正常。

双侧椎动脉走行正常，椎动脉内径正常，管壁不厚，管腔内为无回声，CDFI:血流充盈好。PW：频谱正常。

影像诊断：

双侧颈动脉、椎动脉未见明显异常

报告医师： 检查日期：2026-04-12

审核医师： 报告日期：2026-04-12

瑞慈 医学影像

注：本报告仅供临床医生参考！

地址：大同市魏都大道 79 号。若有疑问，请致电：0352---2830580

双源 CT 诊断图文报告

ID 号：2209280794　　影像号：CT20260412047

姓名：王朝晖 1	年龄：52 岁	性别：男	检查设备：西门子量子双源 CT
体检号：402887	申请医院：本院	体检科室：体检科	检查部位：脑部双源 CT

经典图像：

影像所见：

双侧大脑半球对称，脑实质未见异常，脑室无扩张，脑沟裂无增宽，脑中线居中。脑干、小脑未见异常。颅骨未见异常。

影像诊断：

颅脑 CT 平扫未见异常

报告医师：张剑峰　　检查日期：2026-04-12

审核医师：张剑峰　　报告日期：2026-04-12

注：本报告仅供临床医生参考！

地址：大同市魏都大道 79 号。若有疑问，请致电：0352---2830580