



检 查 结 果

姓名	贾嘉 1
性别	男
年龄	56 岁
联系电话	13513525228
体检日期	2026-04-12

检验报告

尿液分析+尿沉渣

项目名称	检查结果	单位	参考值	提示
白细胞尿	0	个/u1	0--13	
上皮细胞(EC)	1	/HP	0--28	
管型(CAST)	0	个/u1	0--1	
霉菌(尿)	0	/HP	0--0	
结晶	0	/HP	0--10	
透明度(CLA)	清亮			
胆红素(BIL)	-		阴性	
隐血(ERY)	-		阴性	
小圆上皮细胞(SRC)	0	个/u1	0--0	
维生素C	-		阴性	
异常红细胞	0	个/u1	0--3	
红细胞(正常)	1	个/u1	0--6	
鳞状上皮细胞	1	个/u1	0--0	↑
粘液丝	1	个/u1	0--0	↑
颜色(Colour)	淡黄色			
尿葡萄糖(GLU)	-		阴性	
酮体(KET)	-		阴性	
比重(SG)	1.030		1.003--1.030	
酸碱度(PH)	5.0		4.5--8.0	
尿蛋白质(PRO)	-		阴性	
尿胆原(URO)	-		阴性	
亚硝酸盐(NIT)	-		阴性	
红细胞(尿)(RBC)	1	个/u1	0--6	
尿白细胞(LEU)	-		阴性	

***小结：**

鳞状上皮细胞偏高(1 /HP) 粘液丝偏高(1 /HP)

操作员：荆鹏山 检查日期:2026-04-12

检查医生:祁佳佳

血常规（五分类）

项目名称	检查结果	单位	参考值	提示
白细胞(WBC)	4.87	$10^9/L$	3.5--9.5	
淋巴细胞绝对值(LY#)	1.35	$10^9/L$	1.1--3.2	
淋巴细胞百分比(LY%)	27.7	%	20--50	
中性粒细胞绝对值(GR#)	3.15	$10^9/L$	1.8--6.3	
中性粒细胞百分比(GR%)	64.6	%	40--75	
嗜碱性粒细胞绝对值(BA#)	0.01	$10^9/L$	0--0.06	
嗜碱性粒细胞百分比(BA%)	0.2	%	0--1.0	
嗜酸性粒细胞绝对值(E0#)	0.06	$10^9/L$	0.02--0.52	
嗜酸性粒细胞百分比(E0%)	1.3	%	0.4--8	
血小板(PLT)	219	$10^9/L$	125--350	
血小板分布宽度(PDW)	9.7	f1	9.0--17	
平均血小板体积(MPV)	9.0	f1	6.0--14.0	
血小板压积(PCT)	0.197	%	0.11--0.28	
红细胞(RBC)	5.03	$10^{12}/L$	4.3--5.8	
血红蛋白	153	g/L	130--175	
红细胞压积(HCT)	47.8	%	40--50	
红细胞平均体积(MCV)	95.2	f1	82--100	
平均血红蛋白含量(MCH)	30.5	pg	27--34	
平均血红蛋白浓度(MCHC)	321	g/L	316--354	
单核细胞绝对值(MO#)	0.30	$10^9/L$	0.1--0.6	
单核细胞百分比(MO%)	6.2	%	3--10	
红细胞分布宽度标准差(RDW-SD)	47.3	f1	35--56	
红细胞分布宽度变异系数(RDW-CV)	13.9	%	10.6--16.6	

大血小板比率	18.9	%	11--45	
大血小板数目	41	$10^9/L$	30--90	
未成熟粒细胞数目	0.00	$10^9/L$	0--0.6	
未成熟粒细胞百分比	0.0	%	0--10	
有核红细胞数目	0.002	$10^9/L$	0--9999	
有核红细胞百分比	0.04	/100WBC	0--9999	

***小结:**

未见异常

操作员：荆鹏山 检查日期:2026-04-12 检查医生:祁佳佳

糖化血红蛋白

项目名称	检查结果	单位	参考值	提示
糖化血红蛋白	6.2		4.1--6.0	↑

***小结:**

糖化血红蛋白偏高(6.2 %)

操作员：荆鹏山 检查日期:2026-04-12 检查医生:祁佳佳

生化 1(特殊级)

项目名称	检查结果	单位	参考值	提示
碳酸氢根(HCO3)	25.50	mmol/L	22--29	
总蛋白(T PROT)	65.8	g/L	65--85	
白蛋白(ALB)	40.90	g/L	40--55	
球蛋白(GLB)	24.90	g/L	15--35	
白蛋白/球蛋白(ALB/GLB)	1.64		1.0--2.5	
碱性磷酸酶(ALP)	53.0	U/L	45--125	
肌酐(CREA)	86.00	umol/L	57--97	
尿酸(UA)	310.00	umol/L	200--420	
钾(K)	4.12	mmol/L	3.5--5.3	
钠(Na)	139.3	mmol/L	137--147	

氯 (Cl)	101.8	mmol/L	99--110	
钙 (Ca)	2.16	mmol/L	2.11--2.52	
乳酸脱氢酶 (LDH)	166.00	U/L	120--250	
淀粉酶 (AMY)	73.00	IU/L	35--135	
葡萄糖 (GLU)	5.61	mmol/L	3.89--6.1	
总胆红素 (TBIL)	12.20	umol/L	0--26	
直接胆红素 (DBIL)	3.6	umol/L	0--8.0	
间接胆红素 (IBIL)	8.60	umol/L	0--17.39	
丙氨酸氨基转移酶 (ALT)	13.00	U/L	9--50	
门冬氨酸氨基转移酶 (AST)	16.00	U/L	15--40	
尿素测定 (Urea)	5.50	mmol/L	3.1--8.0	
肌酸激酶 (CK)	182.00	U/L	50--310	
α -羟丁酸脱氢酶	123.00	U/L	72--182	
C 反应蛋白	0.90	mg/dl	0--3	
动脉硬化指数	2.92		1.31--3.19	
谷草比谷丙	1.23		0.4--2.5	
总胆固醇 (CHOL)	5.52	mmol/L	2.59--5.2	↑
甘油三脂 (TG)	1.32	mmol/L	0.7--1.7	
低密度脂蛋白 (LDL)	3.27	mmol/L	0--4.13	
高密度脂蛋白 (HDL)	1.12	mmol/L	0.77--1.55	

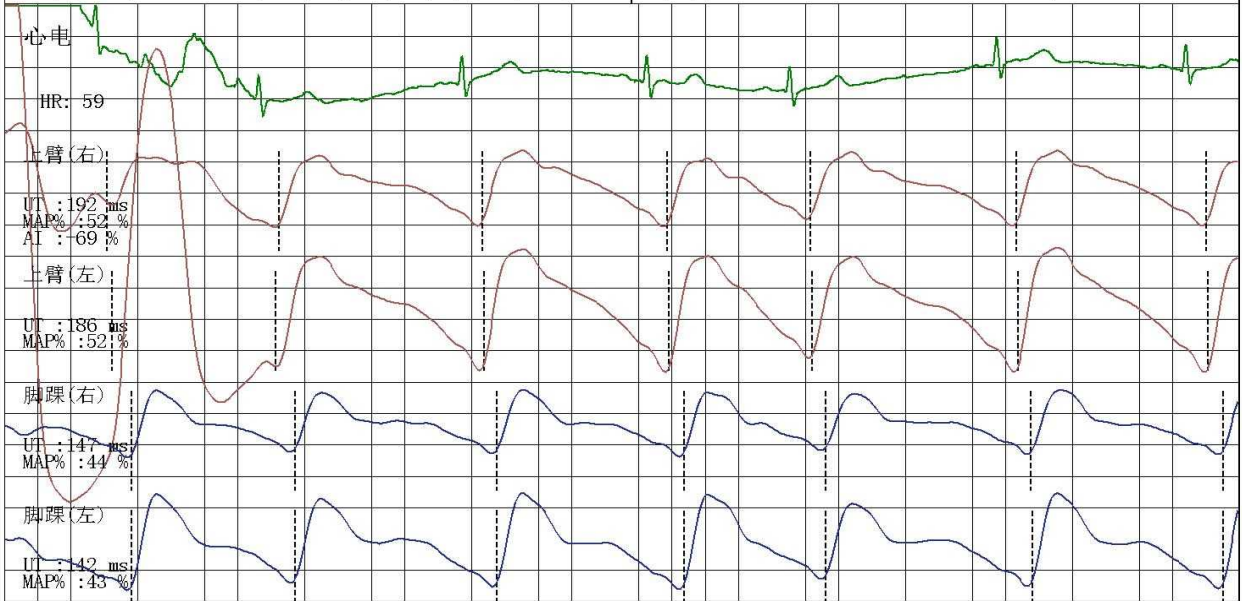
***小结:**

总胆固醇 (CHOL) 偏高 (5.52 mmol/L)

操作员：孙钰 检查日期：2026-04-12 检查医生：
.....

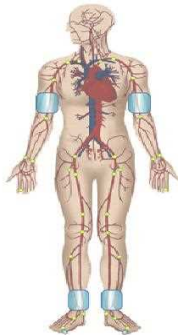
大同瑞慈健康体检 动脉阻塞与僵硬检测报告单

病历号: 2209280792 检查号: 11864
姓名: 贾嘉1 性别: 男 年龄: 56 岁
身高: 172.0 cm 体重: 84.0 kg BMI: 28.4

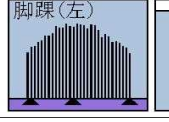
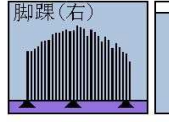
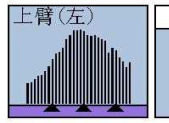
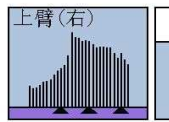


四肢动脉血压值(mmHg)

上臂(右)
SBP: 150
MBP: 121
DBP: 96
PP: 54



上臂(左)
SBP: 122
MBP: 88
DBP: 64
PP: 58



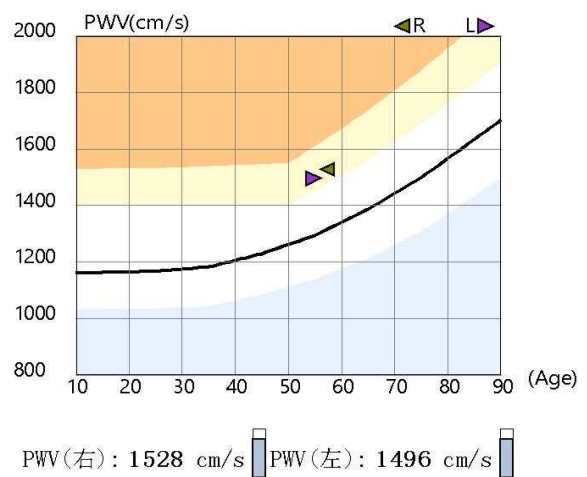
脚踝(右)
SBP: 181
MBP: 114
DBP: 73
PP: 108

脚踝(左)
SBP: 176
MBP: 108
DBP: 64
PP: 112

动脉阻塞值

ABI(R): 1.21 ABI(L): 1.17
BAI(R): 0.83 BAI(L): 0.67

动脉硬化分析(PWV)图



检查所见

左侧上肢血压正常; 右侧上肢血压偏高; 双上肢两侧收缩压明显不对称, 右侧上肢高于左侧上肢28mmHg; 双侧上肢脉压正常; 双侧下肢血压无明显差异; 双侧下肢脉压增大;
双侧下肢静态ABI在正常范围;
左侧baPWV增快; 右侧baPWV增快;
四肢动脉脉搏波形未见异常。

诊断所见

双侧下肢静态ABI未见异常;
双侧外周动脉僵硬增高。

操作者: 邢秀彬

检查日期: 2026-04-12

地址: 大同市平城区魏都大道79号

高血压判断依据《中国高血压防治指南》(第三版)
ABI判断依据《2011年美国心脏协会/美国心脏病学会周围动脉疾病指南》
电话:

Rich 大同瑞慈康复医院
超声诊断图文报告

流水号: 2209280792

超声号: 2151442

姓名: 贾嘉 1

年龄: 56 岁

性别: 男

检查设备: Vivid E95

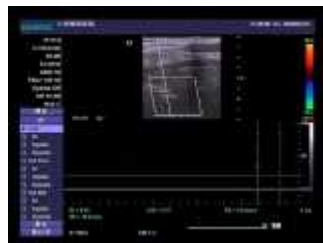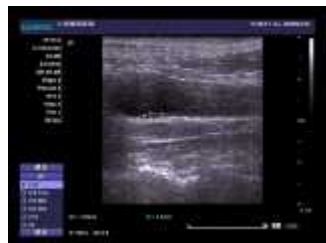体检号: 402885

申请医院: 本院

体检科室: 体检科

检查部位: 颈部血管彩超

经典图像:



影像所见:

右侧颈总动脉膨大处后壁探及弱强回声斑, 大小约 4.0×1.4 mm, 右锁骨下动脉起始处、左侧颈总动脉、双侧颈内、颈外动脉起始段内中膜不增厚, 内壁欠光滑, 管壁未见明确强回声斑。CDFI: 血流充盈好。PW: 频谱形态正常。双侧椎动脉走行正常, 椎动脉内径正常, 管壁不厚, 管腔内为无回声, CDFI: 血流充盈好。PW: 频谱正常。

影像诊断:

右侧颈总动脉膨大处后壁混合斑形成

报告医师:

检查日期: 2026-04-12

审核医师:

报告日期: 2026-04-12



注: 本报告仅供临床医生参考!

地址: 大同市魏都大道 79 号。如有疑问, 请致电: 0352---2830580

Rich 大同瑞慈康复医院
超声诊断图文报告

流水号: 2209280792

超声号: 2151444

姓名: 贾嘉 1

年龄: 56 岁

性别: 男

检查设备: Vivid E95

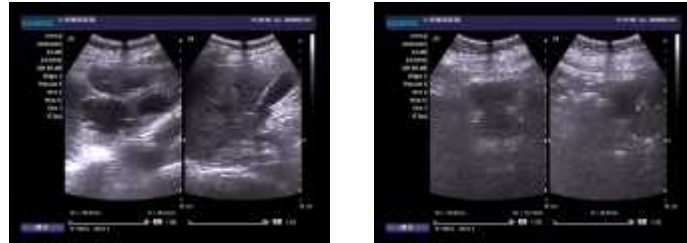体检号: 402885

申请医院: 本院

体检科室: 体检科

检查部位: 全腹彩超

经典图像:



影像所见:

肝脏大小形态正常, 包膜光滑完整, 于肝内可探及数个无回声区, 较大一大约 4.7x3.9cm, 边界清, 内透声好, 余实质回声细腻增强, 肝内管道系统走行欠清晰, 门静脉及肝内胆管不扩张。

胆囊大小形态正常, 壁不厚、光滑, 囊内透声好, 肝外胆管不扩张。

胰腺大小形态正常, 实质回声均匀, 主胰管不扩张。

脾脏大小形态正常, 实质回声均匀, 脾门静脉不宽。

双肾大小形态正常, 皮髓质分界清晰, 集合系统未见分离, 双侧输尿管未见扩张。

膀胱充盈佳, 未见明显异常。

前列腺形态饱满, 大小约 4.5*3.7*3.2cm, 实质回声均匀。

影像诊断:

1. 轻度脂肪肝
2. 肝囊肿 (多发)
3. 前列腺增生

报告医师: 李菊蓉

检查日期: 2026-04-12

审核医师:

报告日期: 2026-04-12



注: 本报告仅供临床医生参考!

地址: 大同市魏都大道 79 号。若有疑问, 请致电: 0352---2830580

ID 号: 2209280792

影像号: CT20260412036

姓名: 贾嘉 1

年龄: 56 岁

性别: 男

检查设备: 西门子量子双源 CT

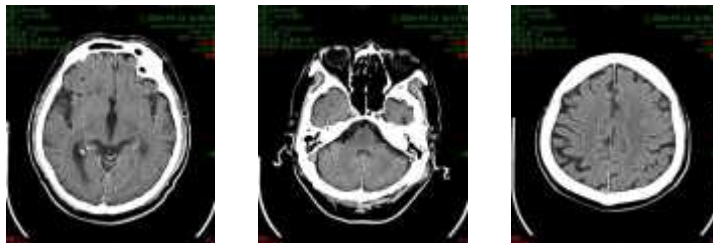体检号: 402885

申请医院: 本院

体检科室: 体检科

检查部位: 脑部双源 CT

经典图像:



影像所见:

双侧大脑半球对称, 双侧侧脑室旁白质见片状低密度, 边界模糊。脑室扩张, 脑沟裂增宽, 脑中线居中。脑干、小脑未见异常。颅骨未见异常。

影像诊断:

1. 双侧侧脑室旁白质缺血性变性
2. 脑萎缩

报告医师: 张剑峰

检查日期: 2026-04-12

审核医师:

报告日期: 2026-04-12

ID 号: 2209280792

影像号: CT20260412035

姓名: 贾嘉 1

年龄: 56 岁

性别: 男

检查设备: 西门子量子双源 CT

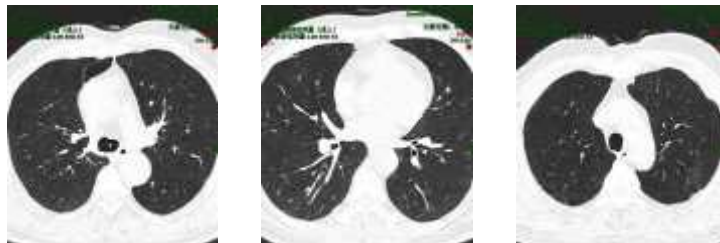体检号: 402885

申请医院: 本院

体检科室: 体检科

检查部位: 肺部双源 CT

经典图像:



影像所见:

双侧胸廓对称, 气管居中。气管及支气管未见狭窄及阻塞。左肺下叶后基底段 (IM283) 见实性结节, 大小约为 0.6cm×0.4cm, 另双肺多发小泡状空腔影, 并见条索状高密度影。双肺门不大, 形态自然。心脏及大血管大小、形态未见异常。纵隔内未见肿块及肿大淋巴结。胸膜无增厚, 胸膜腔内无积液。胸壁软组织及骨骼未见病变征象。

影像诊断:

1. 左肺下叶小结节, 建议随诊复查 (一年)
2. 双肺气肿
3. 双肺局限性纤维化

报告医师:

检查日期: 2026-04-13

审核医师:

报告日期: 2026-04-13