



检 查 结 果

姓名	冯嵌2
性别	女
年龄	54岁
联系电话	13935206004
体检日期	2026-04-22

检验报告

尿常规

项目名称	检查结果	单位	参考值	提示
胆红素(BIL)	-		阴性	
隐血(ERY)	-		阴性	
小圆上皮细胞(SRC)	1	个/u1	0--0	↑
维生素C	-		阴性	
异常红细胞	0	个/u1	0--3	
红细胞(正常)	1	个/u1	0--6	
鳞状上皮细胞	1	个/u1	0--0	↑
粘液丝	0	个/u1	0--0	
尿葡萄糖(GLU)	-		阴性	
酮体(KET)	-		阴性	
比重(SG)	1.010		1.003--1.030	
酸碱度(PH)	7.0		4.5--8.0	
尿蛋白质(PRO)	-		阴性	
尿胆原(URO)	-		阴性	
亚硝酸盐(NIT)	-		阴性	
尿白细胞(LEU)	-		阴性	

*小结:

小圆上皮细胞(SRC)偏高(1 个/u1) 鳞状上皮细胞偏高(1 /HP)

操作员: 祁佳佳 检查日期: 2026-04-22 检查医生:

甲状腺功能八项

项目名称	检查结果	单位	参考值	提示
甲状腺球蛋白(TG)	35.20	ng/ml	3.5--77	
总甲状腺素(T4)	85.80	nmol/L	50--130	

促甲状腺素 (TSH)	4.06	uIU/ml	0.3--4.5	
促甲状腺受体抗体 (TRAb)	0.26	IU/l	0--1.5	
甲状腺过氧化物酶抗体	694.00	IU/ml	0--10	↑
总三碘甲状腺原氨酸 (T3)	1.51	nmol/L	0.75--2.10	
游离三碘甲状腺原氨酸 (FT3)	3.09	pmol/L	2.0--4.2	
游离甲状腺素 (FT4)	13.40	pmol/L	9.0--17.5	

***小结:**

甲状腺过氧化物酶抗体偏高(694.00 IU/ml)

操作员：孙钰 检查日期：2026-04-22 检查医生：

血常规（五分类）

项目名称	检查结果	单位	参考值	提示
白细胞 (WBC)	6.08	10 ⁹ /L	3.5--9.5	
淋巴细胞绝对值 (LY#)	1.85	10 ⁹ /L	1.1--3.2	
淋巴细胞百分比 (LY%)	30.4	%	20--50	
中性粒细胞绝对值 (GR#)	3.73	10 ⁹ /L	1.8--6.3	
中性粒细胞百分比 (GR%)	61.4	%	40--75	
嗜碱性粒细胞绝对值 (BA#)	0.01	10 ⁹ /L	0--0.06	
嗜碱性粒细胞百分比 (BA%)	0.2	%	0--1.0	
嗜酸性粒细胞绝对值 (EO#)	0.10	10 ⁹ /L	0.02--0.52	
嗜酸性粒细胞百分比 (EO%)	1.6	%	0.4--8	
血小板 (PLT)	274	10 ⁹ /L	125--350	
血小板分布宽度 (PDW)	10.6	f1	9.0--17	
平均血小板体积 (MPV)	10.1	f1	6.0--14.0	
血小板压积 (PCT)	0.278	%	0.11--0.28	
红细胞 (RBC)	5.02	10 ¹² /L	3.8--5.1	
血红蛋白	141	g/L	115--150	
红细胞压积 (HCT)	44.8	%	35--45	

红细胞平均体积 (MCV)	89.3	f1	82--100
平均血红蛋白含量 (MCH)	28.2	pg	27--34
平均血红蛋白浓度 (MCHC)	316	g/L	316--354
单核细胞绝对值 (MO#)	0.39	10 ⁹ /L	0.1--0.6
单核细胞百分比 (MO%)	6.4	%	3--10
红细胞分布宽度标准差 (RDW-SD)	44.9	f1	35--56
红细胞分布宽度变异系数 (RDW-CV)	14.1	%	10.6--16.6
大血小板比率	26.3	%	11--45
大血小板数目	72	10 ⁹ /L	30--90
未成熟粒细胞数目	0.00	10 ⁹ /L	0--0.6
未成熟粒细胞百分比	0.0	%	0--10
有核红细胞数目	0.000	10 ⁹ /L	0--9999
有核红细胞百分比	0.00	/100WBC	0--9999

***小结:**

未见异常

操作员：祁佳佳 检查日期：2026-04-22 检查医生：

尿沉渣

项目名称	检查结果	单位	参考值	提示
白细胞尿	0	个/u1	0--13	
上皮细胞 (EC)	1	/HP	0--28	
管型 (CAST)	0	个/u1	0--1	
霉菌 (尿)	0	/HP	0--0	
结晶	0	/HP	0--10	
透明度 (CLA)	清亮			
胆红素 (BIL)	-		阴性	
颜色 (Colour)	淡黄色			
红细胞 (尿) (RBC)	1	个/u1	0--6	

*小结：

未见异常

操作员：祁佳佳 检查日期：2026-04-22 检查医生：

生化1(特殊级)

项目名称	检查结果	单位	参考值	提示
碳酸氢根(HCO3)	26.10	mmol/L	22--29	
总蛋白(T PROT)	73.8	g/L	65--85	
白蛋白(ALB)	43.40	g/L	40--55	
球蛋白(GLB)	30.40	g/L	15--35	
白蛋白/球蛋白(ALB/GLB)	1.43		1.0--2.5	
碱性磷酸酶(ALP)	147.0	U/L	50--135	↑
肌酐(CREA)	67.80	umol/L	41--73	
尿酸(UA)	305.00	umol/L	140--340	
钾(K)	3.92	mmol/L	3.5--5.3	
钠(Na)	141.5	mmol/L	137--147	
氯(Cl)	101.0	mmol/L	99--110	
钙(Ca)	2.24	mmol/L	2.11--2.52	
乳酸脱氢酶(LDH)	131.00	U/L	120--250	
淀粉酶(AMY)	90.00	IU/L	35--135	
葡萄糖(GLU)	5.09	mmol/L	3.89--6.1	
总胆红素(TBIL)	4.80	umol/L	0--21	
直接胆红素(DBIL)	2.2	umol/L	0--8.0	
间接胆红素(IBIL)	2.60	umol/L	0--17.39	
丙氨酸氨基转移酶(ALT)	14.00	U/L	7--40	
门冬氨酸氨基转移酶(AST)	18.00	U/L	13--35	
尿素测定(Urea)	6.10	mmol/L	2.6--7.5	
肌酸激酶(CK)	83.00	U/L	40--200	
α-羟丁酸脱氢酶	116.00	U/L	72--182	

C 反应蛋白	0.70	mg/dl	0--3	
动脉硬化指数	3.17		1.31--3.19	
谷草比谷丙	1.29		0.4--2.5	
总胆固醇 (CHOL)	4.69	mmol/L	2.59--5.2	
甘油三脂 (TG)	2.74	mmol/L	0.7--1.7	↑
低密度脂蛋白 (LDL)	2.76	mmol/L	0--4.13	
高密度脂蛋白 (HDL)	0.87	mmol/L	0.77--1.55	

***小结:**

碱性磷酸酶(ALP)偏高(147.0 U/L) 甘油三脂(TG)偏高(2.74 mmol/L)

操作员：刘慧芳 检查日期:2026-04-22 检查医生:

大同现代医学检验实验室

液基薄层细胞学图文报告

ID: 2026128886

病理号: 115218

姓名: 冯崧2

性别: 女

年龄: 54岁

送检科室:

电话号码: 13935206004

床号:

病历号:

体检号: 2209280785

送检医院: 大同瑞慈康复体检

送检日期: 2026-04-22

末次月经:

送检医生:

采样日期:

报告日期: 2026-04-22

标本满意度: 满意

细胞量: >45%

红细胞:

经期样本:

颈管细胞:

化生细胞:

鳞状细胞:

宫颈柱状细胞:

未见上皮内病变/恶性细胞:

正常范围内:

良性反应性改变:

- 炎性:
- 放疗:
- 妊娠:
- 萎缩性:
- 宫内避孕器:
- 其他:

- 轻度:
- 中度:
- 重度:

病原体: 滴虫感染:

念珠菌感染:

细菌感染:

提示 HPV 感染:

疱疹病毒感染:

鳞状上皮细胞分析:

非典型鳞状细胞:

- 倾向上皮内瘤变:
- 倾向良性反应性改变:
- 不能明确意义(ASC-US):
- 不排除高度病变(ASC-H):

上皮内低度病变:

鳞癌:

上皮内高度病变:

- CIN2:
- CIN3:

腺上皮细胞分析:

非典型腺细胞:

- 宫内膜:
- 来源不明:

非典型腺细胞(宫颈管):

- 倾向原位腺癌:
- 不能明确意义:
- 倾向良性反应性改变:

腺癌:

- 宫颈管:
- 宫内膜:
- 其它:

炎细胞:

- 轻度:
- 中度:
- 重度:

可疑腺癌:

诊断意见: 未见上皮内病变或恶性细胞 (NILM)。

建议:

报告医师: 张荣生

地址: 大同市魏都大道 79 号, 本报告医师签字后有效
咨询: 0352-2830587 4006-122-995

妇科细胞学是筛查项目, 出于技术原因, 可能会有假阴性结果, 本检测仅对来样负责, 如果对结果有疑义, 请在收到报告 7 天内与我们联系。

体检科 12导联心电图报告

冯敏2 女 54岁

体检号:402878

病床号:

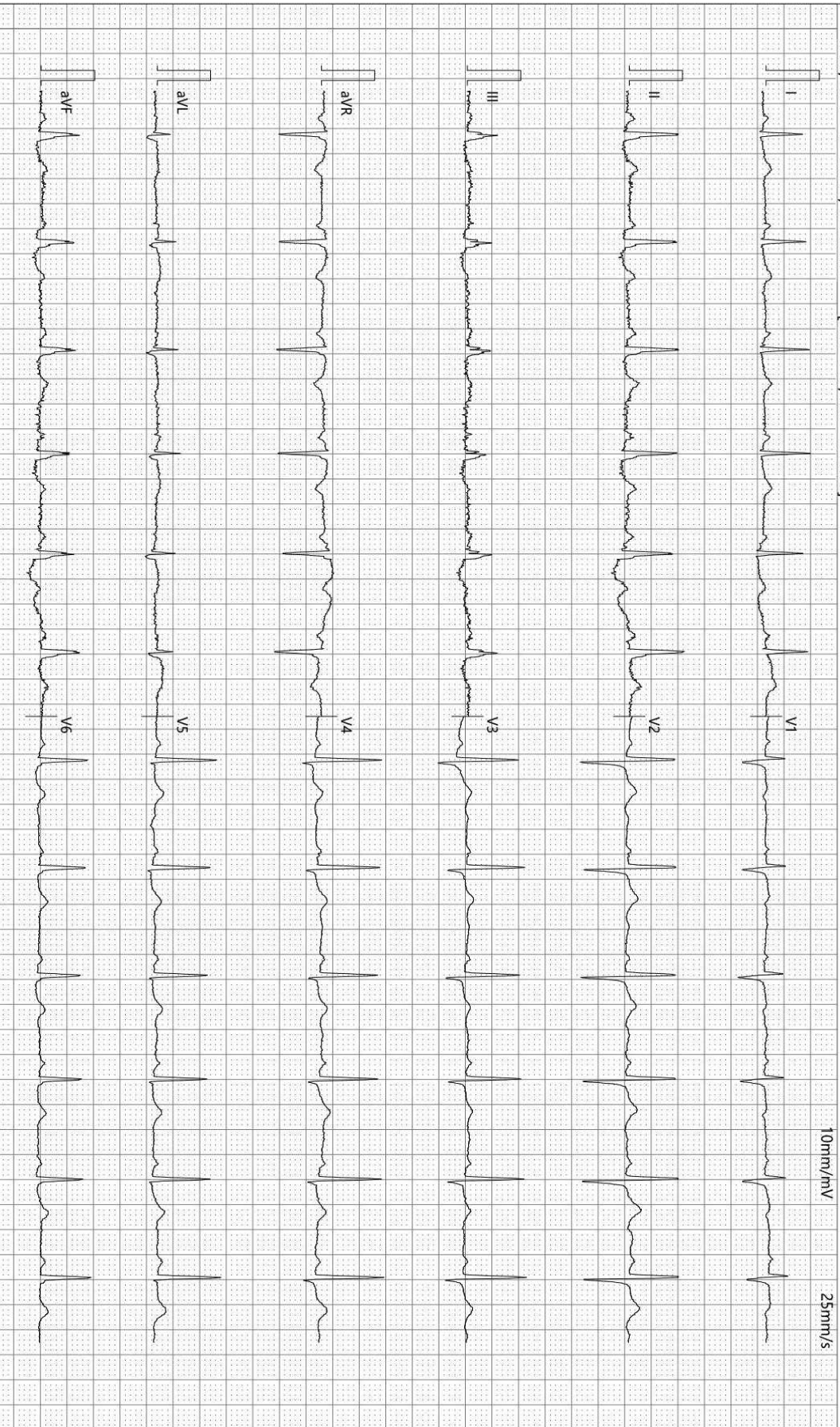
诊断结果:

- 1.窦性心律
- 2.逆钟向转位

诊断医生:

周志峰

HR : 71bpm [60 ~ 100bpm]
P : 102ms [0 ~ 110ms]
PR : 150ms [120 ~ 200ms]
QRS : 89ms [60 ~ 100ms]
QT/QTc : 380/415ms [320 ~ 440/0 ~ 460ms]
P/QRS/T : 55/54/1deg. [0 ~ 75/-30 ~ 90/0 ~ 75deg]
RV5/SV1 : 1.069/0.449mV [0.0 ~ 2.5/0.0 ~ 2.0mV]



检查时间:2026-04-22 10:22:44

诊断时间:2026-04-22 10:29:33

SEMIP V1.90

仅供临床参考

Rich 大同瑞慈康复医院
超声诊断图文报告

流水号: 2209280785

超声号: 2159315

姓名: 冯嵌 2

年龄: 54 岁

性别: 女

检查设备: Vivid E95

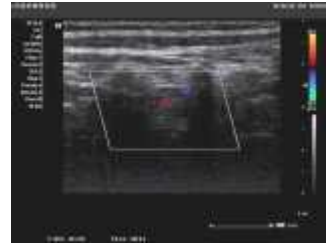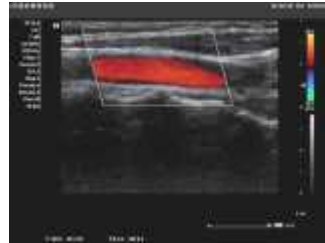体检号: 402878

申请医院: 本院

体检科室: 体检科

检查部位: 颈部血管彩超

经典图像:



影像所见:

右锁骨下动脉起始处、双侧颈总动脉、颈内、颈外动脉起始段内中膜不增厚, 内壁欠光滑, 管壁未见明确强回声斑。CDFI: 血流充盈好。PW: 频谱形态正常。 双侧椎动脉走行正常, 椎动脉内径正常, 管壁不厚, 管腔内为无回声, CDFI: 血流充盈好。PW: 频谱正常。

影像诊断:

双侧颈动脉、椎动脉未见明显异常

报告医师:

检查日期: 2026-04-22

审核医师:

报告日期: 2026-04-22



注: 本报告仅供临床医生参考!

地址: 大同市魏都大道 79 号。如有疑问, 请致电: 0352---2830580

Rich 大同瑞慈康复医院
超声诊断图文报告

流水号: 2209280785

超声号: 2159403

姓名: 冯嵌 2

年龄: 54 岁

性别: 女

检查设备: Vivid E95

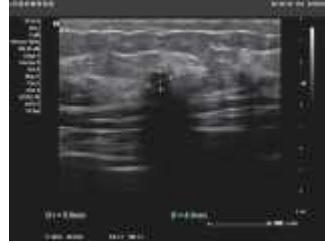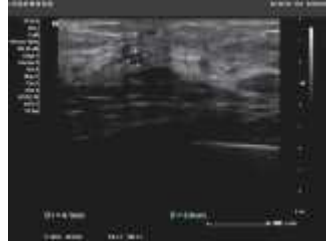
体检号: 402878

申请医院: 本院

体检科室: 体检科

检查部位: 乳腺彩超

经典图像:



影像所见:

双侧乳腺腺体层次清晰, 右乳腺体厚 1.0cm, 左乳腺体厚 1.0cm, 右乳探及一扩张的乳导管, 宽约 0.2cm, 另于 11-12 点探及大小约 0.4*0.3cm 低回声结节, 形态规则, 边界清, 左乳 2 点距乳头 3cm 处探及大小约 0.6*0.4cm 低回声结节, 形态规则, 边界清, CDFI: 未见异常血流信号。

双侧腋下未见明显肿大淋巴结。

影像诊断:

1. 右乳导管扩张
2. 双乳结节 BI-RADS3 级

报告医师:

检查日期: 2026-04-22

审核医师:

报告日期: 2026-04-22



注: 本报告仅供临床医生参考!

地址: 大同市魏都大道 79 号。若有疑问, 请致电: 0352---2830580

Rich 大同瑞慈康复医院
超声诊断图文报告

流水号: 2209280785

超声号: 2159414

姓名: 冯嵌 2

年龄: 54 岁

性别: 女

检查设备: Vivid E95

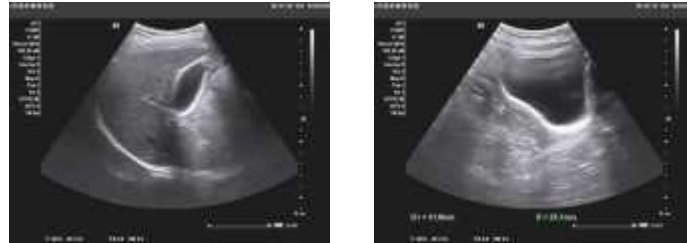
体检号: 402878

申请医院: 本院

体检科室: 体检科

检查部位: 全腹彩超

经典图像:



影像所见:

肝脏大小形态正常, 包膜光滑完整, 实质回声细腻增强, 肝内管道系统走行欠清晰, 门静脉及肝内胆管不扩张。
胆囊大小形态正常, 壁不厚、光滑, 囊内透声好, 肝外胆管不扩张。
胰腺大小形态正常, 实质回声均匀, 主胰管不扩张。
脾脏大小形态正常, 实质回声均匀, 脾门静脉不宽。
双肾大小形态正常, 皮髓质分界清晰, 集合系统未见分离, 双侧输尿管未见扩张。
膀胱充盈佳, 未见明显异常。
绝经后子宫, 大小形态改变, 肌壁回声均匀, 内膜线清晰, 厚 0.2cm, 宫颈厚约 2.0cm, 双侧附件区未见异常。

影像诊断:

轻度脂肪肝

报告医师:

检查日期: 2026-04-22

审核医师:

报告日期: 2026-04-22



注: 本报告仅供临床医生参考!

地址: 大同市魏都大道 79 号。若有疑问, 请致电: 0352---2830580

ID 号: 2209280785

影像号: CT20260422061

姓名: 冯嵌 2

年龄: 54 岁

性别: 女

检查设备: 西门子量子双源 CT

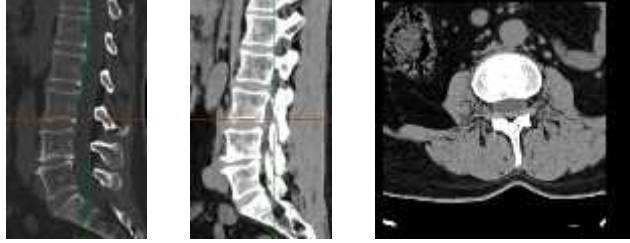
体检号: 402878

申请医院: 本院

体检科室: 体检科

检查部位: CT 检查

经典图像:



影像所见:

腰椎生理曲度存在, 序列整齐, 腰 1-腰 5 椎体边缘稍变尖, 腰 4、腰 5 椎体边缘见局限性凹陷。腰 1-2、腰 2-3、腰 3-4、腰 4-5、腰 5-骶 1 椎间盘层面见超出椎体边缘环形软组织密度影及超出椎体后缘正中局限性软组织密度影, 硬膜囊受压, 双侧椎间孔变窄。硬膜囊内未见异常密度影。黄韧带无肥厚。椎旁软组织未见异常。

影像诊断:

1. 腰 1-2、腰 2-3、腰 3-4、腰 4-5、腰 5-骶 1 椎间盘膨出伴突出 (中央型) 2. 腰 4、腰 5 椎体许莫氏结节形成 3. 腰椎退行性改变

报告医师: 张剑峰

检查日期: 2026-04-22

审核医师:

报告日期: 2026-04-22