



2209280615

大同瑞慈健康体检

报 告 册

体检编号	402720	工号	28
姓名	刘珍斌		
性别	男	年龄	54岁
单位	聚乐乡工会		
部门	聚乐乡工会		
联系电话	13133334849		
体检日期	2023-11-16		

尊敬的刘珍斌先生您好！

首先，瑞慈健康体检全体员工欢迎您的光临，并对您的信任表示衷心的感谢！

您于 2023-11-16 （体检编号：402720）完成健康检查，本机构的各科医生已根据您的体检项目及结果，汇总成此份健康体检报告，并经总检医生审核。据此提出对您健康状况的综合分析及建议。

瑞慈健康体检倡导“大健康、大康复”，提出“健康是第一财富（Rich）”的人文理念。希望您仔细阅读并妥善地保管此份健康体检报告，并认真关注报告中的提示与建议，若您对报告内容有任何疑问，可直接与瑞慈健康体检客服部联系，进一步咨询。

健康体检咨询电话：**0352-2824444**

客户服务咨询电话：**0352-2830597**

400-6112995

瑞慈健康体检报告由下列内容组成：

第一部分：主检报告

第二部分：分科分项结果

第三部分：检验报告

第四部分：附表

主检报告

检查综述

- 1、【血常规（五分类）】 红细胞压积(HCT)偏高(50.8 %)
- 2、【空腹血糖】 葡萄糖(GLU)偏高(11.11 mmol/L)
- 3、【血脂四项】 总胆固醇(CHOL)偏高(5.68 mmol/L)
- 4、【尿液分析+尿沉渣】 粘液丝偏高(38 /HP) 尿葡萄糖(GLU)1+
- 5、【甲状腺彩超】 甲状腺双侧叶结节（右侧叶多发） TI-RADS 3级
- 6、【全腹彩超】 胆囊结石

医生建议

【红细胞压积(HCT)偏高】：

- (1)供内科结合临床参考。
- (2)如果明显升高，复查血常规。

【葡萄糖(GLU)偏高】：

- (1)正常情况下，人体中糖的分解和合成代谢处于动态平衡，保持相对恒定。血清葡萄糖是指血液中的葡萄糖浓度，是诊断糖尿病最重要检查项目之一。
- (2)空腹血糖偏高可分为生理性偏高（如餐后、高糖饮食、剧烈运动、情绪激动等均可引起一过性增高，经过休息后血糖值可以恢复正常）和病理性增高（如糖尿病、甲状腺功能亢进、库欣综合征等）。
- (3)空腹血糖生理性增高经过调整饮食结构、避免剧烈活动、控制情绪等方式后可自行缓解，血糖值可以恢复正常。
- (4)排除生理性增高因素经复查仍然增高者属于病理性增高，应及时到内分泌科复诊，明确血糖偏高的原因及所患疾病的种类。
- (5)如果是首次检查发现血糖偏高，应及时到医院内分泌科进行详细的检查及正规的治疗。
- (6)已确诊的糖尿病患者，如血糖仍较高则说明血糖控制不佳，应及时到医院内分泌科诊治，修正以往的治疗方案及改变一些不良的生活习惯。
- (7)糖尿病的治疗强调早期治疗、长期治疗、综合治疗和措施个体化，综合防治包括糖尿病教育、饮食治疗、体育锻炼、药物治疗和血糖监测五个方面。

【总胆固醇(CHOL)偏高】：

- (1)总胆固醇是脂质的主要成分之一，其数量受年龄、家族、性别、饮食、遗传等多种因素影响。总胆固醇对人体生长发育以及新陈代谢有重要的作用，正常值是2.59-5.20mmol/L。
- (2)总胆固醇升高后，会增加类脂物质的堆积，会产生更多的血管斑块，进而增加心脑血管疾病的风险。大于5.21-5.69mmol/L是胆固醇的临界偏高，即使是一个完全健康的人，只要总胆固醇>7.2mmol/L或低密度脂蛋白>4.9mmol/L，未来发生心脑血管的风险就明显增高，应该马上治疗。
- (3)总胆固醇升高根据病因可分为两大类：一是原发性，是由于遗传因素缺陷所致，另一种是继发性，可引起其升高的疾病主要有糖尿病、高血压、甲减、肝肾疾病等。
- (4)降低总胆固醇的治疗中，原发性偏高应积极应用降脂药，曾经选择他汀类药物，胆固醇任不能达标的，可联合用药（如依折麦布等）。
- (5)如果总胆固醇偏高，且患者有糖尿病、高血压、甲减、肝肾疾病或者已经发生心脑血管疾病的人更应积极用药，控制降低疾病风险。

(6)戒烟，增强运动，采用低脂、低糖饮食，少食富含脂肪、胆固醇及饱和脂肪酸的食物，多进食蔬菜、水果、豆制品、粗粮、鱼和高纤维食品。

(7)必要时在医师指导下使用降脂药物治疗，并前往内分泌科复诊。

【尿葡萄糖 (GLU) 1+】：

(1)建议往内分泌科复查。

【粘液丝偏高】：

(1)尿常规中粘液丝是由尿路中细胞分泌出来的，在有尿路感染时分泌会明显增多，且伴有炎症细胞的出现。

(2)粘液丝偏高，可分为生理性偏高和病理性偏高两种，生理性偏高一般是由于喝水较少导致的尿液浓缩，一般在喝水后就能达到稀释的效果。

(3)病理性的粘液丝偏高是由于泌尿系炎症或者是前列腺炎导致的，需要注意观察，多喝水，同时有白细胞等炎症细胞增多时，应及时服用抗感染药物治疗。如果仅有粘液丝的增多而没有白细胞等炎症细胞增多时，尿路有炎症的可能性不大。

(4)建议平时饮食注意清淡，多喝水，少吃油腻和辛辣的食物，要注意个人清洁卫生，勤洗阴部，注意休息。

【甲状腺双侧叶结节】：

(1)甲状腺结节是一种常见的甲状腺疾病，很多甲状腺疾病可表现为结节，如可由甲状腺退行性变、炎症、自身免疫性及新生物等多种病变所致。甲状腺结节在各个年龄段的男女人群中均可见到，但中年女性中较多。

(2)甲状腺结节分良性和恶性两大类，良性的占绝大多数，恶性者不足1%，判断甲状腺结节的良恶主要依靠病史、体格检查、放射性核素扫描、穿刺细胞学检查。

(3)建议往外科就诊，进一步检查，明确诊断，结合临床诊治并定期复查。

【胆囊结石】：

(1)胆囊结石主要为胆固醇性结石或以胆固醇为主的混合性结石，胆囊结石主要见于成年人，女性常见，尤以经产妇和服用避孕药者常见。

(2)胆囊结石一般认为与胆汁淤积、胆道细菌和寄生虫感染、胆固醇代谢失调以及胆囊的运动功能失调有关。

(3)临床表现取决于胆石的动态、所在部位和并发症，大多数与慢性胆囊炎同时存在。主要多发于成年女性，由以中年肥胖妇女为多见。平时大多无症状，部分表现为消化不良、中上腹或右上腹饱胀感，有时胃灼热、嗝气，在饱餐或高脂饮食后更为明显。

(4)胆囊结石患者应少吃肥肉和胆固醇含量高的食物，如蛋黄、鱼卵、蟹黄、动物内脏等食品，不吃油炸食品。

(5)如有右上腹隐痛不适，应素食，右侧卧位，服用654-2、阿托品等解痉药物，消炎利胆片、金胆片、胆通等可任选一种口服。

(6)如发生上腹剧痛，应到医院治疗，不要自己随便应用止痛药。出现黄疸时，应立即就医检查，查明黄疸原因，作相应处理，切勿拖延。

(7)除药物治疗外，有的需震波治疗、有的可作腹腔镜手术、有的则需剖腹手术，应按医生的指导选择合适的治疗方法。定期彩超复查。

汇总医生： 丁昊炜

主检日期： 2023-11-17

主检医生：

分科结果

身高、体重、血压

项目名称	检查结果	项目名称	检查结果
身高	169cm	体重	65kg
血压	128/80mmHg		

***小结：**

未见异常

操作员：杨柳庆

检查日期:2023-11-16

检查医生：名燕凌

检验报告

尿液分析+尿沉渣

项目名称	检查结果	单位	参考值	提示
白细胞尿	0	个/ul	0--13	
上皮细胞(EC)	0	/HP	0--28	
管型(CAST)	0	个/ul	0--1	
霉菌(尿)	0	/HP	0--0	
结晶	0	/HP	0--10	
透明度(CLA)	清亮			
胆红素(BIL)	-		阴性	
隐血(ERY)	-		阴性	
小圆上皮细胞(SRC)	0	个/ul	0--0	
维生素C	-		阴性	
异常红细胞	0	个/ul	0--3	
红细胞(正常)	1	个/ul	0--6	
鳞状上皮细胞	0	个/ul	0--0	
粘液丝	38	个/ul	0--0	↑
颜色(Colour)	淡黄色			
尿葡萄糖(GLU)	1+		阴性	
酮体(KET)	-		阴性	
比重(SG)	1.020		1.003--1.030	
酸碱度(PH)	6.0		4.5--8.0	
尿蛋白质(PRO)	-		阴性	
尿胆原(URO)	-		阴性	
亚硝酸盐(NIT)	-		阴性	
红细胞(尿)(RBC)	1	个/ul	0--6	
尿白细胞(LEU)	-		阴性	

*小结:

粘液丝偏高(38 /HP) 尿葡萄糖(GLU)1+

操作员：祁佳佳 检查日期:2023-11-16 检查医生:陈建国

血常规（五分类）

项目名称	检查结果	单位	参考值	提示
白细胞(WBC)	8.00	10 ⁹ /L	3.5--9.5	
淋巴细胞绝对值(LY#)	3.00	10 ⁹ /L	1.1--3.2	
淋巴细胞百分比(LY%)	37.4	%	20--50	
中性粒细胞绝对值(GR#)	4.32	10 ⁹ /L	1.8--6.3	
中性粒细胞百分比(GR%)	54.1	%	40--75	
嗜碱性粒细胞绝对值(BA#)	0.05	10 ⁹ /L	0--0.06	
嗜碱性粒细胞百分比(BA%)	0.6	%	0--1.0	
嗜酸性粒细胞绝对值(EO#)	0.09	10 ⁹ /L	0.02--0.52	
嗜酸性粒细胞百分比(EO%)	1.1	%	0.4--8.0	
血小板(PLT)	243	10 ⁹ /L	125--350	
血小板分布宽度(PDW)	16.4	%	15--17	
平均血小板体积(MPV)	11.0	fl	6.0--14.0	
血小板压积(PCT)	0.267	%	0.11--0.28	
红细胞(RBC)	5.78	10 ¹² /L	4.3--5.8	
血红蛋白	168	g/L	130--175	
红细胞压积(HCT)	50.8	%	40--50	↑
红细胞平均体积(MCV)	87.9	fl	82--100	
平均血红蛋白含量(MCH)	29.1	pg	27--34	
平均血红蛋白浓度(MCHC)	331	g/L	316--354	
单核细胞绝对值(MO#)	0.54	10 ⁹ /L	0.1--0.60	
单核细胞百分比(MO%)	6.8	%	3--10	
红细胞分布宽度标准差	41.8	fl	35--56	

(RDW-SD)				
红细胞分布宽度变异系数 (RDW-CV)	12.5	%	10.6--16.6	
大血小板比率	33.4	%	11--45	
大血小板数目	81	10 ⁹ /L	30--90	
未成熟粒细胞数目	0.01	10 ⁹ /L	0--999	
未成熟粒细胞百分比	0.2	%	0--100	
有核红细胞数目	0.000	10 ⁹ /L	0--9999	
有核红细胞百分比	0.00	/100WBC	0--9999	

***小结:**

红细胞压积(HCT)偏高(50.8 %)

操作员：余雅倩 检查日期:2023-11-16 检查医生:陈建国

肾功三项

项目名称	检查结果	单位	参考值	提示
肌酐(CREA)	70.00	umol/L	57--97	
尿酸(UA)	220.00	umol/L	200--420	
尿素测定 (Urea)	6.20	mmol/L	3.1--8.0	

***小结:**

未见异常

操作员：王文静 检查日期:2023-11-16 检查医生:陈建国

空腹血糖

项目名称	检查结果	单位	参考值	提示
葡萄糖(GLU)	11.11	mmol/L	3.89--6.1	↑

***小结:**

葡萄糖(GLU)偏高(11.11 mmol/L)

操作员：王文静 检查日期:2023-11-16 检查医生:陈建国

血脂四项

项目名称	检查结果	单位	参考值	提示
动脉硬化指数	2.47		1.31--3.19	
总胆固醇(CHOL)	5.68	mmol/L	2.59--5.2	↑
甘油三脂(TG)	1.29	mmol/L	0.7--1.7	
低密度脂蛋白(LDL)	3.21	mmol/L	0--4.13	
高密度脂蛋白(HDL)	1.30	mmol/L	0.77--1.55	

***小结:**

总胆固醇(CHOL)偏高(5.68 mmol/L)

操作员：王文静 检查日期:2023-11-16 检查医生:陈建国

肝功能三项

项目名称	检查结果	单位	参考值	提示
γ-谷氨酰转肽酶(GGT)	59.0	U/L	10--60	
丙氨酸氨基转移酶(ALT)	41.00	U/L	9--50	
门冬氨酸氨基转移酶(AST)	23.00	U/L	15--40	
谷草比谷丙	0.56		0.4--2.5	

***小结:**

未见异常

操作员：王文静 检查日期:2023-11-16 检查医生:陈建国

大同瑞慈康复医院 12导联心电图报告

刘珍斌 男 54岁 体检号:402720

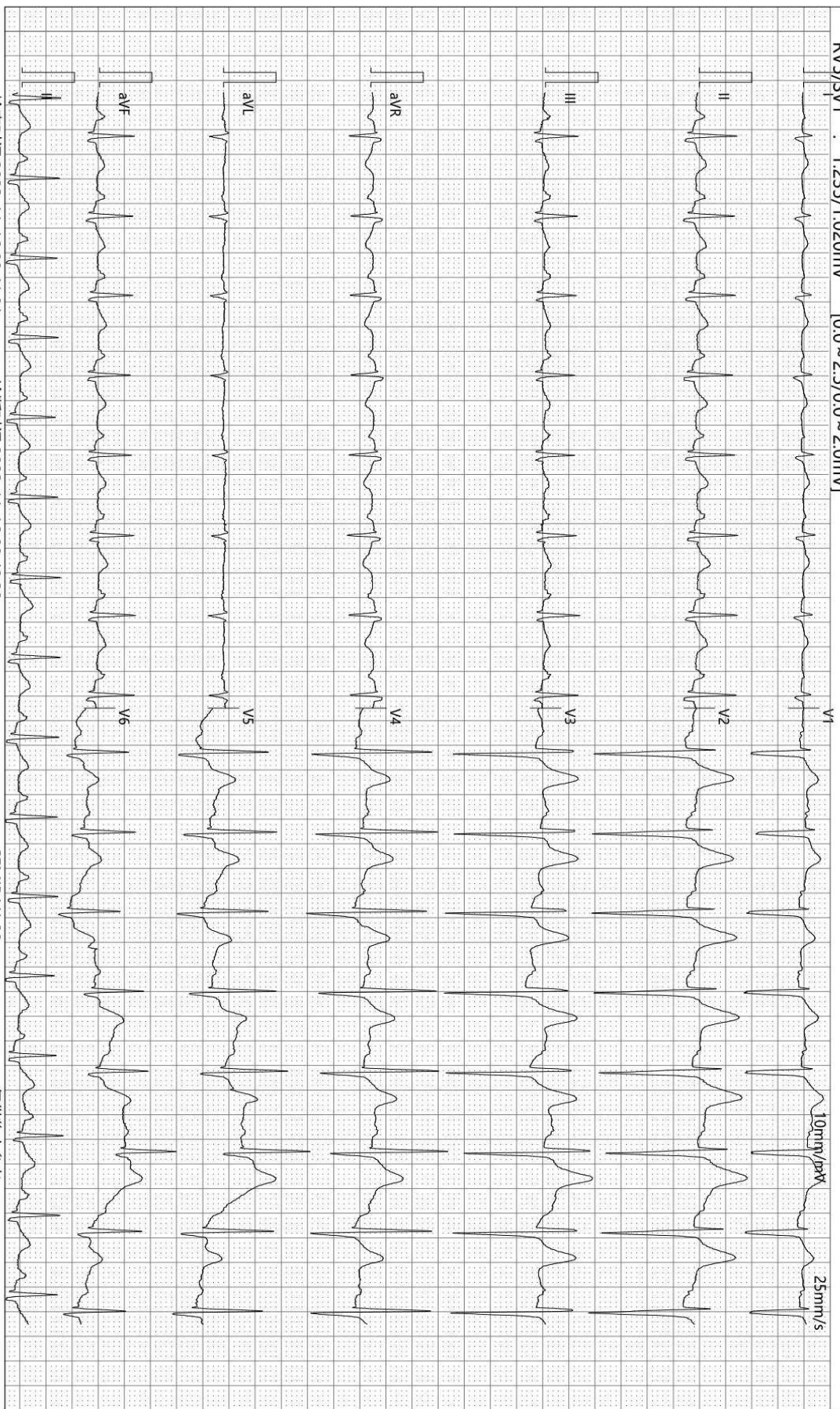
病床号:

诊断结果:

- 1.窦性心律
- 2.正常心电图

诊断医生:

HR	: 92bpm	[60 ~ 100bpm]
P	: 103ms	[0 ~ 110ms]
PR	: 173ms	[120 ~ 200ms]
QRS	: 97ms	[60 ~ 100ms]
QT/QTc	: 351/436ms	[320 ~ 440/0 ~ 450ms]
P/QRS/T	: 77°/83/64deg.	[0 ~ 75°/-30 ~ 90/0 ~ 75deg]
RV5/SV1	: 1.235/1.020mV	[0.0 ~ 2.5/0.0 ~ 2.0mV]



检查时间:2023-11-16 09:41:01

诊断时间:2023-11-16 09:48:20

SEMIP V1.90

仅供临床参考

DR 诊断图文报告

流水号: 2209280615

影像号: DX20231116014

姓名: 刘珍斌

年龄: 54 岁

性别: 男

检查设备: 西门子数字 X 线摄影

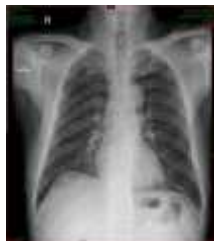体检号: 402720

申请医院: 本院

体检科室: 体检科

检查部位: 胸部正位片

经典图像:



影像所见:

胸廓对称。气管居中，纵隔无移位。双肺野清晰。肺门影未见增大。心脏大小、形态正常。双膈面光滑，肋膈角锐利。

影像诊断:

胸部平片未见异常。

报告医师: 李贵

检查日期: 2023-11-16

审核医师: 李贵

报告日期: 2023-11-16

超声诊断图文报告

流水号: 2209280615

影像号: 1450976

姓名: 刘珍斌

年龄: 54 岁

性别: 男

检查设备: Vivid E95

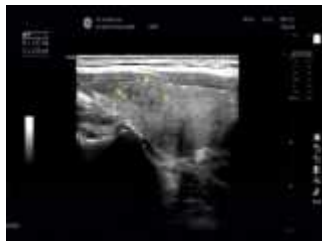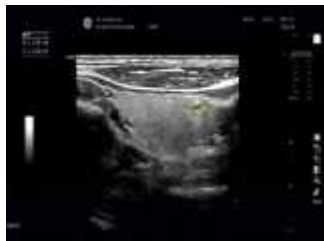体检号: 402720

申请医院: 本院

体检科室: 体检科

检查部位: 甲状腺彩超

经典图像:



影像所见:

甲状腺双侧叶形态正常, 包膜完整, 于左侧叶探及大小约 0.5*0.3cm 低回声结节, 边界清, 形态规则, 于右侧叶探及多个低回声结节, 大者约 1.5*0.8cm, 边界欠清, 形态规则, 余实质回声均匀, CDFI: 未见异常血流信号。

双侧颈部未见明显肿大淋巴结。

影像诊断:

甲状腺双侧叶结节 (右侧叶多发) TI-RADS 3 级

报告医师: 陈玉荣

检查日期: 2023-11-16

审核医师: 陈玉荣

报告日期: 2023-11-16

超声诊断图文报告

流水号: 2209280615

影像号: 1451022

姓名: 刘珍斌

年龄: 54 岁

性别: 男

检查设备: Vivid E95

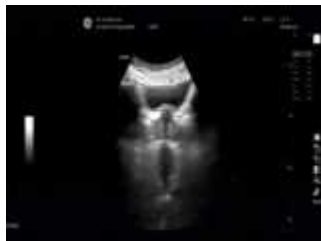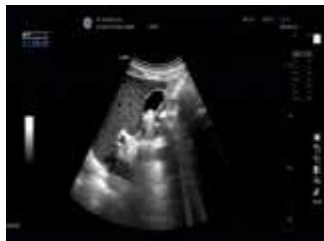体检号: 402720

申请医院: 本院

体检科室: 体检科

检查部位: 全腹彩超

经典图像:



影像所见:

肝脏大小形态正常, 包膜光滑完整, 实质回声均匀, 肝内管道系统走行清晰, 门静脉及肝内胆管不扩张。
胆囊大小形态正常, 壁不厚、欠光滑, 囊内探及直径约 0.8cm 强回声, 随体位改变而移动, 肝外胆管不扩张。
胰腺大小形态正常, 实质回声均匀, 主胰管不扩张。
脾脏大小形态正常, 实质回声均匀, 脾门静脉不宽。
双肾大小形态正常, 皮髓质分界清晰, 集合系统未见分离, 双侧输尿管未见扩张。
膀胱充盈尚可, 壁光滑, 内清晰。
前列腺形态大小正常, 实质回声均匀。

影像诊断:

胆囊结石

报告医师: 陈玉荣

检查日期: 2023-11-16

审核医师: 陈玉荣

报告日期: 2023-11-16