



2209260937

大同瑞慈健康体检

报 告 册

体检编号	397612	工号	2
姓名	田向山		
性别	男	年龄	56岁
单位	广灵县林业局		
部门	广灵县林业局		
联系电话	15735269676		
体检日期	2025-03-14		

尊敬的田向山先生您好！

首先，瑞慈健康体检全体员工欢迎您的光临，并对您的信任表示衷心的感谢！

您于 2025-03-14 （体检编号：397612）完成健康检查，本机构的各科医生已根据您的体检项目及结果，汇总成此份健康体检报告，并经总检医生审核。据此提出对您健康状况的综合分析及建议。

瑞慈健康体检倡导“大健康、大康复”，提出“健康是第一财富（Rich）”的人文理念。希望您仔细阅读并妥善地保管此份健康体检报告，并认真关注报告中的提示与建议，若您对报告内容有任何疑问，可直接与瑞慈健康体检客服部联系，进一步咨询。

健康体检咨询电话：0352-2824444

客户服务咨询电话：0352-2830597

400-6112995

瑞慈健康体检报告由下列内容组成：

第一部分：主检报告

第二部分：分科分项结果

第三部分：检验报告

第四部分：附表

主检报告

检查综述

- 1、【肾功三项】肌酐(CREA)偏低(52.00 umol/L) 尿酸(UA)偏低(160.00 umol/L)
- 2、【血脂四项】动脉硬化指数偏低(1.10) 高密度脂蛋白(HDL)偏高(1.56 mmol/L)
- 3、【肝功能三项】门冬氨酸氨基转移酶(AST)偏低(12.00 U/L)
- 4、【尿液分析+尿沉渣】隐血(ERY)2+ 鳞状上皮细胞偏高(8 /HP) 粘液丝偏高(12 /HP)
- 5、【颅脑MRI】1.右侧颞叶皮髓质交界区缺血灶 2.部分空泡蝶鞍 3.右侧上颌窦炎伴粘膜肥厚、双侧上颌窦粘膜下囊肿
- 6、【CT检查】1.胸部CT平扫未见异常 2.胆囊结石
- 7、【MR检查】1.颈5-6椎间盘轻度突出(中央型) 2.颈4-颈7椎体轻度骨质增生
- 8、【甲状腺彩超】甲状腺左侧叶结节 TI-RADS III级
- 9、【全腹彩超】1.胆囊结石 多发

医生建议

【尿酸(UA)偏低】：

- (1)建议内科结合临床参考。

【肌酐(CREA)偏低】：

- (1)临床上肾功能检查项目很多，常规体检一般只做三项测定，即血肌酐(Cr)、血尿素氮(BUN)、血尿酸(UA)，通过这三项可初筛肾功能的情况。
- (2)血肌酐(Cr)由外源性和内源性两类组成。血肌酐是肌肉中肌酸代谢的最终产物，产生之后会被血液运到肾脏由肾小球滤过排出体外，肾小管基本不吸收且分泌量较少。
- (3)在外源性肌酐摄入量保持稳定的情况下，血中肌酐浓度取决于肾小球滤过能力，当肾实质损害，肾小球滤过率下降至正常人的1/3时肌酐浓度就会明显上升，故测定肌酐浓度可作为肾小球滤过受损的指标，也是判定肾功能是否受损的重要指标。
- (4)血肌酐升高常见于各种原因引起的滤过功能减退，如急慢性肾衰竭；另外如果血肌酐在正常高值附近，就要引起重视了，若同时尿常规也有问题，建议尽快前往肾内科诊治。
- (5)在临床上如果肉食摄入过多、体育活动多导致肌肉分解代谢旺盛、体型强壮的人肌酐水平易偏高；反之，长期素食、卧床、肌肉萎缩、体型瘦小的人肌酐水平易偏低，需要饮食均衡，加强蛋白质的摄入。

【动脉硬化指数偏低】：

- (1)建议内科结合临床参考。

【高密度脂蛋白(HDL)偏高】：

- (1)高密度脂蛋白(HDL)主要在肝脏合成，具有抗动脉粥样硬化的功能，是冠心病的保护因子。高密度脂蛋白(HDL)能将周围组织包括动脉壁内的胆固醇运转到肝脏进行代谢，是一种抗动脉粥样硬化的血浆脂蛋白。
- (2)高密度脂蛋白(HDL)的含量与心血管的发病率和病变程度呈负相关，即高密度脂蛋白(HDL)减低，患冠心病的危险性增加；高密度脂蛋白(HDL)含量增高，患冠心病的危险性降低。
- (3)高密度脂蛋白(HDL)对冠心病的临床诊断是一个重要的参考指标。它的升高是临床冠心病保护因子之一，并能防治和延缓动脉粥样硬化的发展。
- (4)血清中高密度脂蛋白(HDL)的降低，预示着冠心病的出现。临床上常同时测定高密度脂蛋白(HDL)和血清总胆固醇，并根据它们的比值作为冠心病的信息指标。
- (5)高密度脂蛋白(HDL)减少，主要见于冠心病、冠状动脉粥样硬化、高甘油三酯血症、慢性贫血、脑血管病、糖尿病、急慢性肝炎、肝硬化等疾病。

(6)戒烟，增强运动，采用低脂、低糖饮食，少食富含脂肪、胆固醇及饱和脂肪酸的食物，多进食蔬菜、水果、豆制品、粗粮、鱼和高纤维食品。

(7)建议当高密度脂蛋白(HDL)减少时，可参考其他相关指标，积极治疗基础性疾病，往内分泌科复诊。

【门冬氨酸氨基转移酶(AST)偏低】：

(1)建议消化内科诊断治疗。

【隐血(ERY)2+】：

(1)尿隐血可分为肉眼血尿和镜下血尿。肉眼血尿是指肉眼能见到血色的尿，尿液呈洗肉水色或血色，通常在1000ml尿中含有1ml血液即肉眼可见。镜下血尿是指尿的颜色正常，通过显微镜可以观察到尿液中含红细胞，通常离心沉淀后的尿液镜检每高倍视野有红细胞3个以上。

(2)尿隐血是泌尿系疾病常见的症状之一，生理情况下女性生理期、运动后等都可以引起，病理情况下大多是由泌尿系统疾病引起，如泌尿系炎症、尿路结石等，也有一些血尿是由全身性疾病或泌尿系统邻近器官所致。

(3)需要指出的是：尿液呈红色并不都是血尿，有些药物、食物都能使尿液呈红色、橙色或褐色；由于严重创伤、错误输血等大量红细胞或组织破坏，也可导致血红蛋白或肌红蛋白血尿。

(4)建议往泌尿外科进一步复查，以明确诊断。

【鳞状上皮细胞偏高】：

(1)在生理情况下，机体正常的新陈代谢都会引起鳞状上皮细胞的脱离，这是一种正常的机体现象。如果长时间出现鳞状上皮细胞偏高的现象时，则有可能是尿路感染、泌尿系统结石等因素导致，应及时往泌尿外科进一步诊断治疗。

【粘液丝偏高】：

(1)尿常规中粘液丝是由尿路中细胞分泌出来的，在有尿路感染时分泌会明显增多，且伴有炎症细胞的出现。

(2)粘液丝偏高，可分为生理性偏高和病理性偏高两种，生理性偏高一般是由于喝水较少导致的尿液浓缩，一般在喝水后就能达到稀释的效果。

(3)病理性的粘液丝偏高是由于泌尿系炎症或者是前列腺炎导致的，需要注意观察，多喝水，同时有白细胞等炎症细胞增多时，应及时服用抗感染药物治疗。如果仅有粘液丝的增多而没有白细胞等炎症细胞增多时，尿路有炎症的可能性不大。

(4)建议平时饮食注意清淡，多喝水，少吃油腻和辛辣的食物，要注意个人清洁卫生，勤洗阴部，注意休息。

【右侧颞叶皮髓质交界区缺血灶】：

(1)建议神经内科诊断治疗。

【右侧上颌窦炎伴粘膜肥厚】：

(1)建议耳鼻喉科诊断治疗。

【空泡蝶鞍】：

(1)正常的蝶鞍内由脑垂体占满，无蛛网膜和脑脊液，但有的人蝶鞍内垂体组织缩小，大部分被蛛网膜和脑脊液占用形成的“囊泡”，称为空泡蝶鞍。有的因压迫垂体可产生相应的临床内分泌症状，建议神经内科结合临床诊治。但大多数人没有任何表现，无需治疗，定期复查。

【上颌窦粘膜下囊肿】：

(1)建议耳鼻喉科就诊；定期复查。

【胆囊结石】：

(1)胆囊结石主要为胆固醇性结石或以胆固醇为主的混合性结石，胆囊结石主要见于成年人，女性常见，尤以经产妇和服用避孕药者常见。

(2)胆囊结石一般认为与胆汁淤积、胆道细菌和寄生虫感染、胆固醇代谢失调以及胆囊的运动功能失调有关。

(3)临床表现取决于胆石的动态、所在部位和并发症，大多数与慢性胆囊炎同时存在。主要多发于成年女性，由以中年肥胖妇女为多见。平时大多无症状，部分表现为消化不良、中上腹或右上腹饱胀感，有时胃灼热、嗝气，在饱餐或高脂饮食后更为明显。

(4)胆囊结石患者应少吃肥肉和胆固醇含量高的食物，如蛋黄、鱼卵、蟹黄、动物内脏等食品，不吃油炸食品。

(5)如有右上腹隐痛不适，应素食，右侧卧位，服用 654-2、阿托品等解痉药物，消炎利胆片、金胆片、胆通等可任选一种口服。

(6)如发生上腹剧痛，应到医院治疗，不要自己随便应用止痛药。出现黄疸时，应立即就医检查，查明黄疸原因，作相应处理，切勿拖延。

(7)除药物治疗外，有的需震波治疗、有的可作腹腔镜手术、有的则需剖腹手术，应按医生的指导选择合适的治疗方法。定期彩超复查。

【椎体轻度骨质增生】：

(1)椎体骨质增生是老年人常见的骨关节病变，注意病变部位的骨关节适度运动，必要时请到骨科门诊进一步诊治咨询。

【椎间盘轻度突出】：

(1)椎间盘突出症指椎间盘的纤维环破裂，髓核组织从破裂处突出（脱出）于后方或者椎管内，导致相邻脊神经根遭受刺激，从而产生颈部、腰部疼痛或下肢麻木疼痛一系列症状。临床上可分为膨隆型、突出型、脱垂游离型等。建议骨科诊治。

【甲状腺左侧叶结节】：

(1)甲状腺结节是一种常见的甲状腺疾病，很多甲状腺疾病可表现为结节，如可由甲状腺退行性变、炎症、自身免疫性及新生物等多种病变所致。甲状腺结节在各个年龄段的男女人群中均可见到，但中年女性中较多。

(2)甲状腺结节分良性和恶性两大类，良性的占绝大多数，恶性者不足 1%，判断甲状腺结节的良恶主要依靠病史、体格检查、放射性核素扫描、穿刺细胞学检查。

(3)建议往外科就诊，进一步检查，明确诊断，结合临床诊治并定期复查。

【胆囊结石（多发）】：

(1)胆囊结石主要为胆固醇性结石或以胆固醇为主的混合性结石，胆囊结石主要见于成年人，女性常见，尤以经产妇和服用避孕药者常见。

(2)胆囊结石一般认为与胆汁淤积、胆道细菌和寄生虫感染、胆固醇代谢失调以及胆囊的运动功能失调有关。

(3)临床表现取决于胆石的动态、所在部位和并发症，大多数与慢性胆囊炎同时存在。主要多发于成年女性，由以中年肥胖妇女为多见。平时大多无症状，部分表现为消化不良、中上腹或右上腹饱胀感，有时胃灼热、嗝气，在饱餐或高脂饮食后更为明显。

(4)胆囊结石患者应少吃肥肉和胆固醇含量高的食物，如蛋黄、鱼卵、蟹黄、动物内脏等食品，不吃油炸食品。

(5)如有右上腹隐痛不适，应素食，右侧卧位，服用 654-2、阿托品等解痉药物，消炎利胆片、金胆片、胆通等可任选一种口服。

(6)如发生上腹剧痛，应到医院治疗，不要自己随便应用止痛药。出现黄疸时，应立即就医检查，查明黄疸原因，作相应处理，切勿拖延。

(7)除药物治疗外，有的需震波治疗、有的可作腹腔镜手术、有的则需剖腹手术，应按医生的指导选择合适的治疗方法。定期彩超复查。

汇总医生： 樊兴国

主检日期： 2025-03-15

主检医生：

分科结果

身高、体重、血压

项目名称	检查结果	项目名称	检查结果
身高	161cm	体重	56kg
血压	105/69mmHg		

***小结：**
未见异常

操作员：陈红锦 检查日期：2025-03-14 检查医生：名燕凌

检验报告

尿液分析+尿沉渣

项目名称	检查结果	单位	参考值	提示
白细胞尿	0	个/u1	0--13	
上皮细胞(EC)	8	/HP	0--28	
管型(CAST)	0	个/u1	0--1	
霉菌(尿)	0	/HP	0--0	
结晶	0	/HP	0--10	
透明度(CLA)	清亮			
胆红素(BIL)	-		阴性	
隐血(ERY)	2+		阴性	
小圆上皮细胞(SRC)	0	个/u1	0--0	
维生素C	-		阴性	
异常红细胞	0	个/u1	0--3	
红细胞(正常)	3	个/u1	0--6	
鳞状上皮细胞	8	个/u1	0--0	↑
粘液丝	12	个/u1	0--0	↑
颜色(Colour)	淡黄色			
尿葡萄糖(GLU)	-		阴性	
酮体(KET)	-		阴性	
比重(SG)	1.025		1.003--1.030	
酸碱度(PH)	6.0		4.5--8.0	
尿蛋白质(PRO)	-		阴性	
尿胆原(URO)	-		阴性	
亚硝酸盐(NIT)	-		阴性	
红细胞(尿)(RBC)	3	个/u1	0--6	
尿白细胞(LEU)	-		阴性	

***小结:**

隐血(ERY) 2+ 鳞状上皮细胞偏高(8 /HP) 粘液丝偏高(12 /HP)

操作员：刘慧芳 检查日期:2025-03-14

检查医生:康建忠

血常规（五分类）

项目名称	检查结果	单位	参考值	提示
白细胞(WBC)	5.33	10 ⁹ /L	3.5--9.5	
淋巴细胞绝对值(LY#)	1.78	10 ⁹ /L	1.1--3.2	
淋巴细胞百分比(LY%)	33.4	%	20--50	
中性粒细胞绝对值(GR#)	3.15	10 ⁹ /L	1.8--6.3	
中性粒细胞百分比(GR%)	59.1	%	40--75	
嗜碱性粒细胞绝对值(BA#)	0.05	10 ⁹ /L	0--0.06	
嗜碱性粒细胞百分比(BA%)	0.9	%	0--1.0	
嗜酸性粒细胞绝对值(E0#)	0.06	10 ⁹ /L	0.02--0.52	
嗜酸性粒细胞百分比(E0%)	1.2	%	0.4--8.0	
血小板(PLT)	242	10 ⁹ /L	125--350	
血小板分布宽度(PDW)	16.5	%	15--17	
平均血小板体积(MPV)	10.8	f1	6.0--14.0	
血小板压积(PCT)	0.262	%	0.11--0.28	
红细胞(RBC)	4.48	10 ¹² /L	4.3--5.8	
血红蛋白	139	g/L	130--175	
红细胞压积(HCT)	42.8	%	40--50	
红细胞平均体积(MCV)	95.6	f1	82--100	
平均血红蛋白含量(MCH)	31.0	pg	27--34	
平均血红蛋白浓度(MCHC)	324	g/L	316--354	
单核细胞绝对值(MO#)	0.29	10 ⁹ /L	0.1--0.60	
单核细胞百分比(MO%)	5.4	%	3--10	
红细胞分布宽度标准差(RDW-SD)	44.8	f1	35--56	
红细胞分布宽度变异系数(RDW-CV)	12.5	%	10.6--16.6	

大血小板比率	31.7	%	11--45	
大血小板数目	77	$10^9/L$	30--90	
未成熟粒细胞数目	0.01	$10^9/L$	0--999	
未成熟粒细胞百分比	0.3	%	0--100	
有核红细胞数目	0.000	$10^9/L$	0--9999	
有核红细胞百分比	0.00	/100WBC	0--9999	

***小结:**

未见异常

操作员：贺琰 检查日期:2025-03-14 检查医生:康建忠

肾功三项

项目名称	检查结果	单位	参考值	提示
肌酐(CREA)	52.00	umol/L	57--97	↓
尿酸(UA)	160.00	umol/L	200--420	↓
尿素测定(Urea)	7.09	mmol/L	3.1--8.0	

***小结:**

肌酐(CREA)偏低(52.00 umol/L) 尿酸(UA)偏低(160.00 umol/L)

操作员：梁可欣 检查日期:2025-03-14 检查医生:康建忠

空腹血糖

项目名称	检查结果	单位	参考值	提示
葡萄糖(GLU)	5.15	mmol/L	3.89--6.1	

***小结:**

未见异常

操作员：梁可欣 检查日期:2025-03-14 检查医生:康建忠

同型半胱氨酸

项目名称	检查结果	单位	参考值	提示
同型半胱氨酸	5.00	umol/L	0--20	

***小结:**

未见异常

操作员：梁可欣 检查日期：2025-03-14 检查医生：康建忠

血脂四项

项目名称	检查结果	单位	参考值	提示
动脉硬化指数	1.10		1.31--3.19	↓
总胆固醇(CHOL)	4.08	mmol/L	2.59--5.2	
甘油三脂(TG)	0.75	mmol/L	0.7--1.7	
低密度脂蛋白(LDL)	1.72	mmol/L	0--4.13	
高密度脂蛋白(HDL)	1.56	mmol/L	0.77--1.55	↑

*小结:

动脉硬化指数偏低(1.10) 高密度脂蛋白(HDL)偏高(1.56 mmol/L)

操作员：梁可欣 检查日期：2025-03-14 检查医生：康建忠

肝功能三项

项目名称	检查结果	单位	参考值	提示
γ-谷氨酰转肽酶(GGT)	12.0	U/L	10--60	
丙氨酸氨基转移酶(ALT)	17.00	U/L	9--50	
门冬氨酸氨基转移酶(AST)	12.00	U/L	15--40	↓
谷草比谷丙	0.71		0.4--2.5	

*小结:

门冬氨酸氨基转移酶(AST)偏低(12.00 U/L)

操作员：梁可欣 检查日期：2025-03-14 检查医生：康建忠

大同瑞慈康复医院 12导联心电图报告

田向山 男 56岁 体检号:397612

病床号:

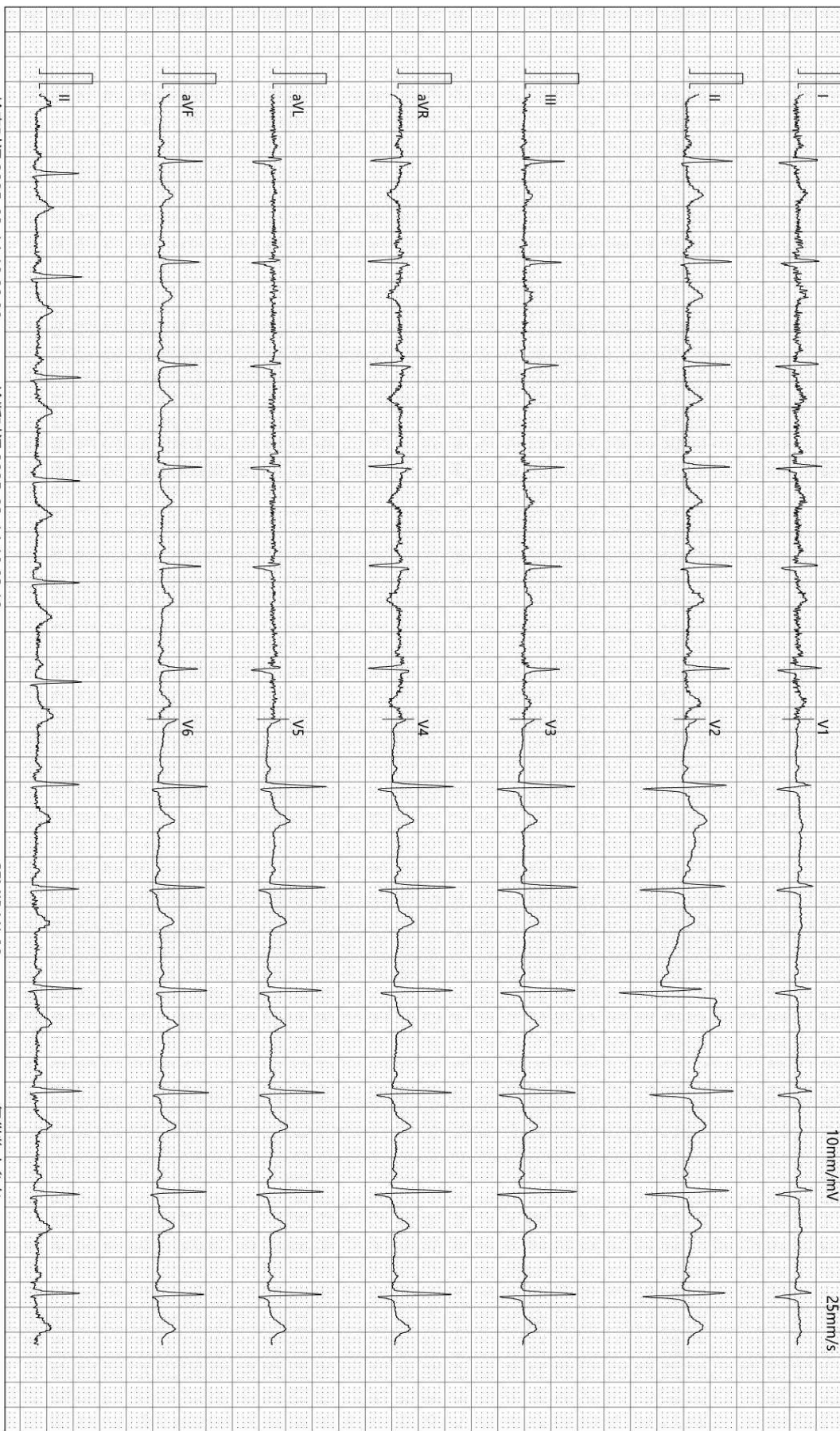
诊断结果:

- 1.窦性心律
- 2.正常心电图

诊断医生:

张之生

HR : 73bpm [60~100bpm]
 P : 108ms [0~110ms]
 PR : 152ms [120~200ms]
 QRS : 86ms [60~100ms]
 QT/QTc : 395/438ms [320~440/0~450ms]
 P/QRS/T : 30/82/58deg. [0~75/-30~90/0~75deg]
 RV5/AV1 : 1.036/0.376mV [0.0~2.5/0.0~2.0mV]



检查时间:2025-03-14 10:00:00

诊断时间:2025-03-14 10:03:19

SEMIP V1 90

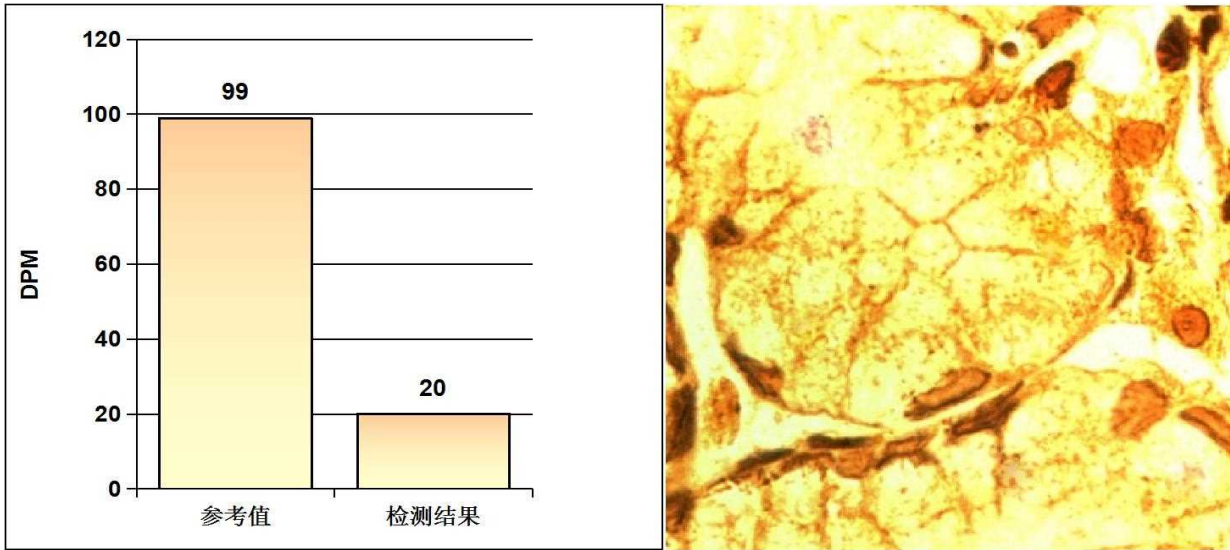
仅供临床参考

大同瑞慈康复医院

¹⁴C呼气试验检验报告

姓名	田向山	年龄	56	性别	男
住院号	0	日期	2025/3/14 9:41:11	电话	15735269676
送检医生	曹居杰	样品编号	3872	编号	2209260937

¹⁴C呼气试验



阳性参考值 (Disintegrations Per Minute(DPM)):

DPM值:	dpm > 2499	阳性++++
	1499 < dpm ≤ 2499	阳性+++
	499 < dpm ≤ 1499	阳性++
	149 < dpm ≤ 499	阳性+
	dpm ≤ 99	阴性
	99 < dpm ≤ 149	不确定

检测结果: **dpm= 20** **阴性**

医生建议: 注意保持健康及规律饮食

温馨提示: 您本次检测的结果为阴性

检测医生: 曹居杰

大同瑞慈健康体检

骨密度检测报告

受检者信息

受检者ID: 2209260937
姓名: 田向山
出生年月日: 1969/1/26

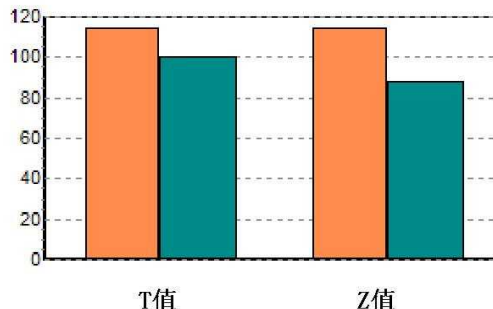
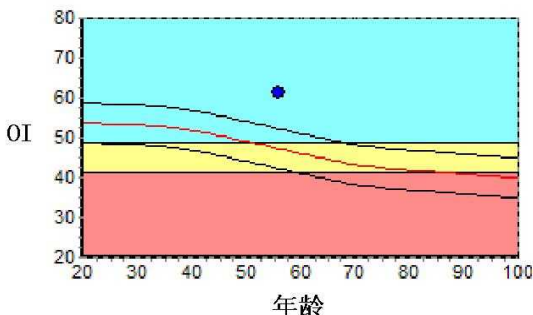
年龄: 56
性别: 男
测定部位(右/左): 右

测定结果

测定日期: 2025/3/14 10:05:58

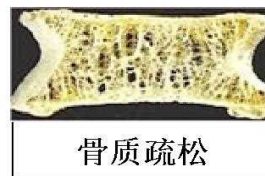
测试编号: 1/1

受测者 平均值



数据库: Asia
OI: 61.4
SOS: 1374.7 m/s, BUA: 51.5
T值: 1.51
Z值: 2.84
成人比: 114.0 %
同龄比: 130.1 %
OPR: N/A %

结果分析



注解

以上结论仅供参考

科室:

医生签名:

医院地址 大同瑞慈健康体检
地址 大同市平城区魏都大道79号

联系电话 0352-2824444
操作者 名燕凌

Rich 大同瑞慈康复医院
超声诊断图文报告

流水号: 2209260937

超声号: 1810750

姓名: 田向山

年龄: 56 岁

性别: 男

检查设备: Vivid E95

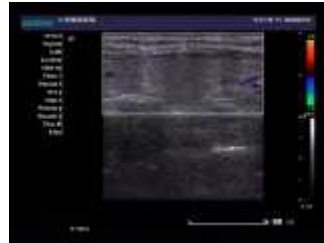
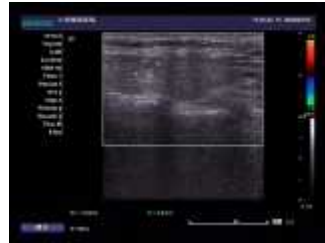体检号: 397612

申请医院: 本院

体检科室: 体检科

检查部位: 甲状腺彩超

经典图像:



影像所见:

甲状腺双侧叶形态正常, 包膜完整, 于左侧叶实质内探及大小约 0.56*0.36cm 低回声结节, 形态规则, 边界清, 余实质回声均匀, CDFI: 未见异常血流信号。

双侧颈部未见明显肿大淋巴结。

影像诊断:

甲状腺左侧叶结节 TI-RADS III 级

报告医师: 李菊蓉

检查日期: 2025-03-14

审核医师: 李菊蓉

报告日期: 2025-03-14



注: 本报告仅供临床医生参考!

地址: 大同市魏都大道 79 号。若有疑问, 请致电: 0352---2830580

Rich 大同瑞慈康复医院
超声诊断图文报告

流水号: 2209260937

超声号: 1810752

姓名: 田向山

年龄: 56岁

性别: 男

检查设备: Vivid E95

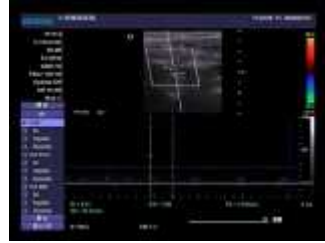
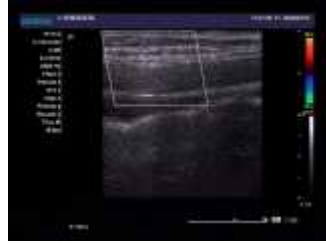体检号: 397612

申请医院: 本院

体检科室: 体检科

检查部位: 颈部血管彩超

经典图像:



影像所见:

右锁骨下动脉起始处、双侧颈总动脉、颈内、颈外动脉起始段内中膜不增厚, 内壁欠光滑, 管壁未见明确强回声斑。CDFI: 血流充盈好。PW: 频谱形态正常。

双侧椎动脉走行正常, 椎动脉内径正常, 管壁不厚, 管腔内为无回声, CDFI: 血流充盈好。PW: 频谱正常。

	内径 mm	流速 cm/s	RI
左侧椎动脉	3.6	45.5	0.52
右侧椎动脉	3.4	41.0	0.41

影像诊断:

双侧颈动脉、椎动脉未见明显异常

报告医师: 李菊蓉

检查日期: 2025-03-14

审核医师: 李菊蓉

报告日期: 2025-03-14



注: 本报告仅供临床医生参考!

地址: 大同市魏都大道 79 号。若有疑问, 请致电: 0352---2830580

Rich 大同瑞慈康复医院
超声诊断图文报告

流水号: 2209260937

超声号: 1810754

姓名: 田向山

年龄: 56 岁

性别: 男

检查设备: Vivid E95

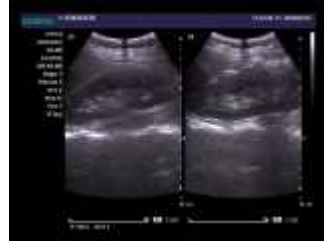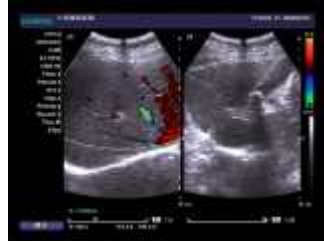体检号: 397612

申请医院: 本院

体检科室: 体检科

检查部位: 全腹彩超

经典图像:



影像所见:

肝脏大小形态正常, 包膜光滑完整, 实质回声均匀, 肝内管道系统走行清晰, 门静脉及肝内胆管不扩张。

胆囊大小形态正常, 壁不厚、光滑, 囊内透声好, 其内探及数个强回声团, 较大直径约 1.7cm, 后伴声影, 肝外胆管不扩张。

胰腺大小形态正常, 实质回声均匀, 主胰管不扩张。

脾脏大小形态正常, 实质回声均匀, 脾门静脉不宽。

双肾大小形态正常, 皮髓质分界清晰, 集合系统未见分离, 双侧输尿管未见扩张。

影像诊断:

1. 胆囊结石 多发

报告医师: 李菊蓉

检查日期: 2025-03-14

审核医师: 李菊蓉

报告日期: 2025-03-14



注: 本报告仅供临床医生参考!

地址: 大同市魏都大道 79 号。若有疑问, 请致电: 0352---2830580

ID 号: 2209260937

影像号: CT20250313118

姓名: 田向山

年龄: 56 岁

性别: 男

检查设备: 西门子量子双源 CT

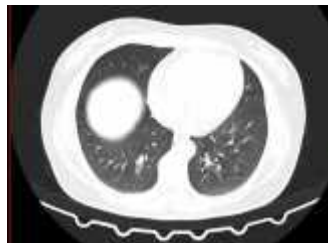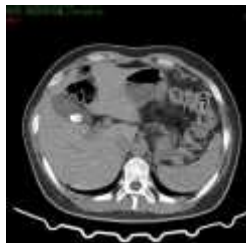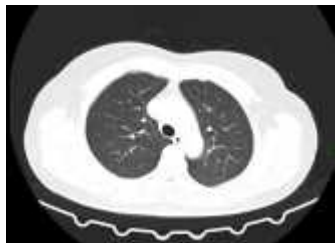体检号: 397612

申请医院: 本院

体检科室: 体检科

检查部位: CT 检查

经典图像:



影像所见:

双侧胸廓对称, 气管居中。气管及支气管未见狭窄及阻塞。双肺支气管血管束形态、结构、走行正常, 肺内未见异常密度。双肺门不大, 形态自然。心脏及大血管大小、形态未见异常。纵隔内未见肿块及肿大淋巴结。胸膜无增厚, 胸膜腔内无积液。胸壁软组织及骨骼未见病变征象。

扫及胆囊层面见一高密度结石影。

影像诊断:

1. 胸部 CT 平扫未见异常
2. 胆囊结石

报告医师: 张剑峰

检查日期: 2025-03-14

审核医师: 苗来生

报告日期: 2025-03-14

ID号: 2209260937

影像号: MR20250314015

姓名: 田向山

年龄: 56岁

性别: 男

检查设备: 西门子 1.5T 磁共振

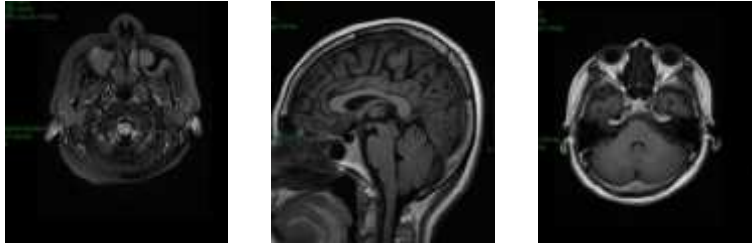
体检号: 397612

申请医院: 本院

体检科室: 体检科

检查部位: 颅脑 MRI

经典图像:



影像所见:

右侧颞叶皮髓质交界区见斑点状长 T1 长 T2 信号, T2FLAIR 呈高信号, DWI 未见高信号。脑干、双侧小脑半球未见异常信号及占位征象, 脑室、脑池无扩大, 脑沟、脑裂无增宽, 中线结构居中。垂体变薄。右侧上颌窦沿窦壁见不规则形等 T1 长 T2 信号, 双侧上颌窦亦见直径约 1.4cm 的类圆形同样信号。

影像诊断:

1. 右侧颞叶皮髓质交界区缺血灶
2. 部分空泡蝶鞍
3. 右侧上颌窦炎伴粘膜肥厚、双侧上颌窦粘膜下囊肿

报告医师: 陈江莲

检查日期: 2025-03-14

审核医师: 陈江莲

报告日期: 2025-03-14

MRI 诊断图文报告

ID号: 2209260937

影像号: MR20250314016

姓名: 田向山

年龄: 56岁

性别: 男

检查设备: 西门子 1.5T 磁共振

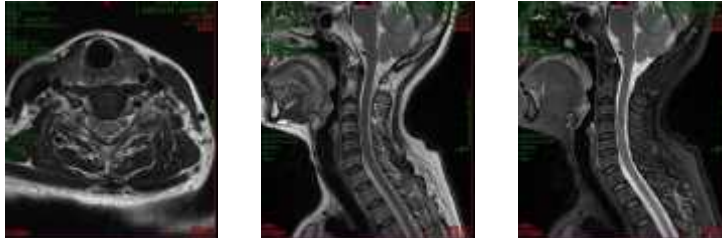体检号: 397612

申请医院: 本院

体检科室: 体检科

检查部位: MR 检查

经典图像:



影像所见:

颈椎椎体序列正常, 生理曲度存在。颈4-颈7椎体边缘变尖。各椎间盘脱水变性, 于T2WI像信号减低, 颈5-6椎间盘稍向后突出, 双侧椎间孔无狭窄, 硬膜囊受压。脊髓内未见异常信号。

影像诊断:

1. 颈5-6椎间盘轻度突出(中央型)
2. 颈4-颈7椎体轻度骨质增生

报告医师: 陈江莲

检查日期: 2025-03-14

审核医师: 陈江莲

报告日期: 2025-03-14



医学影像

注: 本报告仅供临床医生参考!

地址: 大同市魏都大道79号。若有疑问, 请致电: 0352---2830580