



2209150601

大同瑞慈健康体检

报 告 册

体检编号	396662	工号	42
姓名	黄继英		
性别	女	年龄	42岁
单位	大同市水文水资源勘测站		
部门	大同市水文水资源勘测站		
联系电话	15110776188		
体检日期	2024-09-08		

尊敬的黄继英女士您好！

首先,瑞慈健康体检全体员工欢迎您的光临,并对您的信任表示衷心的感谢！

您于 2024-09-08 (体检编号: 396662) 完成健康检查,本机构的各科医生已根据您的体检项目及结果,汇总成此份健康体检报告,并经总检医生审核。据此提出对您健康状况的综合分析及建议。

瑞慈健康体检倡导“大健康、大康复”,提出“健康是第一财富 (Rich)”的人文理念。希望您仔细阅读并妥善地保管此份健康体检报告,并认真关注报告中的提示与建议,若您对报告内容有任何疑问,可直接与瑞慈健康体检客服部联系,进一步咨询。

健康体检咨询电话: **0352-2824444**

客户服务咨询电话: **0352-2830597**

400-6112995

瑞慈健康体检报告由下列内容组成:

第一部分:主检报告

第二部分:分科分项结果

第三部分:检验报告

第四部分:附表

主检报告

检查综述

- 【肾功三项】 尿酸(UA)偏高(342.00 umol/L)
- 【生殖道微生态】 G-杆菌++
- 【肝功能七项】 总胆红素(TBIL)偏高(23.90 umol/L) 间接胆红素(IBIL)偏高(17.70 umol/L)
- 【尿液分析+尿沉渣】 鳞状上皮细胞偏高(1 /HP)
- 【妇科内诊】 (1) 宫颈肥大 宫颈那囊
- 【乳腺彩超】 右侧乳腺结节 BI-RADS 3级
- 【全腹彩超】 1. 子宫肌瘤 多发 2. 盆腔少量积液

医生建议

【尿酸(UA)偏高】：

- 尿酸(UA)是体内嘌呤代谢的最终产物。食物中的核酸分解生成嘌呤，体内组织中的核酸分解成嘌呤核苷，嘌呤和嘌呤核苷经过分解脱氨及氧化作用生成尿酸(UA)。
- 大部分的尿酸由肾脏排出，其余在肝脏分解破坏或随胆汁排泄。肾脏在排泄尿酸过程中，由肾小球滤出尿酸，若肾功能不好的人，排泄功能差，尿中排出的尿酸少了，血尿酸就会增高。
- 常见于肾脏疾病(如急慢性肾炎、肾结核、肾积水晚期等)；还可见于长期吃高嘌呤食物，如动物内脏、海鲜、贝类等，这种情况下，若不控制饮食，导致嘌呤长期偏高，即使肾功能正常，也会受高浓度尿酸的影响。
- 另外，需要警惕的是，若尿酸长期偏高，会由尿酸盐结晶沉积引起痛风性关节炎、慢性间质性肾炎，血尿酸增高是诊断痛风的主要依据。
- 应避免食用含嘌呤高的食物，如各种动物内脏、豆制品、海鲜等，不要喝酒，尤其是啤酒。忌酸性食物，忌醋，多喝水，每日尿量在2公升以上，碱化尿液。
- 必要时在肾内科医生指导下进行降尿酸治疗，定期复查。

【G-杆菌++】：

- 阴道微生物学检查是用于提示除阴道的正常菌群之外，可致病的菌群类别判断，用于临床治疗指导。

【间接胆红素(IBIL)偏高】：

- 间接胆红素(IBIL)是未被肝细胞摄取、未与葡萄糖结合的胆红素为结合胆红素，也就是间接胆红素。
- 间接胆红素升高，是因为血液中的红细胞被大量破坏，大量的间接胆红素被释放入血，同时血液中的间接胆红素含量远远超出了肝细胞对胆红素的摄取、代谢和排泄能力。
- 因此间接胆红素升高，往往提示溶血性黄疸，最有可能就是溶血性贫血，或者是由于输血血型不合及其他恶性疾病导致的溶血。
- 总胆红素、间接胆红素、直接胆红素这三项是反映胆红素代谢的指标，而胆红素长期以来是作为溶血及肝胆疾病的重要异常指标。胆红素检查主要用于黄疸检查，反映肝脏疾病和胆道梗阻，如肝细胞发生炎症坏死等损害时会引起黄疸，胆道疾病及溶血性疾病也可引起黄疸。
- 总胆红素、间接胆红素、直接胆红素均升高：见于肝细胞性黄疸，如急慢性肝炎、肝硬化、肝坏死等。
- 总胆红素及间接胆红素升高：见于溶血性黄疸，如溶血性贫血，溶血性输血反应，新生儿溶血病。
- 总胆红素及直接胆红素升高：见于梗阻性黄疸，如胆石症、胆管炎、肝癌胰头癌等，其升高程度与病情呈正相关，且癌性梗阻高于良性梗阻。

(8)总之，看肝功能化验单，要结合病情、病史、查体和其它相关的化验单、影像检查，排除生理性升高的因素（如有无感冒、酗酒、过于劳累、熬夜等情况），全面综合考虑。

【总胆红素(TBIL)偏高】：

- (1)总胆红素(TBIL)能准确反映黄疸的程度。人体的红细胞有一定的寿命，大约是120天。
- (2)当红细胞被破坏死亡后，其中的血红蛋白会被我们人体的肝、脾、骨髓内单核吞噬细胞吞噬破坏分解，在组织酶的作用下，成为血红素和球蛋白，而血红素再进一步被催化还原成胆红素，80-85%的胆红素来源于此，另外还有20%的胆红素来源于血红蛋白以外的肌红蛋白等在肝脏中产生。
- (3)未被肝细胞摄取且未与葡萄糖结合的胆红素称之为非结合胆红素，即间接胆红素(IBIL)。间接胆红素被运载到肝脏，被肝细胞摄取，与葡萄糖醛酸结合，则形成结合胆红素(DBIL)，即直接胆红素。在这个过程中有一部分会吸收入血，但其水平会维持动态平衡。
- (4)总胆红素、间接胆红素、直接胆红素这三项是反映胆红素代谢的指标，而胆红素长期以来是作为溶血及肝胆疾病的重要异常指标。胆红素检查主要用于黄疸检查，反映肝脏疾病和胆道梗阻，如肝细胞发生炎症坏死等损害时会引起黄疸，胆道疾病及溶血性疾病也可引起黄疸。
- (5)大多健康体检中发现的胆红素轻度升高并不能反映肝脏有损伤，如果直接胆红素升高的程度不高，一般可能是生理性的原因引起的，如感冒、酗酒、过于劳累、熬夜等情况，只要注意休息、戒酒，过段时间复查肝功能，一般会自行恢复。
- (6)生活方面，多吃新鲜果蔬以补充人体所需的维生素，提高人体免疫力，多吃富含蛋白质的食物，如牛肉、鱼、蛋奶，这些都有助于修复受损的肝细胞，促进肝细胞的再生。如果胆红素升高很多，则需要完善相关检查，往消化内科诊断治疗。

【鳞状上皮细胞偏高】：

- (1)在生理情况下，机体正常的新陈代谢都会引起鳞状上皮细胞的脱离，这是一种正常的机体现象。如果长时间出现鳞状上皮细胞偏高的现象时，则有可能是尿路感染、泌尿系统结石等因素导致，应及时往泌尿外科进一步诊断治疗。

【宫颈肥大】：

- (1)宫颈肥大引起的原因一是慢性炎症长期刺激，使宫颈充血、水肿，宫颈腺体和间质发生增生而导致宫颈不同程度的肥大、硬度增加。
- (2)二是在宫颈腺体的深部可能出现粘液潴留，形成大小不等的囊肿，使宫颈变得肥大。
- (3)宫颈肥大有时可比正常宫颈增大2~4倍，宫颈表面可以是光滑的，也可有糜烂。宫颈质地一般较硬，这是纤维结缔组织增生所致的。
- (4)如果是单纯性的宫颈肥大，一般不需特殊处理，妇科定期复查即可。

【宫颈那囊】：

- (1)宫颈腺体囊肿又叫宫颈纳氏囊肿（可称‘纳囊’或‘那囊’），同宫颈糜烂、宫颈息肉一样，是慢性宫颈炎的一种表现。
- (2)临床表现时可以看到宫颈表面突出多个大小不一的青白色囊泡（并非紫色），内含黏液，小的有米粒大，大的有玉米粒大，有的可以长得很大，突出于宫颈表面，甚至到达阴道口，根部与宫颈之间有蒂相连，常合并有宫颈肥大。
- (3)对其形成原因是在宫颈糜烂愈合过程中，新生的鳞状上皮覆盖宫颈腺管口或伸入腺管，将腺管口阻塞；腺管周围的结缔组织增生或瘢痕形成压迫腺管，使腺管变窄甚至阻塞，腺体分泌物引流受阻，滞留形成的囊肿叫宫颈纳氏囊肿。
- (4)对小的纳囊，无任何临床症状可不予处理；对于密集的较小的纳囊或比较大的纳囊，可考虑光疗、激光、微波、自凝刀等物理治疗。
- (5)对于较大的突出于宫颈表面的纳囊，可考虑电刀切除治疗。上述治疗方法均无太大痛苦，也基本不会影响日常的工作和生活。

【右侧乳腺结节】：

(1) 乳腺结节是乳腺组织导管和乳小叶在结构上的退行性变及进行性结缔组织的生长，主要以乳房周围性疼痛为特征，或在情绪变化、劳累、天气变化时加重，每月月经前疼痛加剧，行经后疼痛减退或消失。其主要原因是由于内分泌失调。

(2) 建议少吃刺激性食物或进行药物治疗干预，必要时外科诊治。

【盆腔少量积液】：

(1) 盆腔积液是一种表现，而不是一种疾病，可分为生理性积液和病理性积液两种。生理性积液见于部分正常女性在月经期或排卵期，含有少量的积液。病理性积液可在盆腔炎、附件炎和子宫内膜异位症等疾病下产生的。

(2) 建议月经干净 3、4 天后复查，如复查仍提示积液或有腹部疼痛等不适症状，不排除盆腔炎症，建议妇科诊治。

【子宫肌瘤】：

(1) 子宫肌瘤又称子宫平滑肌瘤，是女性生殖器最常见的一种良性肿瘤，多见于 30—50 岁妇女，以 40—50 岁最为多见。

(2) 子宫肌瘤根据肌瘤与子宫壁的关系分 3 类：肌壁间肌瘤、浆膜下肌瘤和粘膜下肌瘤。

(3) 子宫肌瘤多无症状，少数表现为阴道出血，腹部触及肿物以及压迫症状等。如发生蒂扭转或其他情况时可引起疼痛。以多发性子宫肌瘤为常见。

(4) 治疗必须根据患者年龄、生育要求、症状、肌瘤大小等情况全面考虑，肌瘤小且无症状，尤其近绝经年龄者，雌激素水平低落，肌瘤可自然萎缩或消失，通常不需治疗，每 3—6 个月随访一次；若肌瘤较大或症状明显继发贫血者，常需手术切除。

汇总医生： 丁昊炜

主检日期： 2024-09-10

主检医生：

分科结果

身高、体重、血压

项目名称	检查结果	项目名称	检查结果
身高	171cm	体重	57kg
血压	104/60mmHg		

***小结:**

未见异常

操作员：杨柳庆 检查日期:2024-09-08 检查医生：名燕凌

妇科内诊

项目名称	检查结果	项目名称	检查结果
外阴	正常	尿道口	正常
阴道	通畅	子宫	正常
附件	正常	宫颈	肥大 那囊
后穹窿	正常		

***小结:**

(1) 宫颈肥大 宫颈那囊

操作员：薛荣丽 检查日期:2024-09-08 检查医生：薛荣丽

检验报告

宫颈涂片

项目名称	检查结果	单位	参考值	提示
宫颈涂片	巴氏 I 级			

*小结:

未见异常

操作员：贺琰 检查日期:2024-09-09 检查医生:陈建国

尿液分析+尿沉渣

项目名称	检查结果	单位	参考值	提示
白细胞尿	0	个/ul	0--13	
上皮细胞(EC)	1	/HP	0--28	
管型(CAST)	0	个/ul	0--1	
霉菌(尿)	0	/HP	0--0	
结晶	0	/HP	0--10	
透明度(CLA)	清亮			
胆红素(BIL)	-		阴性	
隐血(ERY)	-		阴性	
小圆上皮细胞(SRC)	0	个/ul	0--0	
维生素 C	-		阴性	
异常红细胞	0	个/ul	0--3	
红细胞(正常)	0	个/ul	0--6	
鳞状上皮细胞	1	个/ul	0--0	↑
粘液丝	0	个/ul	0--0	
颜色(Colour)	淡黄色			
尿葡萄糖(GLU)	-		阴性	
酮体(KET)	-		阴性	

比重(SG)	1.005		1.003--1.030	
酸碱度(PH)	6.5		4.5--8.0	
尿蛋白质(PRO)	-		阴性	
尿胆原(URO)	-		阴性	
亚硝酸盐(NIT)	-		阴性	
红细胞(尿)(RBC)	0	个/ul	0--6	
尿白细胞(LEU)	-		阴性	

***小结:**

鳞状上皮细胞偏高(1 /HP)

操作员：刘慧芳 检查日期:2024-09-08 检查医生:陈建国

血常规（五分类）

项目名称	检查结果	单位	参考值	提示
白细胞(WBC)	7.11	10 ⁹ /L	3.5--9.5	
淋巴细胞绝对值(LY#)	1.66	10 ⁹ /L	1.1--3.2	
淋巴细胞百分比(LY%)	23.3	%	20--50	
中性粒细胞绝对值(GR#)	5.02	10 ⁹ /L	1.8--6.3	
中性粒细胞百分比(GR%)	70.8	%	40--75	
嗜碱性粒细胞绝对值(BA#)	0.02	10 ⁹ /L	0--0.06	
嗜碱性粒细胞百分比(BA%)	0.2	%	0--1.0	
嗜酸性粒细胞绝对值(EO#)	0.08	10 ⁹ /L	0.02--0.52	
嗜酸性粒细胞百分比(EO%)	1.1	%	0.4--8.0	
血小板(PLT)	215	10 ⁹ /L	125--350	
血小板分布宽度(PDW)	15.8	%	15--17	
平均血小板体积(MPV)	9.6	fl	6.0--14.0	
血小板压积(PCT)	0.207	%	0.11--0.28	
红细胞(RBC)	4.17	10 ¹² /L	3.8--5.1	

血红蛋白	132	g/L	115--150	
红细胞压积(HCT)	38.2	%	35--45	
红细胞平均体积(MCV)	91.6	fl	82--100	
平均血红蛋白含量(MCH)	31.7	pg	27--34	
平均血红蛋白浓度(MCHC)	346	g/L	316--354	
单核细胞绝对值(MO#)	0.33	10 ⁹ /L	0.1--0.60	
单核细胞百分比(MO%)	4.6	%	3--10	
红细胞分布宽度标准差(RDW-SD)	42.5	fl	35--56	
红细胞分布宽度变异系数(RDW-CV)	12.4	%	10.6--16.6	
大血小板比率	23.2	%	11--45	
大血小板数目	50	10 ⁹ /L	30--90	
未成熟粒细胞数目	0.02	10 ⁹ /L	0--999	
未成熟粒细胞百分比	0.3	%	0--100	
有核红细胞数目	0.000	10 ⁹ /L	0--9999	
有核红细胞百分比	0.00	/100WBC	0--9999	

***小结:**

未见异常

操作员：黄璐瑶 检查日期：2024-09-08 检查医生：陈建国

肾功三项

项目名称	检查结果	单位	参考值	提示
肌酐(CREA)	62.00	umol/L	41--73	
尿酸(UA)	342.00	umol/L	140--340	↑
尿素测定(Urea)	3.70	mmol/L	2.6--7.5	

***小结:**

尿酸(UA)偏高(342.00 umol/L)

操作员：刘慧芳 检查日期：2024-09-08 检查医生：陈建国

空腹血糖

项目名称	检查结果	单位	参考值	提示
葡萄糖(GLU)	4.41	mmol/L	3.89--6.1	

***小结:**

未见异常

操作员：刘慧芳 检查日期:2024-09-08 检查医生:陈建国

生殖道微生物

项目名称	检查结果	单位	参考值	提示
线索细胞	-			
清洁度	II			
上皮细胞(白带)	++			
滴虫	-			
G-球菌	-			
霉菌	-			
G-杆菌	++			
G+杆菌	-			
G+球菌	-			

***小结:**

G-杆菌 ++

操作员：梁可欣 检查日期:2024-09-09 检查医生:陈建国

血型检测

项目名称	检查结果	单位	参考值	提示
ABO 血型	B 型			
RH 血型	阳性			*

***小结:**

未见异常

操作员：黄璐瑶 检查日期：2024-09-08 检查医生：陈建国

血脂四项

项目名称	检查结果	单位	参考值	提示
动脉硬化指数	2.09		1.31--3.19	
总胆固醇(CHOL)	4.51	mmol/L	2.59--5.2	
甘油三脂(TG)	1.24	mmol/L	0.7--1.7	
低密度脂蛋白(LDL)	2.34	mmol/L	0--4.13	
高密度脂蛋白(HDL)	1.12	mmol/L	0.77--1.55	

*小结：

未见异常

操作员：刘慧芳 检查日期：2024-09-08 检查医生：陈建国

肝功能七项

项目名称	检查结果	单位	参考值	提示
总蛋白(T PROT)	73.5	g/L	65--85	
白蛋白(ALB)	43.20	g/L	40--55	
总胆红素(TBIL)	23.90	umol/L	0--21	↑
直接胆红素(DBIL)	6.2	umol/L	0--8.0	
间接胆红素(IBIL)	17.70	umol/L	0--17.39	↑
丙氨酸氨基转移酶(ALT)	18.00	U/L	7--40	
门冬氨酸氨基转移酶(AST)	19.00	U/L	13--35	

*小结：

总胆红素(TBIL)偏高(23.90 umol/L) 间接胆红素(IBIL)偏高(17.70 umol/L)

操作员：刘慧芳 检查日期：2024-09-08 检查医生：陈建国

大同瑞慈康复医院 12导联心电图报告

黄继英

女

42岁

体检号:396662

病床号:

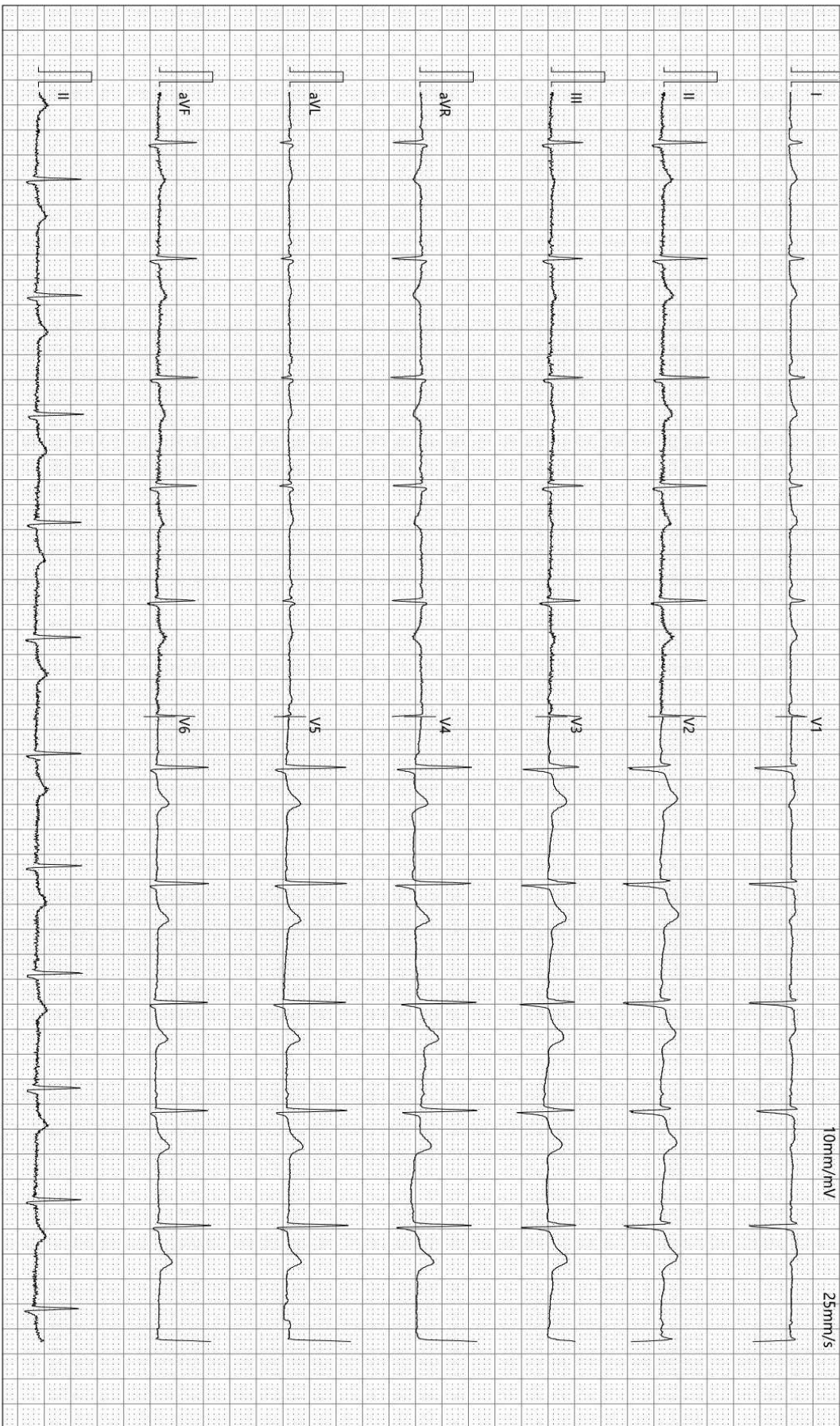
诊断结果:

- 1.窦性心律
- 2.正常心电图

诊断医生:

张之生

HR : 66bpm [60~100bpm]
 P : 90ms [0~110ms]
 PR : 150ms [120~200ms]
 QRS : 89ms [60~100ms]
 QT/QTc : 408/429ms [320~440/0~460ms]
 P/QRS/T : -36°/63°/49deg. [0~75°/-30~90°/0~75deg]
 RV5/SV1 : 1.140/0.746mV [0.0~2.5/0.0~2.0mV]



检查时间:2024-09-08 09:08:46

诊断时间:2024-09-08 09:22:35

SEMIP V1 90

仅供临床参考

双源 CT 诊断图文报告

流水号: 2209150601

影像号: CT20240907211

姓名: 黄继英

年龄: 42 岁

性别: 女

检查设备: 西门子量子双源 CT

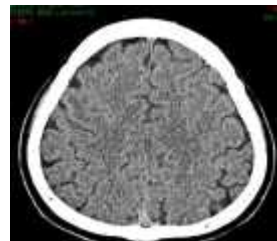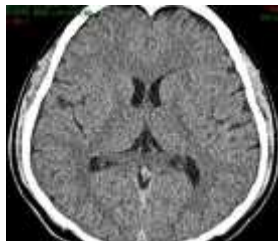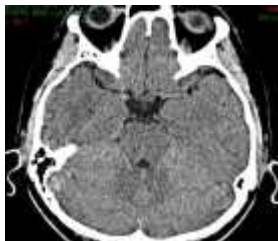体检号: 396662

申请医院: 本院

体检科室: 体检科

检查部位: CT 检查

经典图像:



影像所见:

颅脑结构双侧对称, 脑实质内未见异常密度。中线结构居中。脑沟、裂、池及脑室系统等未见异常。

影像诊断:

颅脑未见明显异常

报告医师: 剧艳军

检查日期: 2024-09-08

审核医师: 剧艳军

报告日期: 2024-09-08

超声诊断图文报告

流水号: 2209150601

影像号: 1668672

姓名: 黄继英

年龄: 42岁

性别: 女

检查设备: Vivid E95

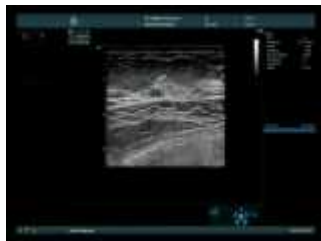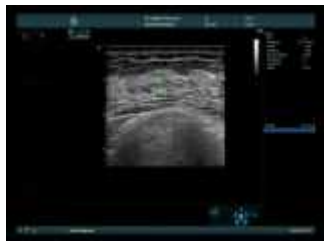体检号: 396662

申请医院: 本院

体检科室: 体检科

检查部位: 乳腺彩超

经典图像:



影像所见:

双侧乳腺腺体层次清晰, 右乳腺体厚 0.6cm, 左乳腺体厚 0.8cm, 于右乳 11-12 点位探及低回声结节, 大小约 0.5*0.3cm, 边界清, 形态规则, 双侧乳导管未见扩张。

双侧腋下未见明显肿大淋巴结。

影像诊断:

右侧乳腺结节 BI-RADS 3 级

报告医师: 李霞

检查日期: 2024-09-08

审核医师: 李霞

报告日期: 2024-09-08

超声诊断图文报告

流水号: 2209150601

影像号: 1668133

姓名: 黄继英

年龄: 42 岁

性别: 女

检查设备: Vivid E95

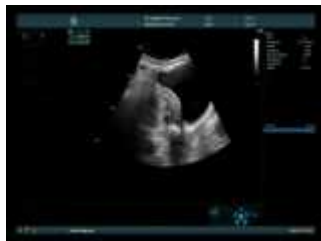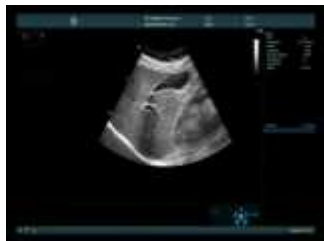体检号: 396662

申请医院: 本院

体检科室: 体检科

检查部位: 全腹彩超

经典图像:



影像所见:

肝脏大小形态正常, 包膜光滑完整, 实质回声均匀, 肝内管道系统走行清晰, 门静脉及肝内胆管不扩张。

胆囊大小形态正常, 壁不厚、光滑, 囊内透声好, 肝外胆管不扩张。

胰腺大小形态正常, 实质回声均匀, 主胰管不扩张。

脾脏大小形态正常, 实质回声均匀, 脾门静脉不宽。

双肾大小形态正常, 皮髓质分界清晰, 集合系统未见分离, 双侧输尿管未见扩张。

膀胱充盈佳, 未见明显异常。

前位子宫, 大小约 6.6*4.7*4.2cm, 肌壁回声欠均匀, 其内探及数个低回声结节, 大者位于后壁, 大小约 1.6*1.4cm, 边界清, 内膜线清晰, 厚 1.1cm, 宫颈厚约 2.6cm, 双侧附件区未见异常。

于子宫后方探及液性暗区, 深约 1.2cm。

影像诊断:

1. 子宫肌瘤 多发

2. 盆腔少量积液

报告医师: 李霞

检查日期: 2024-09-08

审核医师: 李霞

报告日期: 2024-09-08