



2209150543

大同瑞慈健康体检

报 告 册

体检编号	396599	工号	26
姓名	王菲		
性别	女	年龄	30岁
单位	广灵县泰仓粮食贸易有限公司		
部门	广灵县泰仓粮食贸易有限公司		
联系电话	15333621835		
体检日期	2025-02-22		

尊敬的王菲女士您好！

首先，瑞慈健康体检全体员工欢迎您的光临，并对您的信任表示衷心的感谢！

您于 2025-02-22 （体检编号：396599）完成健康检查，本机构的各科医生已根据您的体检项目及结果，汇总成此份健康体检报告，并经总检医生审核。据此提出对您健康状况的综合分析及建议。

瑞慈健康体检倡导“大健康、大康复”，提出“健康是第一财富（Rich）”的人文理念。希望您仔细阅读并妥善地保管此份健康体检报告，并认真关注报告中的提示与建议，若您对报告内容有任何疑问，可直接与瑞慈健康体检客服部联系，进一步咨询。

健康体检咨询电话：0352-2824444

客户服务咨询电话：0352-2830597

400-6112995

瑞慈健康体检报告由下列内容组成：

第一部分：主检报告

第二部分：分科分项结果

第三部分：检验报告

第四部分：附表

主检报告

检查综述

- 1、【血常规（五分类）】嗜碱性粒细胞绝对值(BA#)偏高(0.07 $10^9/L$) 嗜碱性粒细胞百分比(BA%)偏高(1.3%) 平均血红蛋白含量(MCH)偏低(26.6 pg)
- 2、【生化全项1】乳酸脱氢酶(LDH)偏低(110.00 U/L) 动脉硬化指数偏低(0.94) 甘油三酯(TG)偏低(0.61 mmol/L) 高密度脂蛋白(HDL)偏高(2.16 mmol/L)
- 3、【尿液分析+尿沉渣】上皮细胞(EC)偏高(47 /HP) 鳞状上皮细胞偏高(47 /HP)

医生建议

【嗜碱性粒细胞绝对值(BA#)偏高】：

- (1) 供内科结合临床参考。

【平均血红蛋白含量(MCH)偏低】：

- (1) 供内科结合临床参考。

【嗜碱性粒细胞百分比(BA%)偏高】：

- (1) 供内科结合临床参考。

【乳酸脱氢酶(LDH)偏低】：

- (1) 建议内科结合临床参考。

【动脉硬化指数偏低】：

- (1) 建议内科结合临床参考。

【甘油三酯(TG)偏低】：

- (1) 可适当增加脂类食品的摄入。
- (2) 也可见于甲亢、肾上腺皮质功能低下、肝功能障碍者，往内科咨询，进一步诊治。
- (3) 高蛋白，高维生素饮食，适当增加奶、豆类制品、鱼类、新鲜水果和蔬菜。
- (4) 适当增加户外活动和日光照射，避免过度劳累，保持良好睡眠。
- (5) 定期复查，如检验结果异常，应在医师指导下治疗。

【高密度脂蛋白(HDL)偏高】：

- (1) 高密度脂蛋白(HDL)主要在肝脏合成，具有抗动脉粥样硬化的功能，是冠心病的保护因子。高密度脂蛋白(HDL)能将周围组织包括动脉壁内的胆固醇运转到肝脏进行代谢，是一种抗动脉粥样硬化的血浆脂蛋白。
- (2) 高密度脂蛋白(HDL)的含量与心血管的发病率和病变程度呈负相关，即高密度脂蛋白(HDL)减低，患冠心病的危险性增加；高密度脂蛋白(HDL)含量增高，患冠心病的危险性降低。
- (3) 高密度脂蛋白(HDL)对冠心病的临床诊断是一个重要的参考指标。它的升高是临床冠心病保护因子之一，并能防治和延缓动脉粥样硬化的发展。
- (4) 血清中高密度脂蛋白(HDL)的降低，预示着冠心病的出现。临床上常同时测定高密度脂蛋白(HDL)和血清总胆固醇，并根据它们的比值作为冠心病的信息指标。
- (5) 高密度脂蛋白(HDL)减少，主要见于冠心病、冠状动脉粥样硬化、高甘油三酯血症、慢性贫血、脑血管病、糖尿病、急慢性肝炎、肝硬化等疾病。
- (6) 戒烟，增强运动，采用低脂、低糖饮食，少食富含脂肪、胆固醇及饱和脂肪酸的食物，多进食蔬菜、水果、豆制品、粗粮、鱼和高纤维食品。
- (7) 建议当高密度脂蛋白(HDL)减少时，可参考其他相关指标，积极治疗基础性疾病，往内分泌科复诊。

【鳞状上皮细胞偏高】：

(1)在生理情况下，机体正常的新陈代谢都会引起鳞状上皮细胞的脱离，这是一种正常的机体现象。如果长时间出现鳞状上皮细胞偏高的现象时，则有可能是尿路感染、泌尿系统结石等因素导致，应及时往泌尿外科进一步诊断治疗。

【上皮细胞(EC)偏高】：

(1)尿液中的上皮细胞主要包括肾小管上皮细胞、移行上皮细胞、鳞状上皮细胞。尿液中出现肾小管上皮细胞，多见于肾小管病变。移行上皮细胞提示相应部位的病变。

(2)在正常的尿液中可见少量的鳞状上皮细胞，如果鳞状上皮细胞大量增加，并伴有白细胞增多，则提示有炎症，女性患者则因排除阴道分泌物混入的位于阴道表层的扁平上皮细胞。

汇总医生： 樊兴国

主检日期： 2025-02-26

主检医生：

分科结果

身高、体重、血压

项目名称	检查结果	项目名称	检查结果
身高	159cm	体重	52kg
血压	106/62mmHg		

*小结：
未见异常

操作员：陈红锦 检查日期：2025-02-22 检查医生：名燕凌

妇科内诊

项目名称	检查结果	项目名称	检查结果
外阴	正常	尿道口	正常
阴道	通畅	子宫	正常
附件	正常	宫颈	光滑
后穹窿	正常		

*小结：
未见异常

操作员：薛荣丽 检查日期：2025-02-22 检查医生：薛荣丽

检验报告

尿液分析+尿沉渣

项目名称	检查结果	单位	参考值	提示
白细胞尿	1	个/u1	0--13	
上皮细胞(EC)	47	/HP	0--28	↑
管型(CAST)	0	个/u1	0--1	
霉菌(尿)	0	/HP	0--0	
结晶	1	/HP	0--10	
透明度(CLA)	清亮			
胆红素(BIL)	-		阴性	
隐血(ERY)	-		阴性	
小圆上皮细胞(SRC)	0	个/u1	0--0	
维生素C	-		阴性	
异常红细胞	0	个/u1	0--3	
红细胞(正常)	0	个/u1	0--6	
鳞状上皮细胞	47	个/u1	0--0	↑
粘液丝	0	个/u1	0--0	
颜色(Colour)	淡黄色			
尿葡萄糖(GLU)	-		阴性	
酮体(KET)	-		阴性	
比重(SG)	1.015		1.003--1.030	
酸碱度(PH)	6.0		4.5--8.0	
尿蛋白质(PRO)	-		阴性	
尿胆原(URO)	-		阴性	
亚硝酸盐(NIT)	-		阴性	
红细胞(尿)(RBC)	0	个/u1	0--6	
尿白细胞(LEU)	-		阴性	

*小结：

上皮细胞(EC)偏高(47 /HP) 鳞状上皮细胞偏高(47 /HP)

操作员：王小雪 检查日期:2025-02-22

检查医生:康建忠

血常规（五分类）

项目名称	检查结果	单位	参考值	提示
白细胞(WBC)	5.29	10 ⁹ /L	3.5--9.5	
淋巴细胞绝对值(LY#)	1.53	10 ⁹ /L	1.1--3.2	
淋巴细胞百分比(LY%)	28.9	%	20--50	
中性粒细胞绝对值(GR#)	3.40	10 ⁹ /L	1.8--6.3	
中性粒细胞百分比(GR%)	64.2	%	40--75	
嗜碱性粒细胞绝对值(BA#)	0.07	10 ⁹ /L	0--0.06	↑
嗜碱性粒细胞百分比(BA%)	1.3	%	0--1.0	↑
嗜酸性粒细胞绝对值(E0#)	0.10	10 ⁹ /L	0.02--0.52	
嗜酸性粒细胞百分比(E0%)	2.0	%	0.4--8.0	
血小板(PLT)	231	10 ⁹ /L	125--350	
血小板分布宽度(PDW)	16.4	%	15--17	
平均血小板体积(MPV)	11.7	f1	6.0--14.0	
血小板压积(PCT)	0.271	%	0.11--0.28	
红细胞(RBC)	4.70	10 ¹² /L	3.8--5.1	
血红蛋白	125	g/L	115--150	
红细胞压积(HCT)	39.5	%	35--45	
红细胞平均体积(MCV)	84.1	f1	82--100	
平均血红蛋白含量(MCH)	26.6	pg	27--34	↓
平均血红蛋白浓度(MCHC)	316	g/L	316--354	
单核细胞绝对值(MO#)	0.19	10 ⁹ /L	0.1--0.60	
单核细胞百分比(MO%)	3.6	%	3--10	
红细胞分布宽度标准差(RDW-SD)	42.5	f1	35--56	
红细胞分布宽度变异系数(RDW-CV)	13.5	%	10.6--16.6	

大血小板比率	38.8	%	11--45
大血小板数目	90	10 ⁹ /L	30--90
未成熟粒细胞数目	0.01	10 ⁹ /L	0--999
未成熟粒细胞百分比	0.2	%	0--100
有核红细胞数目	0.000	10 ⁹ /L	0--9999
有核红细胞百分比	0.00	/100WBC	0--9999

***小结:**

嗜碱性粒细胞绝对值(BA#) 偏高(0.07 10⁹/L) 嗜碱性粒细胞百分比(BA%) 偏高(1.3 %) 平均血红蛋白含量(MCH) 偏低(26.6 pg)

操作员：贺琰 检查日期:2025-02-22 检查医生:康建忠

生化全项 1

项目名称	检查结果	单位	参考值	提示
碳酸氢根(HCO3)	25.40	mmol/L	22--29	
总蛋白(T PROT)	72.3	g/L	65--85	
白蛋白(ALB)	45.60	g/L	40--55	
球蛋白(GLB)	26.70	g/L	15--35	
白蛋白/球蛋白(ALB/GLB)	1.71		1.0--2.5	
碱性磷酸酶(ALP)	73.0	U/L	35--100	
肌酐(CREA)	53.70	umol/L	41--73	
尿酸(UA)	202.00	umol/L	140--340	
钾(K)	3.89	mmol/L	3.5--5.5	
钠(Na)	139.9	mmol/L	136--145	
氯(Cl)	100.6	mmol/L	96--108	
钙(Ca)	2.34	mmol/L	2.11--2.52	
乳酸脱氢酶(LDH)	110.00	U/L	120--250	↓
淀粉酶(AMY)	54.00	IU/L	35--135	
葡萄糖(GLU)	4.61	mmol/L	3.89--6.1	
总胆红素(TBIL)	9.90	umol/L	0--21	

直接胆红素 (DBIL)	3.3	umol/L	0--8.0	
间接胆红素 (IBIL)	6.60	umol/L	0--17.39	
丙氨酸氨基转移酶 (ALT)	29.00	U/L	7--40	
门冬氨酸氨基转移酶 (AST)	21.00	U/L	13--35	
尿素测定 (Urea)	3.60	mmol/L	2.6--7.5	
肌酸激酶 (CK)	47.00	U/L	40--200	
α-羟丁酸脱氢酶	99.00	U/L	72--182	
C反应蛋白	0.10	mg/dl	0--3	
动脉硬化指数	0.94		1.31--3.19	↓
谷草比谷丙	0.72		0.4--2.5	
总胆固醇 (CHOL)	4.18	mmol/L	2.59--5.2	
甘油三脂 (TG)	0.61	mmol/L	0.7--1.7	↓
低密度脂蛋白 (LDL)	2.02	mmol/L	0--4.13	
高密度脂蛋白 (HDL)	2.16	mmol/L	0.77--1.55	↑

***小结:**

乳酸脱氢酶 (LDH) 偏低 (110.00 U/L) 动脉硬化指数偏低 (0.94) 甘油三脂 (TG) 偏低 (0.61 mmol/L)
高密度脂蛋白 (HDL) 偏高 (2.16 mmol/L)

操作员：梁可欣 检查日期：2025-02-22 检查医生：康建忠

大同现代医学检验实验室

液基薄层细胞学图文报告

ID: 2025113599

病理号: 104230

姓名: 王菲

性别: 女

年龄: 30岁

送检科室:

电话号码: 15333621835

床号:

病历号:

体检号: 2209150543

送检医院: 大同瑞慈康复体检

送检日期: 2025-02-23

末次月经:

送检医生:

采样日期:

报告日期: 2025-02-24

标本满意度: 满意

细胞量: >45%

红细胞:

经期样本:

颈管细胞:

化生细胞:

鳞状细胞:

宫颈柱状细胞:

未见上皮内病变/恶性细胞:

正常范围内:

良性反应性改变:

- 炎症:
 - 轻度:
 - 中度:
 - 重度:
- 放疗:
- 妊娠:
- 萎缩性:
- 宫内避孕器:
- 其他:

病原体: 滴虫感染: 念珠菌感染: 细菌感染:

提示 HPV 感染: 疱疹病毒感染:

鳞状上皮细胞分析:

非典型鳞状细胞:

- 倾向上皮内瘤变:
- 倾向良性反应性改变:
- 不能明确意义(ASC-US):
- 不排除高度病变(ASC-H):

上皮内低度病变: 鳞癌:

上皮内高度病变:

- CIN2:
- CIN3:

腺上皮细胞分析:

非典型腺细胞:

- 宫内膜:
- 来源不明:

非典型腺细胞(宫颈管):

- 倾向原位腺癌:
- 不能明确意义:
- 倾向良性反应性改变:

腺癌:

- 宫颈管:
- 宫内膜:
- 其它:

炎细胞:

- 轻度:
- 中度:
- 重度:

可疑腺癌:

诊断意见: 未见上皮内病变或恶性细胞 (NILM)。

建议:

报告医师: 张荣生

地址: 大同市魏都大道 79 号, 本报告医师签字后有效
咨询: 0352-2830587 4006-122-995

妇科细胞学是筛查项目, 出于技术原因, 可能会有假阴性结果, 本检测仅对来样负责, 如果对结果有疑义, 请在收到报告 7 天内与我们联系。

大同瑞慈康复医院 12导联心电图报告

王菲 女 30岁

体检号:396599

病床号:

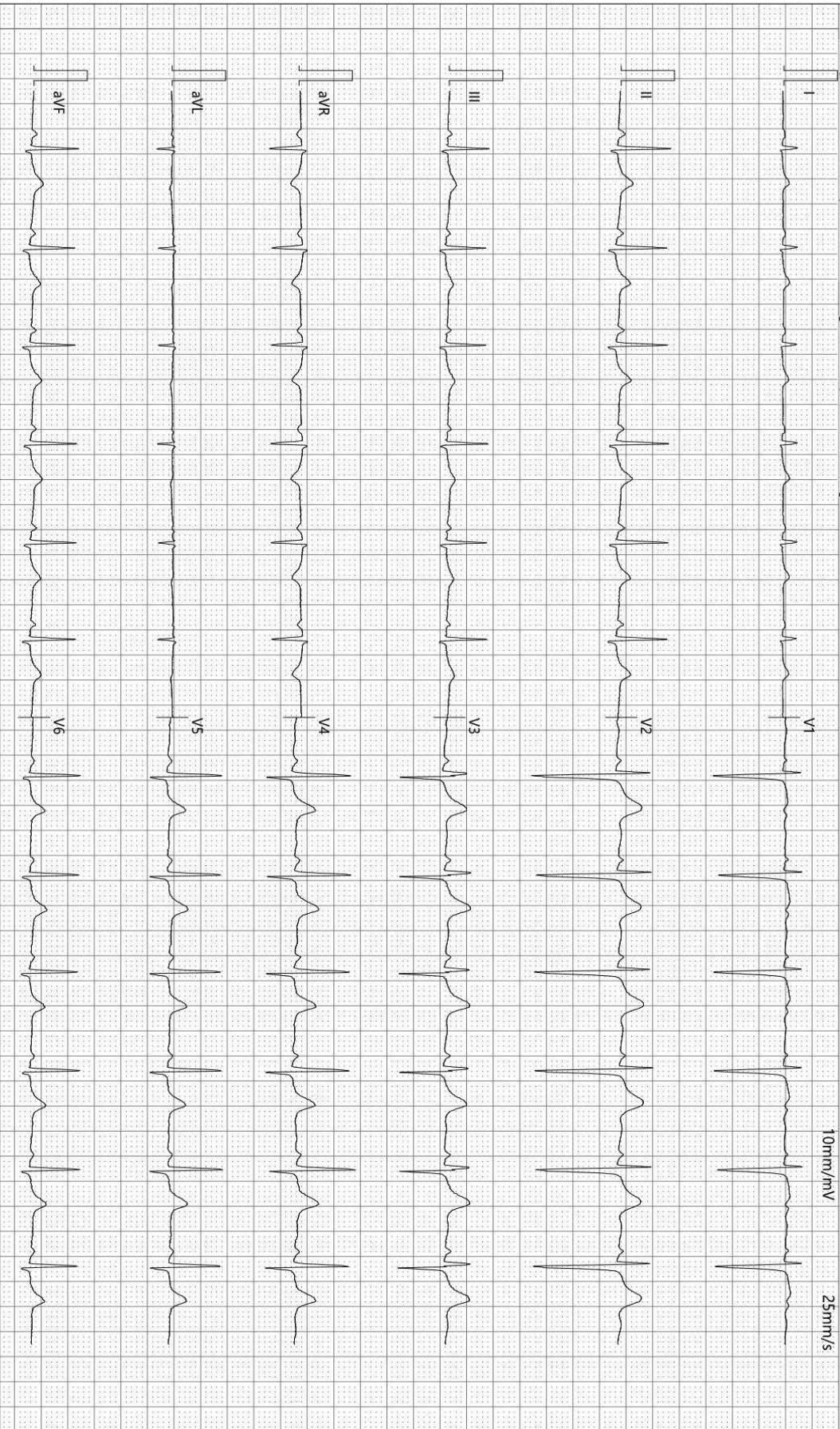
诊断结果:

- 1.窦性心律
- 2.正常心电图

诊断医生:

曹志 陶志峰

HR : 75bpm [60 ~ 100bpm]
P : 80ms [0 ~ 110ms]
PR : 128ms [120 ~ 200ms]
QRS : 78ms [60 ~ 100ms]
QT/QTc : 382/427ms [320 ~ 440/0 ~ 460ms]
P/QRS/T : 68/72/62deg. [0 ~ 75/-30 ~ 90/0 ~ 75deg]
RV5/SV1 : 1.003/1.287mV [0.0 ~ 2.5/0.0 ~ 2.0mV]



检查时间:2025-02-22 09:14:39

诊断时间:2025-02-22 09:17:00

SEMIP V1.90

仅供临床参考

大同瑞慈健康体检

骨密度检测报告

受检者信息

受检者ID: 2209150543

姓名: 王菲

出生年月日: 1994/4/25

年龄: 30

性别: 女

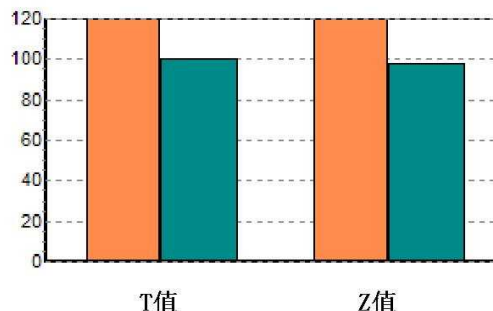
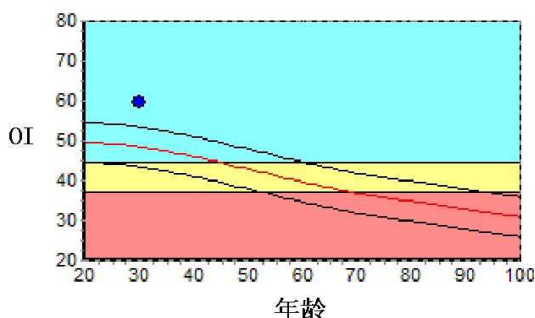
测定部位(右/左): 右

测定结果

测定日期: 2025/2/22 9:17:47

测试编号: 1/1

■ 受测者 ■ 平均值



数据库: Asia

OI: 59.6

SOS: 1381.7 m/s, BUA: 44.4

T值: 1.99

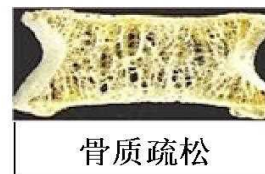
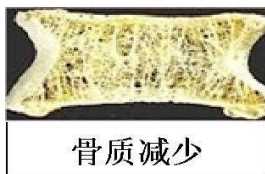Z值: 2.24

成人比: 120.0 %

同龄比: 123.0 %

OPR: N/A %

结果分析



注解

以上结论仅供参考

科室:

医生签名:

医院地址 大同瑞慈健康体检

地址 大同市平城区魏都大道79号

联系电话 0352-2824444

操作者 名燕凌

Rich 大同瑞慈康复医院
超声诊断图文报告

流水号: 2209150543

超声号: 1799102

姓名: 王菲

年龄: 30 岁

性别: 女

检查设备: Vivid E95

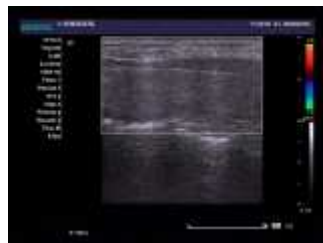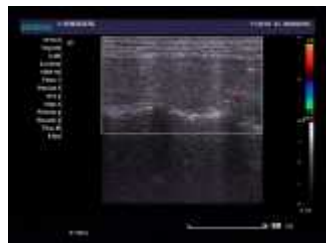体检号: 396599

申请医院: 本院

体检科室: 体检科

检查部位: 甲状腺彩超

经典图像:



影像所见:

甲状腺双侧叶形态正常, 包膜完整, 实质回声均匀, CDFI: 未见异常血流信号。
双侧颈部未见明显肿大淋巴结。

影像诊断:

甲状腺双侧叶未见异常

报告医师: 李菊蓉

检查日期: 2025-02-22

审核医师: 李菊蓉

报告日期: 2025-02-22



注: 本报告仅供临床医生参考!

地址: 大同市魏都大道 79 号。如有疑问, 请致电: 0352---2830580

Rich 大同瑞慈康复医院
超声诊断图文报告

流水号: 2209150543

超声号: 1799105

姓名: 王菲

年龄: 30 岁

性别: 女

检查设备: Vivid E95

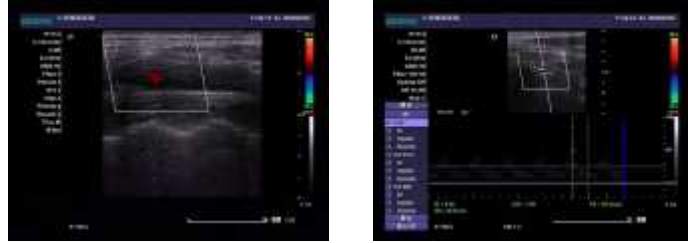体检号: 396599

申请医院: 本院

体检科室: 体检科

检查部位: 颈部血管彩超

经典图像:



影像所见:

右锁骨下动脉起始处、双侧颈总动脉、颈内、颈外动脉起始段内中膜不增厚, 内壁欠光滑, 管壁未见明确强回声斑。CDFI: 血流充盈好。PW: 频谱形态正常。

双侧椎动脉走行正常, 椎动脉内径正常, 管壁不厚, 管腔内为无回声, CDFI: 血流充盈好。PW: 频谱正常。

	内径 mm	流速 cm/s	RI
左侧椎动脉	3.6	35.4	0.52
右侧椎动脉	3.5	49.4	0.48

影像诊断:

双侧颈动脉、椎动脉未见明显异常

报告医师: 李菊蓉

检查日期: 2025-02-22

审核医师: 李菊蓉

报告日期: 2025-02-22



注: 本报告仅供临床医生参考!

地址: 大同市魏都大道 79 号。若有疑问, 请致电: 0352-2830580

Rich 大同瑞慈康复医院
超声诊断图文报告

流水号: 2209150543

超声号: 1799107

姓名: 王菲

年龄: 30 岁

性别: 女

检查设备: Vivid E95

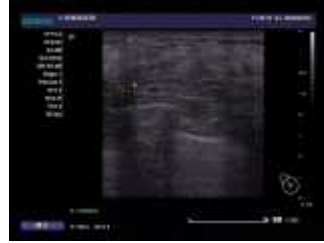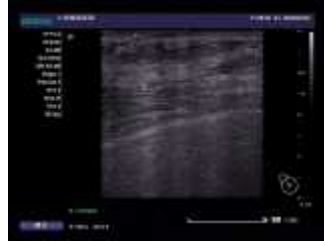体检号: 396599

申请医院: 本院

体检科室: 体检科

检查部位: 乳腺彩超

经典图像:



影像所见:

双侧乳腺腺体层次清晰, 右乳腺体厚 1.2cm, 左乳腺体厚 1.1cm, 乳导管未见扩张, 未见明显占位性病变, CDFI: 未见异常血流信号。

双侧腋下未见明显肿大淋巴结。

影像诊断:

双侧乳腺未见明显异常

报告医师: 李菊蓉

检查日期: 2025-02-22

审核医师: 李菊蓉

报告日期: 2025-02-22



注: 本报告仅供临床医生参考!

地址: 大同市魏都大道 79 号。若有疑问, 请致电: 0352-2830580

 **大同瑞慈康复医院**
超声诊断图文报告

流水号: 2209150543

超声号: 1799109

姓名: 王菲

年龄: 30 岁

性别: 女

检查设备: Vivid E95

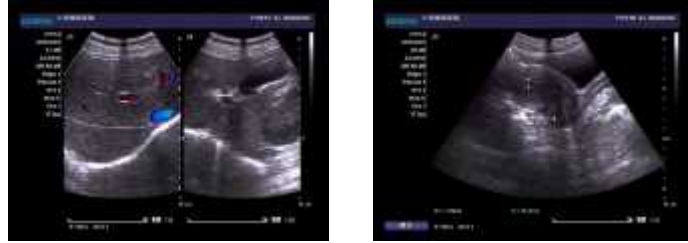体检号: 396599

申请医院: 本院

体检科室: 体检科

检查部位: 全腹彩超

经典图像:



影像所见:

肝脏大小形态正常, 包膜光滑完整, 实质回声均匀, 肝内管道系统走行清晰, 门静脉及肝内胆管不扩张。

胆囊大小形态正常, 壁不厚、光滑, 囊内透声好, 肝外胆管不扩张。

胰腺大小形态正常, 实质回声均匀, 主胰管不扩张。

脾脏大小形态正常, 实质回声均匀, 脾门静脉不宽。

双肾大小形态正常, 皮髓质分界清晰, 集合系统未见分离, 双侧输尿管未见扩张。

膀胱充盈佳, 未见明显异常。

后位子宫, 大小约 4.8*4.3*4.5cm, 肌壁回声均匀, 内膜线清晰, 厚 0.7cm, 宫颈厚约 3.1cm, 双侧附件区未见异常。

影像诊断:

肝、胆、脾、胰、双肾、子宫、双侧附件区未见明显异常

报告医师: 李菊蓉

检查日期: 2025-02-22

审核医师: 李菊蓉

报告日期: 2025-02-22



注: 本报告仅供临床医生参考!

地址: 大同市魏都大道 79 号。若有疑问, 请致电: 0352---2830580

ID 号: 2209150543

影像号: CT20250222093

姓名: 王菲

年龄: 30 岁

性别: 女

检查设备: 西门子量子双源 CT

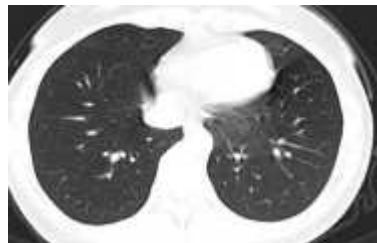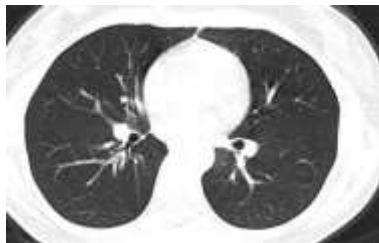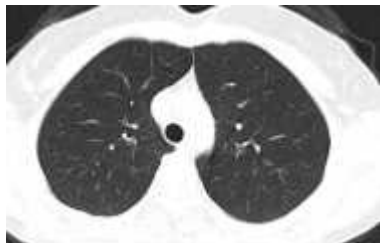体检号: 396599

申请医院: 本院

体检科室: 体检科

检查部位: CT 检查

经典图像:



影像所见:

胸廓对称, 骨性肋骨完整, 胸壁软组织结构良好, 两肺支气管血管纹理走行分布良好, 支气管束结构清晰, 双肺通气良好。肺门结构未见异常。纵隔无偏移, 段以上支气管通畅。心影及大血管形态结构正常, 纵隔内未见肿大淋巴结。胸膜未见异常。

影像诊断:

胸部未见明显异常,

报告医师: 剧艳军

检查日期: 2025-02-25

审核医师: 剧艳军

报告日期: 2025-02-25