



2209150532

# 大同瑞慈健康体检

## 报 告 册

体检编号	396588	工号	15
姓名	刘兴琴		
性别	女	年龄	28岁
单位	广灵县泰仓粮食贸易有限公		
部门	广灵县泰仓粮食贸易有限公司		
联系电话	15735255790		
体检日期	2023-11-06		

尊敬的刘兴琴女士您好！

首先,瑞慈健康体检全体员工欢迎您的光临,并对您的信任表示衷心的感谢！

您于 2023-11-06 (体检编号: 396588) 完成健康检查,本机构的各科医生已根据您的体检项目及结果,汇总成此份健康体检报告,并经总检医生审核。据此提出对您健康状况的综合分析及建议。

瑞慈健康体检倡导“大健康、大康复”,提出“健康是第一财富 (Rich)”的人文理念。希望您仔细阅读并妥善地保管此份健康体检报告,并认真关注报告中的提示与建议,若您对报告内容有任何疑问,可直接与瑞慈健康体检客服部联系,进一步咨询。

健康体检咨询电话: **0352-2824444**

客户服务咨询电话: **0352-2830597**  
**400-6112995**

瑞慈健康体检报告由下列内容组成:

第一部分:主检报告

第二部分:分科分项结果

第三部分:检验报告

第四部分:附表

## 主检报告

### 检查综述

- 1、【血常规（五分类）】 淋巴细胞绝对值(LY#)偏高(3.51  $10^9/L$ )
- 2、【生化全项 1】 C反应蛋白偏高(4.20 mg/L)
- 3、【人乳头瘤病毒检查(HPV)】 HPV 低危型：阳性 HPV 高危型：阴性
- 4、【尿液分析+尿沉渣】 鳞状上皮细胞偏高(5 /HP)
- 5、【妇科内诊】 (1) 宫颈：宫颈糜烂
- 6、【心电图】 1. 窦性心律 2. 心电图右偏 3. 不完全性右束支阻滞 4. ST-T 改变结合临床
- 7、【全腹彩超】 轻度脂肪肝

### 医生建议

#### 【淋巴细胞绝对值(LY#)偏高】：

- (1) 成人全血淋巴细胞占白细胞总数的 20-40%。在中性粒细胞减少的病例中，淋巴细胞可相对增高，多与病毒感染有关（如感冒等）。
- (2) 病理性增高见于传染性淋巴细胞增多症、结核病、百日咳、急慢性淋巴细胞白血病、传染性单核细胞增多症等，建议结合其它血常规指标及临床进行综合评估。

#### 【C反应蛋白偏高】：

- (1) 建议内科结合临床参考。

#### 【鳞状上皮细胞偏高】：

- (1) 在生理情况下，机体正常的新陈代谢都会引起鳞状上皮细胞的脱离，这是一种正常的机体现象。如果长时间出现鳞状上皮细胞偏高的现象时，则有可能是尿路感染、泌尿系统结石等因素导致，应及时往泌尿外科进一步诊断治疗。

#### 【宫颈糜烂】：

- (1) 宫颈糜烂是慢性宫颈炎最常见的一种病理改变。由于宫颈表面的鳞状上皮长期浸于碱性炎症分泌物中而剥脱，被宫颈管内柱状上皮所代替，因柱状上皮薄，可显露皮下血管，宫颈表面呈红色，通称宫颈糜烂。
- (2) 宫颈糜烂根据糜烂面积大小，可将宫颈糜烂分为三度，轻度指糜烂面小于整个宫颈的 1/3；中度指糜烂面占整个宫颈面积的 1/3-2/3；重度指糜烂面超过整个宫颈的 2/3。
- (3) 宫颈糜烂根据类型分为单纯性糜烂，在炎症初期，糜烂面光滑；颗粒状糜烂，因腺体及间质增生，表面凹凸不平，呈颗粒状；乳头状糜烂，增生更显著，呈乳头状。
- (4) 以局部治疗为主，主要有药物局部治疗和物理治疗。
- (5) 请在妇科医生指导下规范治疗，并定期复查。

#### 【不完全性右束支阻滞】：

- (1) 建议心血管内科就诊；定期复查。

#### 【心电图右偏】：

(1)生理情况下可见于瘦长体型者。病理情况下可见于各种原因引起的右室肥厚、右束支、左后分支传导阻滞、肺气肿。

(2)无症状者无需特殊治疗，可定期复查心电图。有症状（心悸、心慌、胸闷）者，请往心内科结合临床治疗。定期复查。

**【ST-T 改变】：**

(1)ST-T 改变主要是反映心肌缺血现象，具有 ST 段抬高和下移两种表现，多见于慢性冠状动脉供血不足、心绞痛、心肌炎、心肌劳损等，但有时也见于神经植物功能紊乱、精神紧张、电解质紊乱、内分泌疾病等。

(2)临床上把心肌缺血疾病的 ST-T 改变称为特异性 ST-T 改变，把超出正常范围而又不具备特异性 ST-T 改变归结为非特异性 ST-T 改变。建议定期复查、动态观察，并心内科结合临床考虑，必要时心脏彩超、冠脉 CTA 检查。

**【轻度脂肪肝】：**

(1)脂肪肝是指肝脏被脂肪浸润，为一种多病因引起的获得性疾病。

(2)脂肪肝是以肝细胞脂肪变性和脂肪蓄积为病理特征，最常见易患因素有超重或肥胖、进食油腻食物、高脂血症（尤其甘油三酯升高）、营养失调（营养过量或不足）、饮酒、高脂血症、少运动、糖耐量异常、减肥造成体重急剧下降、营养不良、中毒和药物等。

(3)当肝内脂类（主要为甘油三酯）含量超过肝重的 5% 时为脂肪肝。脂肪肝是一个常见的临床现象，不是一个独立性的疾病。

(4)值得注意的是，过多的脂肪在肝组织、肝细胞内浸润，引起肝细胞肿大，严重可致肝硬化。脂肪肝是可逆性的，合理饮食、运动及治疗后可恢复。

(5)合理控制饮食，控制总摄入量，低盐、低脂和低糖类饮食，少吃动物内脏，多吃蔬菜水果；

(6)控制危险因素，如控制体重、改善胰岛素抵抗、调整血脂紊乱，戒酒、戒烟，坚持长期有氧运动，加强体育锻炼；

(7)定期复查腹部彩超、血脂、肝功能。

**【HPV 低危型：阳性】：**

(1)动态追踪观察 HPV 变化；定期（三个月）复查 HPV；定期常规妇检（包括子宫、附件 B 超）。

(2)必要时进行免疫治疗、抗病毒治疗及妇科相关疾病治疗（如宫颈炎的治疗等）。

(3)建议妇科进一步检查及诊治

汇总医生： 丁昊炜

主检日期： 2023-11-08

主检医生：

## 分科结果

## 身高、体重、血压

项目名称	检查结果	项目名称	检查结果
身高	163cm	体重	66kg
血压	103/62mmHg		

**\*小结：**

未见异常

操作员：杨彦霞

检查日期：2023-11-06

检查医生：张彬艳

## 妇科内诊

项目名称	检查结果	项目名称	检查结果
外阴	正常	尿道口	正常
阴道	通畅	子宫	正常
附件	正常	宫颈	轻度糜烂
后穹窿	正常		

**\*小结：**

(1) 宫颈：宫颈糜烂

操作员：许艳华

检查日期：2023-11-06

检查医生：许艳华

## 检验报告

## 尿液分析+尿沉渣

项目名称	检查结果	单位	参考值	提示
白细胞尿	3	个/ul	0--13	
上皮细胞(EC)	5	/HP	0--28	
管型(CAST)	0	个/ul	0--1	
霉菌(尿)	0	/HP	0--0	
结晶	0	/HP	0--10	
透明度(CLA)	清亮			
胆红素(BIL)	-		阴性	
隐血(ERY)	-		阴性	
小圆上皮细胞(SRC)	0	个/ul	0--0	
维生素C	-		阴性	
异常红细胞	0	个/ul	0--3	
红细胞(正常)	1	个/ul	0--6	
鳞状上皮细胞	5	个/ul	0--0	↑
粘液丝	0	个/ul	0--0	
颜色(Colour)	淡黄色			
尿葡萄糖(GLU)	-		阴性	
酮体(KET)	-		阴性	
比重(SG)	1.015		1.003--1.030	
酸碱度(PH)	6.5		4.5--8.0	
尿蛋白质(PRO)	-		阴性	
尿胆原(URO)	-		阴性	
亚硝酸盐(NIT)	-		阴性	
红细胞(尿)(RBC)	1	个/ul	0--6	
尿白细胞(LEU)	-		阴性	

\*小结:

鳞状上皮细胞偏高(5 /HP)

操作员：李佳敏 检查日期:2023-11-06 检查医生:陈建国

血常规（五分类）

项目名称	检查结果	单位	参考值	提示
白细胞(WBC)	7.79	10 <sup>9</sup> /L	3.5--9.5	
淋巴细胞绝对值(LY#)	3.51	10 <sup>9</sup> /L	1.1--3.2	↑
淋巴细胞百分比(LY%)	45.1	%	20--50	
中性粒细胞绝对值(GR#)	3.93	10 <sup>9</sup> /L	1.8--6.3	
中性粒细胞百分比(GR%)	50.5	%	40--75	
嗜碱性粒细胞绝对值(BA#)	0.01	10 <sup>9</sup> /L	0--0.06	
嗜碱性粒细胞百分比(BA%)	0.1	%	0--1.0	
嗜酸性粒细胞绝对值(EO#)	0.03	10 <sup>9</sup> /L	0.02--0.52	
嗜酸性粒细胞百分比(EO%)	0.4	%	0.4--8.0	
血小板(PLT)	287	10 <sup>9</sup> /L	125--350	
血小板分布宽度(PDW)	15.7	%	15--17	
平均血小板体积(MPV)	8.6	fl	6.0--14.0	
血小板压积(PCT)	0.248	%	0.11--0.28	
红细胞(RBC)	4.53	10 <sup>12</sup> /L	3.8--5.1	
血红蛋白	135	g/L	115--150	
红细胞压积(HCT)	39.8	%	35--45	
红细胞平均体积(MCV)	87.9	fl	82--100	
平均血红蛋白含量(MCH)	29.8	pg	27--34	
平均血红蛋白浓度(MCHC)	339	g/L	316--354	
单核细胞绝对值(MO#)	0.31	10 <sup>9</sup> /L	0.1--0.60	
单核细胞百分比(MO%)	3.9	%	3--10	
红细胞分布宽度标准差	40.7	fl	35--56	

(RDW-SD)				
红细胞分布宽度变异系数 (RDW-CV)	12.2	%	10.6--16.6	
大血小板比率	16.0	%	11--45	
大血小板数目	46	10 <sup>9</sup> /L	30--90	
未成熟粒细胞数目	0.02	10 <sup>9</sup> /L	0--999	
未成熟粒细胞百分比	0.2	%	0--100	
有核红细胞数目	0.000	10 <sup>9</sup> /L	0--9999	
有核红细胞百分比	0.00	/100WBC	0--9999	

**\*小结:**

淋巴细胞绝对值(LY#)偏高(3.51 10<sup>9</sup>/L)

操作员：祁佳佳 检查日期:2023-11-06 检查医生:陈建国

**生化全项 1**

项目名称	检查结果	单位	参考值	提示
碳酸氢根(HCO3)	23.80	mmol/L	22--29	
总蛋白(T PROT)	72.0	g/L	65--85	
白蛋白(ALB)	47.80	g/L	40--55	
球蛋白(GLB)	24.20	g/L	15--35	
白蛋白/球蛋白(ALB/GLB)	1.98		1.0--2.5	
碱性磷酸酶(ALP)	49.0	U/L	35--100	
肌酐(CREA)	44.00	umol/L	41--73	
尿酸(UA)	340.00	umol/L	140--340	
钾(K)	3.76	mmol/L	3.5--5.5	
钠(Na)	139.1	mmol/L	136--145	
氯(Cl)	100.7	mmol/L	96--108	
钙(Ca)	2.50	mmol/L	2.11--2.52	
乳酸脱氢酶(LDH)	160.00	U/L	120--250	

淀粉酶(AMY)	50.00	IU/L	35--135	
葡萄糖(GLU)	4.94	mmol/L	3.89--6.1	
总胆红素(TBIL)	9.60	umol/L	0--21	
直接胆红素(DBIL)	2.5	umol/L	0--8.0	
间接胆红素(IBIL)	7.10	umol/L	0--17.39	
丙氨酸氨基转移酶(ALT)	24.00	U/L	7--40	
门冬氨酸氨基转移酶(AST)	21.00	U/L	13--35	
尿素测定 (Urea)	3.90	mmol/L	2.6--7.5	
肌酸激酶(CK)	78.00	U/L	40--200	
α-羟丁酸脱氢酶	123.00	U/L	72--182	
C 反应蛋白	4.20	mg/dl	0--3	↑
动脉硬化指数	1.72		1.31--3.19	
谷草比谷丙	0.88		0.4--2.5	
总胆固醇(CHOL)	3.97	mmol/L	2.59--5.2	
甘油三脂(TG)	0.75	mmol/L	0.7--1.7	
低密度脂蛋白(LDL)	2.59	mmol/L	0--4.13	
高密度脂蛋白(HDL)	1.51	mmol/L	0.77--1.55	

**\*小结:**

C 反应蛋白偏高(4.20 mg/L)

操作员：王文静 检查日期:2023-11-06 检查医生:陈建国

**人乳头瘤病毒检查 (HPV)**

项目名称	检查结果	单位	参考值	提示
人乳头瘤病毒 (HPV)	HPV 低危型：阳性 HPV 高危型：阴性			

**\*小结:**

HPV 低危型：阳性

HPV 高危型：阴性

操作员：康建忠 检查日期:2023-11-07 检查医生:



# 大同现代医学检验实验室

## 液基薄层细胞学图文报告

ID: 2023091097

病理号: 087322

姓名: 刘兴琴

性别: 女

年龄: 28岁

送检科室:

电话号码: 15735255790

床号:

病历号:

体检号: 2209150532

送检医院: 大同瑞慈康复体检

送检日期: 2023-11-06

末次月经:

送检医生:

采样日期:

报告日期: 2023-11-06

标本满意度: 满意

细胞量: >45%

红细胞:

经期样本:

颈管细胞:

化生细胞:

鳞状细胞:

宫颈柱状细胞:

未见上皮内病变/恶性细胞:

正常范围内:

良性反应性改变:

- 炎性: 
  - 轻度:
  - 中度:
  - 重度:
- 放疗:
- 妊娠:
- 萎缩性:
- 宫内避孕器:
- 其他:

病原体: 滴虫感染:  念珠菌感染:  细菌感染:

提示 HPV 感染:  疱疹病毒感染:

鳞状上皮细胞分析:

非典型鳞状细胞:

- 倾向上皮内瘤变:
- 倾向良性反应性改变:
- 不能明确意义(ASC-US):
- 不排除高度病变(ASC-H):

上皮内低度病变:  鳞癌:

上皮内高度病变:

- CIN2:
- CIN3:

腺上皮细胞分析:

非典型腺细胞:

- 宫内膜:
- 来源不明:

非典型腺细胞(宫颈管):

- 倾向原位腺癌:
- 不能明确意义:
- 倾向良性反应性改变:

腺癌:

- 宫颈管:
- 宫内膜:
- 其它:

炎细胞:

- 轻度:
- 中度:
- 重度:

可疑腺癌:

诊断意见: 未见上皮内病变或恶性细胞 (NILM)。

建议:

报告医师: 张荣生

地址: 大同市魏都大道 79 号, 本报告医师签字后有效  
咨询: 0352-2830587 4006-122-995

妇科细胞学是筛查项目, 出于技术原因, 可能会有假阴性结果, 本检测仅对来样负责, 如果对结果有疑义, 请在收到报告 7 天内与我们联系。

# 瑞慈健康体检

## 人乳头瘤病毒（HPV）基因分型检测报告

姓名：刘兴琴 科室：妇科 病历号：  
性别：女 房/床号： 标本编号： 133204  
年龄：28 送检医生： 接收日期： 2023年11月06日  
电话： 门诊/住院号 标本条码号： 2311063000644  
临床诊断：

标本类型：宫颈脱落细胞 标本状态：可用  
检测方法：反向点杂交法  
检测内容：低危型：HPV6、11、42、43、81、83  
高危型：HPV16、18、31、33、35、39、45、51、52、53、56、58、59、66、68、73、82

检测结果：低危型：**HPV43, 为阳性**  
高危型：阴性

6	11	16	18	31	33	35	39	编号
42	43 ●	45	51	52	53	56	58	133204
59	66	68	73	81	82	83	IC ●	HPV

### 结果分析及提示：

- HPV感染是宫颈癌的主要病因, 大部分HPV感染会自行消退, 与年龄及个人免疫能力有关。
- HPV基因分型检测是宫颈病变及宫颈癌筛查的重要手段。
- 低危型HPV感染能引起良性病变, 如生殖器湿疣。
- 高危型HPV持续感染导致宫颈高级别病变的风险显著增加。

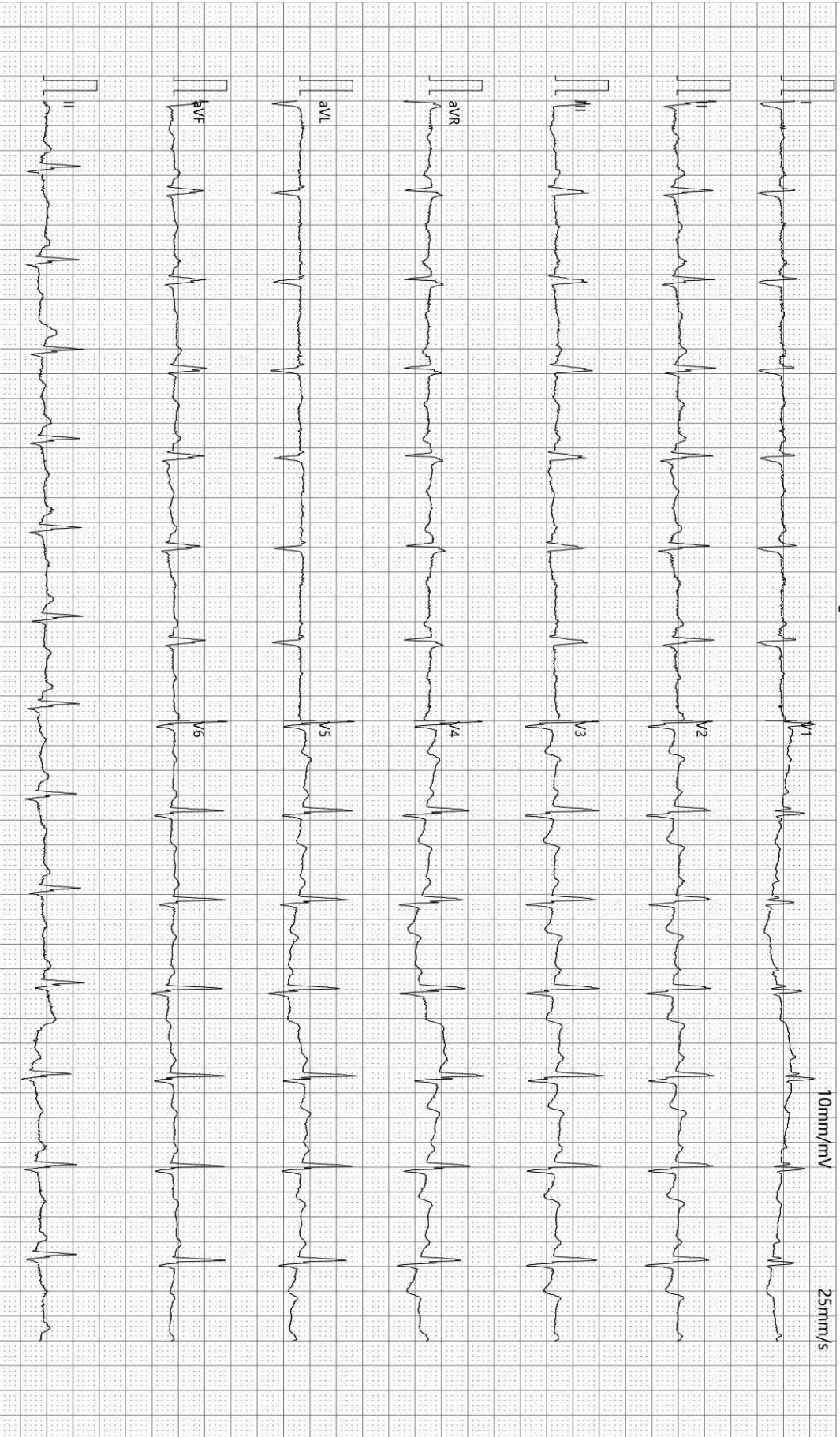
检测日期：2023年11月07日 检测者：李丹 审核者：康建忠

备注：本报告仅对所检测样本负责, 结果分析和提示仅供临床参考。

大同瑞慈康复医院 12导联心电图报告

刘兴琴 女 28岁 ID:2209150532 申请科室:瑞慈体检科 体检号:396588 病床号:

HR: 82bpm QT/QTc:386/451ms P: 111 ↑ms P/QRS/T: .55/103 ↑ /51 deg. PR: 155ms RV5/SV1: 0.946/0.147mV QRS: 113 ↑ms



诊断结果:

- 1. 窦性心律
- 2. 心电图右偏
- 3. 不完全性右束支阻滞
- 4. ST-T改变结合临床

-35Hz AC50 检查:2023-11-06 08:52:05 打印:2023-11-06 09:01:29 报告需医生确认: SEMIP V1.90 仅供临床参考

# 大同瑞慈健康体检

## 骨密度检测报告

### 受检者信息

受检者ID: 2209150532  
姓名: 刘兴琴  
出生年月日: 1995/4/25

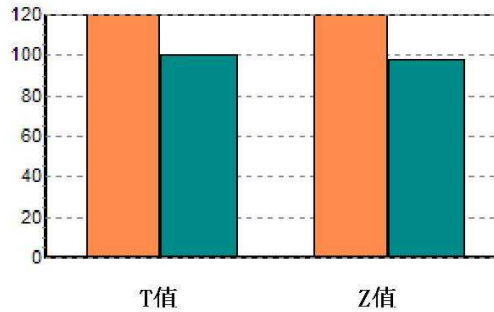
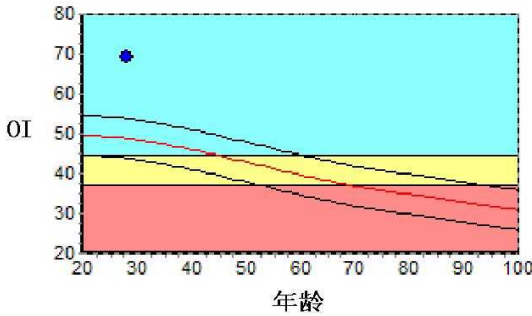
年龄: 28  
性别: 女  
测定部位(右/左): 右

### 测定结果

测定日期: 2023/11/6 8:55:34

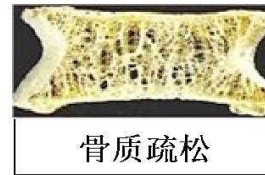
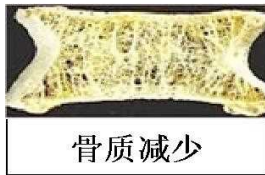测试编号: 1/1

■ 受测者 ■ 平均值



数据库:	Asia	成人比:	139.0	%
OI:	69.0	同龄比:	141.4	%
SOS:	1380.5 m/s	OPR:	N/A	%
T值:	3.87			
Z值:	4.05			

### 结果分析



### 注解

以上结论仅供参考

科室:

医生签名:

医院地址 大同瑞慈健康体检  
地址 大同市平城区魏都大道79号

联系电话 0352-2824444  
操作者 名燕凌

## 双源 CT 诊断图文报告

流水号: 2209150532

影像号: CT20231105058

姓名: 刘兴琴

年龄: 28 岁

性别: 女

检查设备: 西门子量子双源 CT

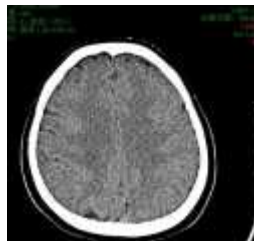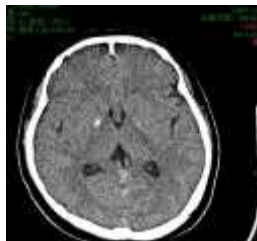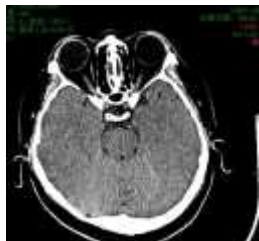体检号: 396588

申请医院: 本院

体检科室: 体检科

检查部位: CT 检查

经典图像:



影像所见:

颅脑结构双侧对称, 脑实质内未见异常密度。中线结构居中。脑沟、裂、池及脑室系统等未见异常。

影像诊断:

颅脑未见明显异常

报告医师: 剧艳军

检查日期: 2023-11-06

审核医师: 剧艳军

报告日期: 2023-11-06

## 超声诊断图文报告

流水号: 2209150532

影像号: 1442392

姓名: 刘兴琴

年龄: 28 岁

性别: 女

检查设备: Vivid E95

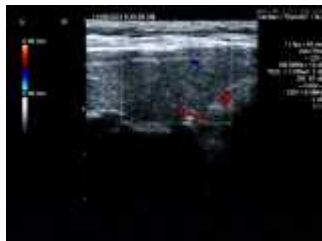
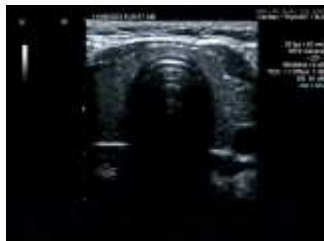体检号: 396588

申请医院: 本院

体检科室: 体检科

检查部位: 甲状腺彩超

经典图像:



影像所见:

甲状腺双侧叶形态正常, 包膜完整, 实质回声均匀, CDFI: 未见异常血流信号。  
双侧颈部未见明显肿大淋巴结。

影像诊断:

甲状腺双侧叶未见异常

报告医师: 李菊蓉

检查日期: 2023-11-06

审核医师: 李菊蓉

报告日期: 2023-11-06

## 超声诊断图文报告

流水号: 2209150532

影像号: 1442394

姓名: 刘兴琴

年龄: 28 岁

性别: 女

检查设备: Vivid E95

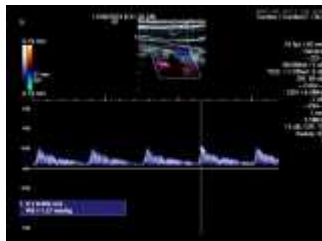
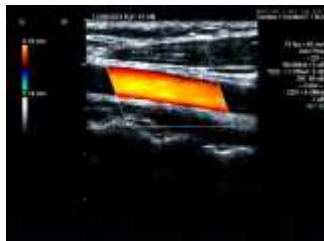
体检号: 396588

申请医院: 本院

体检科室: 体检科

检查部位: 颈部血管彩超

经典图像:



影像所见:

右锁骨下动脉起始处、双侧颈总动脉、颈内、颈外动脉起始段内中膜不增厚, 内壁欠光滑, 管壁未见明确强回声斑。CDFI: 血流充盈好。PW: 频谱形态正常。

双侧椎动脉走行正常, 椎动脉内径正常, 管壁不厚, 管腔内为无回声, CDFI: 血流充盈好。PW: 频谱正常。

影像诊断:

双侧颈动脉、椎动脉未见明显异常

报告医师: 李菊蓉

检查日期: 2023-11-06

审核医师: 李菊蓉

报告日期: 2023-11-06

## 超声诊断图文报告

流水号: 2209150532

影像号: 1442432

姓名: 刘兴琴

年龄: 28 岁

性别: 女

检查设备: Vivid E95

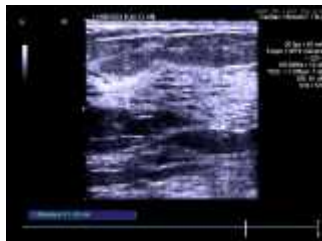
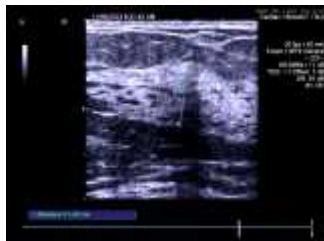
体检号: 396588

申请医院: 本院

体检科室: 体检科

检查部位: 乳腺彩超

经典图像:



影像所见:

双侧乳腺腺体层次清晰, 右乳腺体厚 1.1cm, 左乳腺体厚 1.4cm, 乳导管未见扩张, 未见明显占位性病变, CDFI: 未见异常血流信号。

双侧腋下未见明显肿大淋巴结。

影像诊断:

双侧乳腺未见明显异常

报告医师: 李菊蓉

检查日期: 2023-11-06

审核医师: 李菊蓉

报告日期: 2023-11-06

## 超声诊断图文报告

流水号: 2209150532

影像号: 1442434

姓名: 刘兴琴

年龄: 28 岁

性别: 女

检查设备: Vivid E95

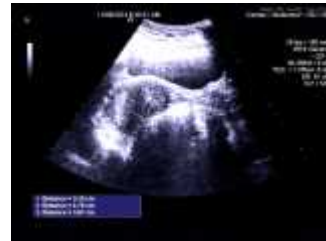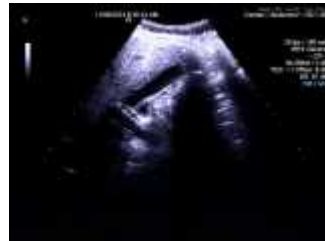体检号: 396588

申请医院: 本院

体检科室: 体检科

检查部位: 全腹彩超

经典图像:



影像所见:

肝脏大小形态正常, 包膜光滑完整, 实质回声细腻、增强, 肝内管道系统走行欠清晰, 门静脉及肝内胆管不扩张。

胆囊大小形态正常, 壁不厚、光滑, 囊内透声好, 肝外胆管不扩张。

胰腺大小形态正常, 实质回声均匀, 主胰管不扩张。

脾脏大小形态正常, 实质回声均匀, 脾门静脉不宽。

双肾大小形态正常, 皮髓质分界清晰, 集合系统未见分离, 双侧输尿管未见扩张。

膀胱充盈佳, 未见明显异常。

后位子宫, 大小约 4.7\*3.9\*4.2cm, 肌壁回声均匀, 内膜线清晰, 厚 1.3cm, 宫颈厚约 3.0cm, 双侧附件区未见异常。

影像诊断:

轻度脂肪肝

报告医师: 李菊蓉

检查日期: 2023-11-06

审核医师: 李菊蓉

报告日期: 2023-11-06



大同市医学影像研究中心

注: 本报告仅供临床医生参考!

地址: 大同市魏都大道 79 号。若有疑问, 请致电: 0352---2830580