



2209090592

# 大同瑞慈健康体检

## 报 告 册

体检编号	395616	工号	395616
姓名	马晓亮		
性别	男	年龄	34岁
单位	健康亲情		
部门	健康亲情		
联系电话	15110785916		
体检日期	2023-11-11		

尊敬的马晓亮先生您好！

首先，瑞慈健康体检全体员工欢迎您的光临，并对您的信任表示衷心的感谢！

您于 2023-11-11 （体检编号：395616）完成健康检查，本机构的各科医生已根据您的体检项目及结果，汇总成此份健康体检报告，并经总检医生审核。据此提出对您健康状况的综合分析及建议。

瑞慈健康体检倡导“大健康、大康复”，提出“健康是第一财富（Rich）”的人文理念。希望您仔细阅读并妥善地保管此份健康体检报告，并认真关注报告中的提示与建议，若您对报告内容有任何疑问，可直接与瑞慈健康体检客服部联系，进一步咨询。

健康体检咨询电话：**0352-2824444**

客户服务咨询电话：**0352-2830597**

**400-6112995**

瑞慈健康体检报告由下列内容组成：

第一部分：主检报告

第二部分：分科分项结果

第三部分：检验报告

第四部分：附表

## 主检报告

### 检查综述

- 【身高、体重、血压】 (1) 体重指数 26.29：超重
- 【血脂四项】 动脉硬化指数偏高(3.58) 总胆固醇(CHOL)偏高(5.65 mmol/L) 甘油三酯(TG)偏高(3.55 mmol/L)
- 【肝功能七项】 丙氨酸氨基转移酶(ALT)偏高(55.00 U/L)
- 【MR检查】 1、双侧额叶皮髓质交界处多发缺血灶 2、双侧筛窦炎伴粘膜肥厚，右侧筛窦粘膜下囊肿
- 【心电图】 1. 窦性心律不齐 2. 心电图右偏
- 【甲状腺彩超】 1. 甲状腺右侧叶多发结节 TI-RADS 3级 2. 甲状腺左侧叶结节 TI-RADS 4a 建议进一步检查 3. 左侧颈部淋巴结肿大
- 【全腹彩超】 轻度脂肪肝

### 医生建议

#### 【超重】：

- (1) 体重指数是判断体重超标或偏低的主要指标。体重是反映和衡量一个人健康状况的重要标志之一，过胖和过瘦都不利于健康，身高体重不协调也不会给人以美感。体重的变化，还会直接反映身体长期的热量平衡状态。
- (2) 当需要比较及分析一个人的体重对于不同身高的人所带来的健康影响时，体重指数是一个中立而可靠的指标。其主要适用于需要体重测试、体型肥胖和全身检查的人群。
- (3) 体重指数(BMI)是世界卫生组织推荐的国际统一使用的肥胖分型标准，也是目前国际上常用的衡量人体胖瘦程度以及是否健康的一个标准，其计算方式为： $BMI = \text{体重(千克)} / \text{身高(米} \times \text{米)}$ 。成人的标准值是BMI 18.5-23.9之间。低于18.5为体重指数偏低；高于23.9则为体重指数偏高。
- (4) 一般表现为体重超重或肥胖，超重及肥胖会出现一系列代谢性疾病，如高血压、高血糖、高血脂、高尿酸血症等，所以体重指数偏高者一定要注意控制体重。
- (5) 合理控制饮食，食品多样化，食物纤维可适量增加，饮食规律，避免暴饮暴食，低盐、低脂饮食为主，减少高热量食物的摄入。
- (6) 加强体育锻炼，每天最少保持30分钟的中等强度运动。鼓励每天至少快步走6000步比较健康。肥胖患者不适合较剧烈的运动，会加重膝关节的负担，可以选择游泳、划船等对膝关节负荷较小的运动。
- (7) 定期检查血糖、血脂、肝功、肝脏B超等，积极治疗基础性疾病。
- (8) 减少热量摄取及增加热量消耗。强调以健康行为、饮食、运动为主的综合治疗。

#### 【总胆固醇(CHOL)偏高】：

- (1) 总胆固醇是脂质的主要成分之一，其数量受年龄、家族、性别、饮食、遗传等多种因素影响。总胆固醇对人体生长发育以及新陈代谢有重要的作用，正常值是2.59-5.20mmol/L。
- (2) 总胆固醇升高后，会增加类脂物质的堆积，会产生更多的血管斑块，进而增加心脑血管疾病的风险。大于5.21-5.69mmol/L是胆固醇的临界偏高，即使是一个完全健康的人，只要总胆固醇 $>7.2\text{mmol/L}$ 或低密度脂蛋白 $>4.9\text{mmol/L}$ ，未来发生心脑血管的风险就明显增高，应该马上治疗。
- (3) 总胆固醇升高根据病因可分为两大类：一是原发性，是由于遗传因素缺陷所致，另一种是继发性，可引起其升高的疾病主要有糖尿病、高血压、甲减、肝肾疾病等。
- (4) 降低总胆固醇的治疗中，原发性偏高应积极应用降脂药，曾经选择他汀类药物，胆固醇任不能达标的，可联合用药(如依折麦布等)。

(5)如果总胆固醇偏高，且患者有糖尿病、高血压、甲减、肝肾疾病或者已经发生心脑血管疾病的人更应积极用药，控制降低疾病风险。

(6)戒烟，增强运动，采用低脂、低糖饮食，少食富含脂肪、胆固醇及饱和脂肪酸的食物，多进食蔬菜、水果、豆制品、粗粮、鱼和高纤维食品。

(7)必要时在医师指导下使用降脂药物治疗，并前往内分泌科复诊。

**【动脉硬化指数偏高】：**

(1)动脉硬化指数偏高，提示动脉硬化的风险性会更高，也就是心脑血管疾病的发病率会相对较高。建议控制血脂、血糖，少吃油腻食物，多吃蔬菜水果，加强锻炼，减轻体重。

**【甘油三酯(TG)偏高】：**

(1)甘油三酯是甘油和脂肪酸所构成的有机化合物，甘油三酯测定是脂类代谢的重要指标之一。

(2)甘油三酯增高与冠心病的发生有着重要的相关性，随年龄增大而有上升的趋势，其增高最常见于高脂和过量糖类饮食、肥胖等。

(3)甘油三酯主要功能是为机体提供能量，其正常值在 0.7-1.7mmol/L 之间，1.7-2.29mmol/L 为边缘增高，提示应该注意饮食和运动了。

(4)甘油三酯大于 2.3mmol/L，就称为高甘油三酯血症。甘油三酯增高虽然不会直接导致血管斑块的形成，但也会间接引起心脑血管疾病风险增加，同时，当甘油三酯大于 5.6mmol/L 时，还会增加急性胰腺炎的风险，所以降低甘油三酯的基础主要是控制饮食，饮食控制不佳可以选择药物治疗。

(5)生活方式的干预是控制甘油三酯水平升高的基础，包括减重，增加运动量，限制酒精摄入以及避免食用果糖和高碳水化合物食物。多食蔬菜水果，定期复查。

(6)明显增高者在医师的指导下使用降脂药物治疗，首选他汀和贝特类药物。

**【丙氨酸氨基转移酶(ALT)偏高】：**

(1)丙氨酸氨基转移酶主要存在于肝细胞内，还分布在心肌、骨骼肌、肾脏等部位。肝脏轻度损伤就可能引起肝细胞膜破坏，导致丙氨酸转氨酶释放入血，是肝细胞损害的敏感指标，其增高的程度与肝细胞被破坏的程度成正比。

(2)丙氨酸氨基转移酶具有临床意义的升高一般要大于正常值的 2-3 倍。如果是生理性的升高多是由于剧烈运动、熬夜、饮酒、感冒、过量食用油腻食物后，致使丙氨酸氨基转移酶轻度升高。

(3)丙氨酸氨基转移酶病理性升高多由于病毒性肝炎、肝硬化、酒精肝、药物性肝病、脂肪肝、胆囊炎等疾病造成，除了肝胆疾病外，心脏疾病、骨骼疾病等，也可使丙氨酸氨基转移酶升高。

(4)发现了丙氨酸氨基转移酶升高，排除生理性的原因外，如果超过正常值的两倍，则需要明确升高的原因。首先完善彩超、各型肝炎病毒等检查，如果经复查仍偏高者，应前往消化内科咨询，结合临床治疗。

(5)平时生活中应清淡饮食、戒烟限酒、避免劳累，多食新鲜果蔬，尤其是富含 V-C 的水果蔬菜。

**【右侧筛窦粘膜下囊肿】：**

(1)建议耳鼻喉科诊断治疗。

**【双侧额叶皮髓质交界处多发缺血灶】：**

(1)脑缺血灶就是脑部毛细血管发生堵塞后形成血管中空，血液不再流过，局部脑细胞缺氧坏死后形成的病灶。

(2)脑缺血灶是一种比较常见的脑内出血疾病，引起的原因比较多，常见于老年人，尤其是合并有高血压、糖尿病等危险因素的老人更加常见。

(3)如果患有高血压这种慢性疾病，有可能会出现这种疾病的表现，尤其是一些中老年朋友，长期的慢性疾病高血压，容易诱发脑缺血灶的发病，所以说患者要及时发现，及时治疗。

(4)脑缺血灶的一般症状是出现头晕头痛等现象，如果是病情发展后就有可能导致偏瘫、语言不清、大小便失禁、失去记忆力，甚至是意识糊涂、失明等情况。部分患者在临床上可以没有任何的临床表现，只是在无意中检查头颅 CT 或者磁共振才发现。

(5)脑内多发缺血灶在发病初期症状不是很明显，而且没什么危害。但是这种疾病却极其容易复发，让神经受损。而严重后果是会导致整个中枢神经功能损害，会发生瘫痪甚至危及生命。

(6)如果这种缺血灶是孤立的、个别的或者是很小的，一般不是什么大病。但是如果是弥漫性的病变，病灶比较大，往往提示患者动脉硬化的程度很重。

(7) 饮食中需避免辛辣油炸、脂肪和胆固醇含量高的食物，多补充富含纤维素、维生素、蛋白质和钙质的食物，有助于脑部症状恢复。

(8) 多吃纤维素含量比较高的食物，可以起到降低血脂的作用，如番薯、香蕉、大豆类等。多吃大蒜，因为大蒜能稀释血液，能起到缓解供血不足的症状还能降血压。

(9) 多吃鱼和鸡蛋，因为鱼和鸡蛋富含蛋白质和钙质，能对大脑的细胞起到刺激作用，从而提高大脑记忆力。菠萝、土豆泥、葡萄糖等都能对记忆力起到改善的作用，起到提高记忆力的效果。

(10) 避免不合理饮食。提倡采用低盐、低脂、低热量及富含维生素饮食，每日食盐量不超过 6g。多食蔬菜、水果和纤维素丰富食物，既含丰富的维生素、纤维素，又含钾、钙丰富而含钠低的食品。

(11) 保持健康的生活方式，戒烟、禁止酗酒。吸烟和酗酒可使血管痉挛，心跳加快，血压升高，血浆纤维蛋白含量增加，血液粘度增加，减少脑血流量及加速动脉硬化等。因此，向患者讲明吸烟的危害性，采用心理咨询、口服戒烟药等综合性干预措施，避免大量饮酒，控制体重。

(12) 对原发病及早治疗，严格按照医嘱服药，进行正规治疗，控制血压、血脂、血糖。避免长期服药导致血液高凝，不得滥用药物，需在医生指导下服药。保持健康的体重，保持心情愉悦。

(13) 对于心血管患者等高危人群需每年进行影像学 and 实验室检查，有一定的早期筛查作用。

**【双侧筛窦炎伴粘膜肥厚】：**

(1) 建议耳鼻喉科就诊；定期复查。

**【心电轴右偏】：**

(1) 生理情况下可见于瘦长体型者。病理情况下可见于各种原因引起的右室肥厚、右束支、左后分支传导阻滞、肺气肿。

(2) 无症状者无需特殊治疗，可定期复查心电图。有症状（心悸、心慌、胸闷）者，请往心内科结合临床治疗。定期复查。

**【窦性心律不齐】：**

(1) 供内科临床参考，可见于正常人，无重要临床意义。

(2) 见于正常人，是一种随呼吸节律而变化的正常心律。

**【甲状腺左侧叶结节】：**

(1) 甲状腺结节是一种常见的甲状腺疾病，很多甲状腺疾病可表现为结节，如可由甲状腺退行性变、炎症、自身免疫性及新生物等多种病变所致。甲状腺结节在各个年龄段的男女人群中均可见到，但中年女性中较多。

(2) 甲状腺结节分良性和恶性两大类，良性的占绝大多数，恶性者不足 1%，判断甲状腺结节的良恶主要依靠病史、体格检查、放射性核素扫描、穿刺细胞学检查。

(3) 建议往外科就诊，进一步检查，明确诊断，结合临床诊治并定期复查。

**【甲状腺右侧叶多发结节】：**

(1) 甲状腺结节是一种常见的甲状腺疾病，很多甲状腺疾病可表现为结节，如可由甲状腺退行性变、炎症、自身免疫性及新生物等多种病变所致。甲状腺结节在各个年龄段的男女人群中均可见到，但中年女性中较多。

(2) 甲状腺结节分良性和恶性两大类，良性的占绝大多数，恶性者不足 1%，判断甲状腺结节的良恶主要依靠病史、体格检查、放射性核素扫描、穿刺细胞学检查。

(3) 建议往外科就诊，进一步检查，明确诊断，结合临床诊治并定期复查。

**【左侧颈部淋巴结肿大】：**

(1) 建议外科结合临床考虑，动态观察；定期复查。

**【轻度脂肪肝】：**

(1) 脂肪肝是指肝脏被脂肪浸润，为一种多病因引起的获得性疾病。

(2) 脂肪肝是以肝细胞脂肪变性和脂肪蓄积为病理特征，最常见易患因素有超重或肥胖、进食油腻食物、高脂血症（尤其甘油三酯升高）、营养失调（营养过量或不足）、饮酒、高脂血症、少运动、糖耐量异常、减肥造成体重急剧下降、营养不良、中毒和药物等。

(3)当肝内脂类（主要为甘油三酯）含量超过肝重的5%时为脂肪肝。脂肪肝是一个常见的临床现象，不是一个独立性的疾病。

(4)值得注意的是，过多的脂肪在肝组织、肝细胞内浸润，引起肝细胞肿大，严重可致肝硬化。脂肪肝是可逆性的，合理饮食、运动及治疗后可恢复。

(5)合理控制饮食，控制总摄入量，低盐、低脂和低糖类饮食，少吃动物内脏，多吃蔬菜水果；

(6)控制危险因素，如控制体重、改善胰岛素抵抗、调整血脂紊乱，戒酒、戒烟，坚持长期有氧运动，加强体育锻炼；

(7)定期复查腹部彩超、血脂、肝功能。

汇总医生： 丁昊炜

主检日期： 2023-11-12

主检医生：

## 分科结果

### 身高、体重、血压

项目名称	检查结果	项目名称	检查结果
身高	184cm	体重	89kg
血压	125/70mmHg		

**\*小结：**

(1) 体重指数 26.29：超重

操作员：张文静 检查日期:2023-11-11 检查医生：名燕凌

### 内科

项目名称	检查结果	项目名称	检查结果
心率	92 次/min	心律	齐
心脏杂音	无	心界	正常
肺部	正常	呼吸音	呼吸音清
啰音	未闻及	叩诊	叩诊呈清音
腹部触诊	腹部平软	发育	正常
肝胆	肋下未触及	脾脏	肋下未触及
双肾	无叩击痛	肠鸣音	正常
营养	良好	神经系统	正常
生理反射	生理反射存在	病理反射	病理反射未引出
颅神经	正常	运动功能	正常
深浅感觉	正常	其它	无异常发现
既往史	无		

**\*小结：**

未见异常

操作员：杨淑兰 检查日期:2023-11-11 检查医生：杨淑兰

## 外科（男）

项目名称	检查结果	项目名称	检查结果
皮肤	正常	甲状腺	无肿大
脊椎	无畸形	浅表淋巴结	无肿大
肛门	拒检	前列腺	未检
泌尿外生殖器	正常	四肢关节	未见异常
腹股沟	未见异常	足背动脉	正常
紫绀	无	色素沉着	无
脱毛	无	脱色	无
浮肿	无	皮下结节	无
头颅	正常	颈部	正常
乳腺	正常	脊柱	正常
直肠	未检	皮肤黄疸	无
四肢	活动正常	其他	无

## \*小结:

未见异常

操作员：谷岱清

检查日期:2023-11-11

检查医生：谷岱清

## 眼科

项目名称	检查结果	项目名称	检查结果
视力(左)	镜 1.0	视力(右)	镜 1.0
辨色力	正常	眼睑	正常
结膜	正常	泪器	正常
角膜	正常	虹膜	正常
瞳孔	正常	晶状体	正常
玻璃体	正常	眼底	未见异常

## \*小结:

未见异常

操作员：田野青 检查日期:2023-11-11 检查医生：田野青

### 耳鼻喉科

项目名称	检查结果	项目名称	检查结果
听力(左)	正常	听力(右)	正常
外耳道	正常	鼓膜	正常
鼻窦	正常	鼻中隔	正常
鼻腔	正常	扁桃体	无肿大
嗅觉	正常	咽喉	正常

**\*小结:**

未见异常

操作员：王存宝 检查日期:2023-11-11 检查医生：王存宝

## 检验报告

## 血流变

项目名称	检查结果	单位	参考值	提示
全血粘度高切 200/s	4.31	mpas	3.53--4.65	
全血粘度中切 100/s	4.63	mpas	3.6--4.9	
全血粘度中切 50/s	5.09	mpas	4.7--5.9	
全血还原粘度高切	5.95	mpas	3.66--8.48	
全血还原粘度低切	36.96	mpas	31.8--50.2	
血浆粘度	1.40	mpas	1.26--1.70	
血沉(ESR)	3.30	mm/h	0--15	
红细胞压积	0.49	L/L	0.40--0.50	
红细胞聚集指数	4.52		3.79--6.05	
红细胞变形指数	0.74		0.51--1.02	
红细胞刚性指数	4.25		2.15--6.73	
血沉方程 K 值	16.23	mm/h	0--77	
全血粘度 1/s	19.51	mpas	17.6--21.3	
全血高切相对指数	3.08		2.08--3.69	
全血低切相对指数	13.94		10.37--16.94	

## \*小结:

未见异常

操作员：梁可欣

检查日期:2023-11-11

检查医生:陈建国

## 尿常规

项目名称	检查结果	单位	参考值	提示
胆红素(BIL)	-		阴性	
隐血(ERY)	-		阴性	
小圆上皮细胞(SRC)	0	个/ul	0--0	

维生素 C	-		阴性	
异常红细胞	0	个/ul	0--3	
红细胞(正常)	0	个/ul	0--6	
鳞状上皮细胞	0	个/ul	0--0	
粘液丝	0	个/ul	0--0	
尿葡萄糖(GLU)	-		阴性	
酮体(KET)	-		阴性	
比重(SG)	1.020		1.003--1.030	
酸碱度(PH)	6.0		4.5--8.0	
尿蛋白质(PRO)	-		阴性	
尿胆原(URO)	-		阴性	
亚硝酸盐(NIT)	-		阴性	
尿白细胞(LEU)	-		阴性	

**\*小结:**

未见异常

操作员：祁佳佳 检查日期:2023-11-11 检查医生:陈建国

**大便常规+便潜血**

项目名称	检查结果	单位	参考值	提示
性状	软便			
虫卵	未检见		未检见	
红细胞(大便)	未检见		未检见	
白细胞(大便)	未检见		未检见	
颜色(大便)	黄色			
潜血实验	阴性		阴性	

**\*小结:**

未见异常

操作员：祁佳佳 检查日期:2023-11-11 检查医生:陈建国

## 血常规（五分类）

项目名称	检查结果	单位	参考值	提示
白细胞(WBC)	6.94	10 <sup>9</sup> /L	3.5--9.5	
淋巴细胞绝对值(LY#)	2.32	10 <sup>9</sup> /L	1.1--3.2	
淋巴细胞百分比(LY%)	33.4	%	20--50	
中性粒细胞绝对值(GR#)	3.84	10 <sup>9</sup> /L	1.8--6.3	
中性粒细胞百分比(GR%)	55.3	%	40--75	
嗜碱性粒细胞绝对值(BA#)	0.03	10 <sup>9</sup> /L	0--0.06	
嗜碱性粒细胞百分比(BA%)	0.5	%	0--1.0	
嗜酸性粒细胞绝对值(EO#)	0.22	10 <sup>9</sup> /L	0.02--0.52	
嗜酸性粒细胞百分比(EO%)	3.2	%	0.4--8.0	
血小板(PLT)	211	10 <sup>9</sup> /L	125--350	
血小板分布宽度(PDW)	16.3	%	15--17	
平均血小板体积(MPV)	10.9	fl	6.0--14.0	
血小板压积(PCT)	0.230	%	0.11--0.28	
红细胞(RBC)	5.49	10 <sup>12</sup> /L	4.3--5.8	
血红蛋白	164	g/L	130--175	
红细胞压积(HCT)	49.9	%	40--50	
红细胞平均体积(MCV)	90.8	fl	82--100	
平均血红蛋白含量(MCH)	29.9	pg	27--34	
平均血红蛋白浓度(MCHC)	329	g/L	316--354	
单核细胞绝对值(MO#)	0.53	10 <sup>9</sup> /L	0.1--0.60	
单核细胞百分比(MO%)	7.6	%	3--10	
红细胞分布宽度标准差(RDW-SD)	44.4	fl	35--56	
红细胞分布宽度变异系数	12.8	%	10.6--16.6	

(RDW-CV)				
大血小板比率	31.9	%	11--45	
大血小板数目	67	10 <sup>9</sup> /L	30--90	
未成熟粒细胞数目	0.02	10 <sup>9</sup> /L	0--999	
未成熟粒细胞百分比	0.2	%	0--100	
有核红细胞数目	0.000	10 <sup>9</sup> /L	0--9999	
有核红细胞百分比	0.00	/100WBC	0--9999	

**\*小结:**

未见异常

操作员：贺琰 检查日期:2023-11-11 检查医生:陈建国

**肾功三项**

项目名称	检查结果	单位	参考值	提示
肌酐(CREA)	77.00	umol/L	57--97	
尿酸(UA)	420.00	umol/L	200--420	
尿素测定 (Urea)	3.50	mmol/L	3.1--8.0	

**\*小结:**

未见异常

操作员：王文静 检查日期:2023-11-11 检查医生:陈建国

**空腹血糖**

项目名称	检查结果	单位	参考值	提示
葡萄糖(GLU)	5.33	mmol/L	3.89--6.1	

**\*小结:**

未见异常

操作员：王文静 检查日期:2023-11-11 检查医生:陈建国

**尿沉渣**

项目名称	检查结果	单位	参考值	提示
白细胞尿	0	个/ul	0--13	
上皮细胞(EC)	0	/HP	0--28	
管型(CAST)	0	个/ul	0--1	
霉菌(尿)	0	/HP	0--0	
结晶	0	/HP	0--10	
透明度(CLA)	清亮			
胆红素(BIL)	-		阴性	
颜色(Colour)	淡黄色			
红细胞(尿)(RBC)	0	个/ul	0--6	

**\*小结:**

未见异常

操作员：祁佳佳 检查日期:2023-11-11

检查医生:陈建国

**血脂四项**

项目名称	检查结果	单位	参考值	提示
动脉硬化指数	3.58		1.31--3.19	↑
总胆固醇(CHOL)	5.65	mmol/L	2.59--5.2	↑
甘油三脂(TG)	3.55	mmol/L	0.7--1.7	↑
低密度脂蛋白(LDL)	3.62	mmol/L	0--4.13	
高密度脂蛋白(HDL)	1.01	mmol/L	0.77--1.55	

**\*小结:**

动脉硬化指数偏高(3.58) 总胆固醇(CHOL)偏高(5.65 mmol/L) 甘油三脂(TG)偏高(3.55 mmol/L)

操作员：王文静 检查日期:2023-11-11

检查医生:陈建国

**肝功能七项**

项目名称	检查结果	单位	参考值	提示
总蛋白(T PROT)	73.2	g/L	65--85	

白蛋白(ALB)	46.40	g/L	40--55	
总胆红素(TBIL)	14.40	umol/L	0--26	
直接胆红素(DBIL)	2.0	umol/L	0--8.0	
间接胆红素(IBIL)	12.40	umol/L	0--17.39	
丙氨酸氨基转移酶(ALT)	55.00	U/L	9--50	↑
门冬氨酸氨基转移酶(AST)	24.00	U/L	15--40	

**\*小结：**

丙氨酸氨基转移酶(ALT)偏高(55.00 U/L)

操作员：王文静 检查日期:2023-11-11 检查医生:陈建国

大同瑞慈康复医院 12导联心电图报告

马晓亮 男 34岁

体检号:395616

病床号:

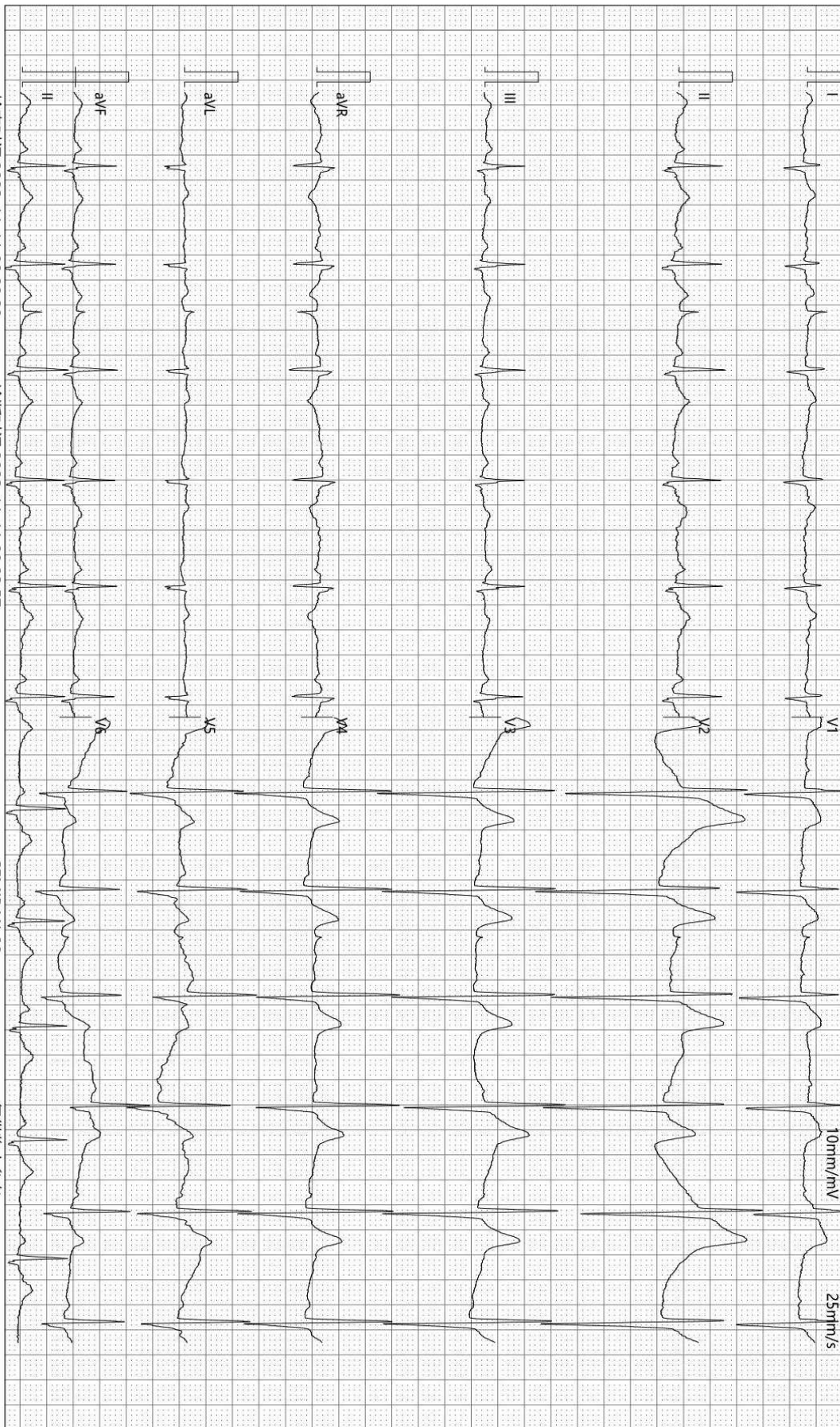
诊断结果:

- 1.窦性心律不齐
- 2.心电图右偏

诊断医生:

张之生

HR : 68bpm [60~100bpm]  
 P : 114↑ms [0~110ms]  
 PR : 167ms [120~200ms]  
 QRS : 98ms [60~100ms]  
 QT/QTc : 354/376ms [320~440/0~450ms]  
 P/QRS/T : 76↑/94↑/51deg. [0~75/-30~90/0~75deg]  
 RV5/SV1 : 1.356/1.148mV [0.0~2.5/0.0~2.0mV]



检查时间:2023-11-11 08:08:20

诊断时间:2023-11-11 08:23:57

SEMIP V1.90

仅供临床参考

Text




# 大同瑞慈健康体检

## 颅内多普勒血流图 (TCD) 检查报告单

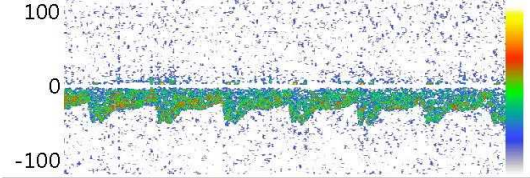
姓 名: 马晓亮      性 别: 男      年 龄: 34 岁      检查号: 2209090592  
 申请科室: 体检科      申请医师: 李菊蓉      检查类型: 颅内血管      床号:

LVA 69mm(深度) PW 2MHz




Vs:43.5      Vd:19.5      Vm:27.5  
 PI:0.87      RI:0.55      S/D:2.23

RVA 66mm(深度) PW 2MHz



Vs:46.8      Vd:26.1      Vm:33.0  
 PI:0.63      RI:0.44      S/D:1.79

BA 66mm(深度) PW 2MHz



Vs:43.9      Vd:20.3      Vm:28.2  
 PI:0.84      RI:0.54      S/D:2.16

Vs:      Vd:      Vm:  
 PI:      RI:      S/D:

Vs:      Vd:      Vm:  
 PI:      RI:      S/D:

Vs:      Vd:      Vm:  
 PI:      RI:      S/D:

### 医生意见

结论: 椎-基底动脉脑血管超声未见异常。

李菊蓉

检查日期: 2023-11-11

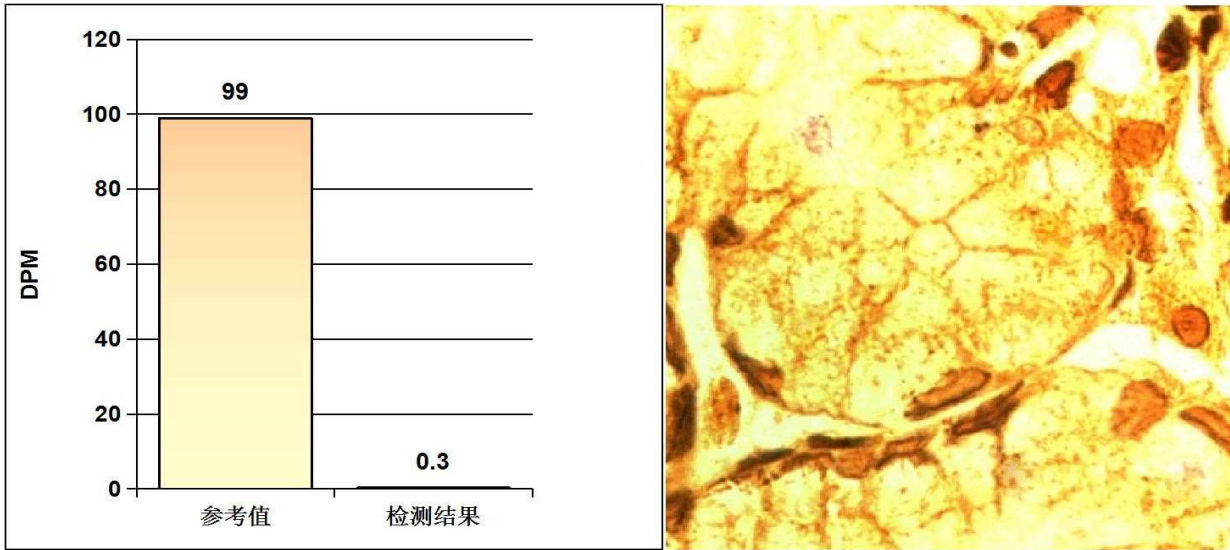
本报告单仅提供临床参考

# 大同瑞慈康复医院

## <sup>14</sup>C呼气试验检验报告

姓名	马晓亮	年龄	34	性别	男
住院号	0	日期	2023/11/11 9:23:12	电话	0
送检医生	曹居杰	样品编号	7779	编号	2209090592

### <sup>14</sup>C呼气试验



#### 阳性参考值 (Disintegrations Per Minute(DPM)):

DPM值:	dpm > 2499	阳性++++
	1499 < dpm ≤ 2499	阳性+++
	499 < dpm ≤ 1499	阳性++
	149 < dpm ≤ 499	阳性+
	dpm ≤ 99	阴性
	99 < dpm ≤ 149	不确定

检测结果: **dpm= 0**      **阴性**

医生建议:      注意保持健康及规律饮食

温馨提示:      您本次检测的结果为阴性

检测医生:      曹居杰

# 大同瑞慈健康体检

## 骨密度检测报告

### 受检者信息

受检者ID: 2209090592  
姓名: 马晓亮  
出生年月日: 1989/5/7

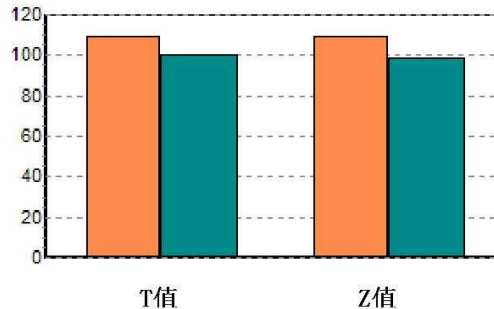
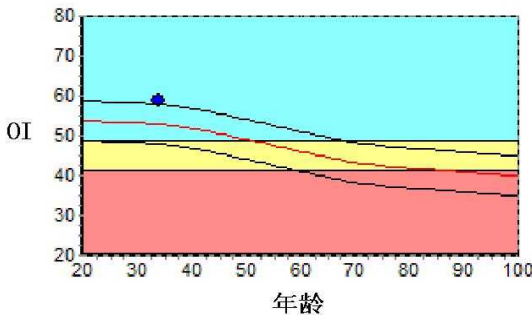
年龄: 34  
性别: 男  
测定部位(右/左): 右

### 测定结果

测定日期: 2023/11/11 8:03:53

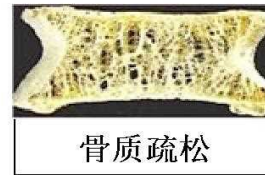
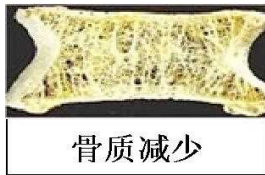测试编号: 1/1

受测者 平均值



数据库:	Asia	成人比:	109.5	%
OI:	58.9	同龄比:	111.5	%
SOS:	1381.7 m/s	OPR:	N/A	%
T值:	1.02			
Z值:	1.22			

### 结果分析



### 注解

以上结论仅供参考

科室:

医生签名:

医院地址 大同瑞慈健康体检  
地址 大同市平城区魏都大道79号

联系电话 0352-2824444  
操作者 名燕凌

## 双源 CT 诊断图文报告

流水号: 2209090592

影像号: CT20231110097

姓名: 马晓亮

年龄: 34 岁

性别: 男

检查设备: 西门子量子双源 CT

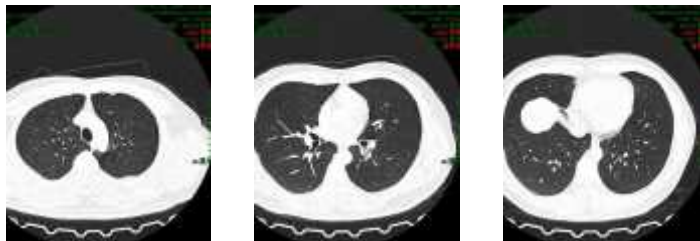体检号: 395616

申请医院: 本院

体检科室: 体检科

检查部位: 肺部双源 CT

经典图像:



影像所见:

胸廓对称, 骨性肋骨完整, 胸壁软组织结构良好, 两肺支气管血管纹理走行分布良好, 支气管束结构清晰, 双肺通气良好。肺门结构未见异常。纵隔无偏移, 段以上支气管通畅。心影及大血管形态结构正常, 纵隔内未见肿大淋巴结。胸膜未见异常。

影像诊断:

胸部未见明显异常

报告医师: 剧艳军

检查日期: 2023-11-11

审核医师: 剧艳军

报告日期: 2023-11-11

## MRI 诊断图文报告

流水号: 2209090592

影像号: MR20231110052

姓名: 马晓亮

年龄: 34 岁

性别: 男

检查设备: 西门子 1.5T 磁共振

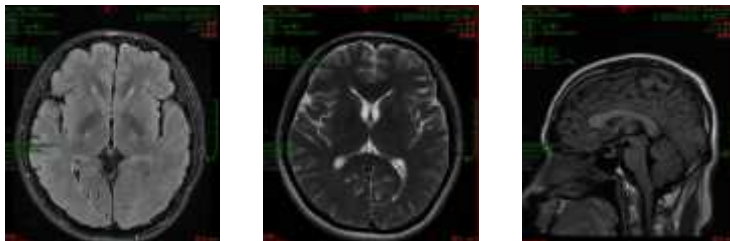体检号: 395616

申请医院: 本院

体检科室: 体检科

检查部位: MR 检查

经典图像:



影像所见:

双侧额叶皮髓质交界处见多发斑点状长 T1 长 T2 信号, T2 FLAIR 呈高信号, DWI 未见异常高信号。脑干、双侧小脑半球未见异常信号及占位征象, 脑室、脑池无扩大, 脑沟、脑裂无增宽, 中线结构居中。双侧筛窦沿窦壁见环状等 T1 长 T2 信号。右侧上颌窦粘膜下见一直径约 0.4cm 同样信号。

影像诊断:

- 1、双侧额叶皮髓质交界处多发缺血灶
- 2、双侧筛窦炎伴粘膜肥厚, 右侧筛窦粘膜下囊肿

报告医师: 李贵 1

检查日期: 2023-11-11

审核医师: 叶道斌

报告日期: 2023-11-11

## 超声诊断图文报告

流水号: 2209090592

影像号: 1446461

姓名: 马晓亮

年龄: 34 岁

性别: 男

检查设备: Vivid E95

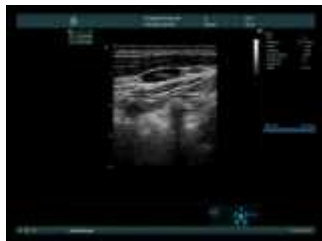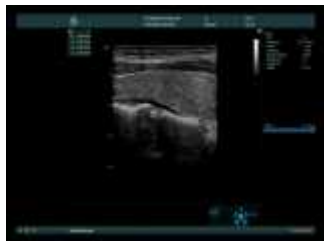体检号: 395616

申请医院: 本院

体检科室: 体检科

检查部位: 甲状腺彩超

经典图像:



影像所见:

甲状腺双侧叶形态正常, 包膜完整, 于右侧叶中部探及数个弱回声结节, 大小分别约 0.2\*0.2cm、0.3\*0.2cm, 边界尚清, 另于左侧叶中下极探及大小约 3.7\*4.5cm 弱回声结节, 纵横壁>1, 边缘欠光滑, 余实质回声均匀, CDFI: 未见异常血流信号。

左侧颈部探及数个低回声结节, 大者 1.3\*0.4cm, 右侧颈部未见明显肿大淋巴结。

影像诊断:

1. 甲状腺右侧叶多发结节 TI-RADS 3 级
2. 甲状腺左侧叶结节 TI-RADS 4a 建议进一步检查
3. 左侧颈部淋巴结肿大

报告医师: 李霞

检查日期: 2023-11-11

审核医师: 李霞

报告日期: 2023-11-11

## 超声诊断图文报告

流水号: 2209090592

影像号: 1446465

姓名: 马晓亮

年龄: 34 岁

性别: 男

检查设备: Vivid E95

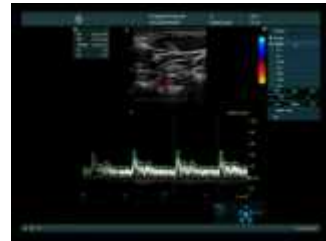
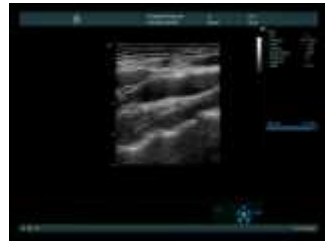体检号: 395616

申请医院: 本院

体检科室: 体检科

检查部位: 颈部血管彩超

经典图像:



影像所见:

右锁骨下动脉起始处、双侧颈总动脉、颈内、颈外动脉起始段内中膜不增厚, 内壁欠光滑, 管壁未见明确强回声斑。CDFI: 血流充盈好。PW: 频谱形态正常。

双侧椎动脉走行正常, 椎动脉内径正常, 管壁不厚, 管腔内为无回声, CDFI: 血流充盈好。PW: 频谱正常。

	内径 mm	流速 cm/s	RI
左侧椎动脉	3.0	45.4	0.71
右侧椎动脉	3.1	45.5	0.70

影像诊断:

双侧颈动脉、椎动脉未见明显异常

报告医师: 李霞

检查日期: 2023-11-11

审核医师: 李霞

报告日期: 2023-11-11

## 超声诊断图文报告

流水号: 2209090592

影像号: 1446474

姓名: 马晓亮

年龄: 34 岁

性别: 男

检查设备: Vivid E95

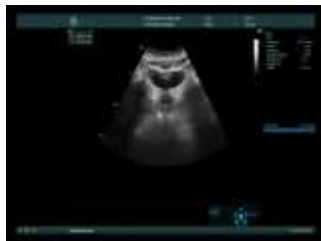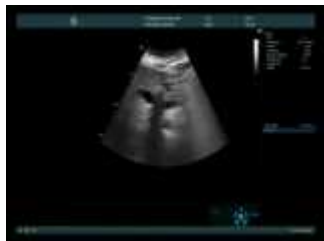体检号: 395616

申请医院: 本院

体检科室: 体检科

检查部位: 全腹彩超

经典图像:



影像所见:

肝脏大小形态正常, 包膜光滑完整, 实质回声细腻、增强, 肝内管道系统走行欠清晰, 门静脉及肝内胆管不扩张。  
胆囊大小形态正常, 壁不厚、光滑, 囊内透声好, 肝外胆管不扩张。  
胰腺大小形态正常, 实质回声均匀, 主胰管不扩张。  
脾脏大小形态正常, 实质回声均匀, 脾门静脉不宽。  
双肾大小形态正常, 皮髓质分界清晰, 集合系统未见分离, 双侧输尿管未见扩张。  
膀胱充盈欠佳。  
前列腺形态正常, 大小约 3.6\*2.9\*2.8cm, 实质回声欠均匀。

影像诊断:

轻度脂肪肝

报告医师: 李霞

检查日期: 2023-11-11

审核医师: 李霞

报告日期: 2023-11-11