



# 检 查 结 果

姓名	魏晔
性别	女
年龄	41岁
联系电话	18234240973
体检日期	2026-06-06

## 检验报告

## 尿液分析+尿沉渣

项目名称	检查结果	单位	参考值	提示
白细胞尿	94	个/u1	0--13	↑
上皮细胞(EC)	17	/HP	0--28	
管型(CAST)	0	个/u1	0--1	
霉菌(尿)	0	/HP	0--0	
结晶	1	/HP	0--10	
透明度(CLA)	清亮			
胆红素(BIL)	-		阴性	
隐血(ERY)	-		阴性	
小圆上皮细胞(SRC)	0	个/u1	0--0	
维生素C	-		阴性	
异常红细胞	0	个/u1	0--3	
红细胞(正常)	9	个/u1	0--6	↑
鳞状上皮细胞	17	个/u1	0--0	↑
粘液丝	0	个/u1	0--0	
颜色(Colour)	淡黄色			
尿葡萄糖(GLU)	-		阴性	
酮体(KET)	-		阴性	
比重(SG)	1.010		1.003--1.030	
酸碱度(PH)	7.5		4.5--8.0	
尿蛋白质(PRO)	-		阴性	
尿胆原(URO)	-		阴性	
亚硝酸盐(NIT)	-		阴性	
红细胞(尿)(RBC)	9	个/u1	0--6	↑
尿白细胞(LEU)	2+		阴性	

**\*小结：**

白细胞尿偏高(94 个/u1) 正常红细胞偏高(9 个/u1) 鳞状上皮细胞偏高(17 /HP) 红细胞(尿)(RBC)偏高(9 个/u1) 尿白细胞(LEU)2+

操作员：祁佳佳 检查日期：2026-06-06 检查医生：

**血常规（五分类）**

项目名称	检查结果	单位	参考值	提示
白细胞(WBC)	3.70	10 <sup>9</sup> /L	3.5--9.5	
淋巴细胞绝对值(LY#)	1.56	10 <sup>9</sup> /L	1.1--3.2	
淋巴细胞百分比(LY%)	42.2	%	20--50	
中性粒细胞绝对值(GR#)	1.59	10 <sup>9</sup> /L	1.8--6.3	↓
中性粒细胞百分比(GR%)	42.9	%	40--75	
嗜碱性粒细胞绝对值(BA#)	0.01	10 <sup>9</sup> /L	0--0.06	
嗜碱性粒细胞百分比(BA%)	0.3	%	0--1.0	
嗜酸性粒细胞绝对值(EO#)	0.37	10 <sup>9</sup> /L	0.02--0.52	
嗜酸性粒细胞百分比(EO%)	10.0	%	0.4--8	↑
血小板(PLT)	221	10 <sup>9</sup> /L	125--350	
血小板分布宽度(PDW)	13.1	f1	9.0--17	
平均血小板体积(MPV)	11.3	f1	6.0--14.0	
血小板压积(PCT)	0.250	%	0.11--0.28	
红细胞(RBC)	4.55	10 <sup>12</sup> /L	3.8--5.1	
血红蛋白	125	g/L	115--150	
红细胞压积(HCT)	39.4	%	35--45	
红细胞平均体积(MCV)	86.6	f1	82--100	
平均血红蛋白含量(MCH)	27.4	pg	27--34	
平均血红蛋白浓度(MCHC)	316	g/L	316--354	
单核细胞绝对值(MO#)	0.17	10 <sup>9</sup> /L	0.1--0.6	
单核细胞百分比(MO%)	4.6	%	3--10	
红细胞分布宽度标准差(RDW-SD)	46.6	f1	35--56	

红细胞分布宽度变异系数 (RDW-CV)	15.2	%	10.6--16.6	
大血小板比率	35.2	%	11--45	
大血小板数目	78	10 <sup>9</sup> /L	30--90	
未成熟粒细胞数目	0.00	10 <sup>9</sup> /L	0--0.6	
未成熟粒细胞百分比	0.0	%	0--10	
有核红细胞数目	0.000	10 <sup>9</sup> /L	0--9999	
有核红细胞百分比	0.00	/100WBC	0--9999	

**\*小结:**

中性粒细胞绝对值 (GR#) 偏低 (1.59 × 10<sup>9</sup>/L) 嗜酸性粒细胞百分比 (EO%) 偏高 (10.0 %)

操作员：祁佳佳 检查日期：2026-06-06

检查医生：

**肾功三项**

项目名称	检查结果	单位	参考值	提示
肌酐 (CREA)	64.20	umol/L	41--73	
尿酸 (UA)	220.00	umol/L	140--340	
尿素测定 (Urea)	4.70	mmol/L	2.6--7.5	

**\*小结:**

未见异常

操作员：梁可欣 检查日期：2026-06-06

检查医生：

**空腹血糖**

项目名称	检查结果	单位	参考值	提示
葡萄糖 (GLU)	4.89	mmol/L	3.89--6.1	

**\*小结:**

未见异常

操作员：梁可欣 检查日期：2026-06-06

检查医生：

**同型半胱氨酸**

项目名称	检查结果	单位	参考值	提示
------	------	----	-----	----

同型半胱氨酸	13.80	umol/L	0--15	
--------	-------	--------	-------	--

**\*小结：**

未见异常

操作员：梁可欣 检查日期：2026-06-06 检查医生：

**甲状腺功能系列**

项目名称	检查结果	单位	参考值	提示
甲状腺球蛋白(TG)	23.10	ng/ml	3.5--77	
促甲状腺素(TSH)	3.56	uIU/ml	0.3--4.5	
甲状腺过氧化物酶抗体	783.00	IU/ml	0--10	↑
游离三碘甲状腺原氨酸(FT3)	3.00	pmol/L	2.0--4.2	
游离甲状腺素(FT4)	13.80	pmol/L	9.0--17.5	

**\*小结：**

甲状腺过氧化物酶抗体偏高(783.00 IU/ml)

操作员：祁佳佳 检查日期：2026-06-06 检查医生：

**生殖道微生态**

项目名称	检查结果	单位	参考值	提示
线索细胞	-			
清洁度	III			
上皮细胞(白带)	++			
滴虫	-			
G-球菌	-			
霉菌	-			
G-杆菌	++			
G+杆菌	-			
G+球菌	-			

**\*小结：**

上皮细胞(白带)++/HP G-杆菌++

操作员：余雅倩 检查日期：2026-06-07 检查医生：

### 血脂四项

项目名称	检查结果	单位	参考值	提示
动脉硬化指数	1.28		1.31--3.19	↓
总胆固醇(CHOL)	5.18	mmol/L	2.59--5.2	
甘油三脂(TG)	0.65	mmol/L	0.7--1.7	↓
低密度脂蛋白(LDL)	2.47	mmol/L	0--4.13	
高密度脂蛋白(HDL)	1.93	mmol/L	0.77--1.55	↑

**\*小结:**

动脉硬化指数偏低(1.28) 甘油三脂(TG)偏低(0.65 mmol/L) 高密度脂蛋白(HDL)偏高(1.93 mmol/L)

操作员：梁可欣 检查日期:2026-06-06 检查医生:

### 肝功能三项

项目名称	检查结果	单位	参考值	提示
γ-谷氨酰转肽酶(GGT)	13.0	U/L	7--45	
丙氨酸氨基转移酶(ALT)	11.00	U/L	7--40	
门冬氨酸氨基转移酶(AST)	15.00	U/L	13--35	
谷草比谷丙	1.36		0.4--2.5	

**\*小结:**

未见异常

操作员：梁可欣 检查日期:2026-06-06 检查医生:

### 人乳头瘤病毒检查(HPV)

项目名称	检查结果	单位	参考值	提示
HPV 高危亚型 16	阴性(-)		阴性	
HPV 高危亚型 18	阴性(-)		阴性	
HPV 高危亚型 31	阴性(-)		阴性	
HPV 高危亚型 26	阴性(-)		阴性	
HPV 高危亚型 33	阴性(-)		阴性	

HPV 高危亚型 35	阴性(-)		阴性	
HPV 高危亚型 39	阴性(-)		阴性	
HPV 高危亚型 45	阴性(-)		阴性	
HPV 高危亚型 51	阴性(-)		阴性	
HPV 高危亚型 52	阴性(-)		阴性	
HPV 高危亚型 53	阴性(-)		阴性	
HPV 高危亚型 56	阴性(-)		阴性	
HPV 高危亚型 58	阴性(-)		阴性	
HPV 高危亚型 59	阴性(-)		阴性	
HPV 高危亚型 66	阴性(-)		阴性	
HPV 高危亚型 68	阴性(-)		阴性	
HPV 高危亚型 73	阴性(-)		阴性	
HPV 高危亚型 82	阴性(-)		阴性	
HPV 低危亚型 6	阴性(-)		阴性	
HPV 低危亚型 11	阴性(-)		阴性	
HPV 低危亚型 42	阴性(-)		阴性	
HPV 低危亚型 43	阴性(-)		阴性	
HPV 低危亚型 81	阴性(-)		阴性	

**\*小结:**

未见异常

操作员：祁佳佳 检查日期：2026-06-07 检查医生：

# 大同现代医学检验实验室

## 液基薄层细胞学图文报告

ID: 2026130281

病理号: 116115

姓名: 魏晔

性别: 女

年龄: 41岁

送检科室:

电话号码: 18234240973

床号:

病历号:

体检号: 2209090551

送检医院: 大同瑞慈康复体检

送检日期: 2026-06-07

末次月经:

送检医生:

采样日期:

报告日期: 2026-06-07

标本满意度: 满意

细胞量: >40%

红细胞:

经期样本:

颈管细胞:

化生细胞:

鳞状细胞:

宫颈柱状细胞:

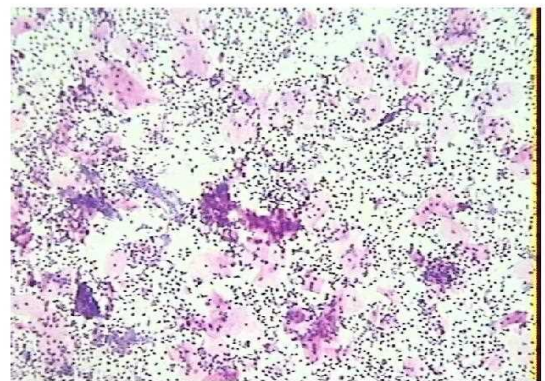
未见上皮内病变/恶性细胞:

正常范围内:

良性反应性改变:

- 炎性:
- 放疗:
- 妊娠:
- 萎缩性:
- 宫内避孕器:
- 其他:

- 轻度:
- 中度:
- 重度:



病原体: 滴虫感染:  念珠菌感染:  细菌感染:

提示 HPV 感染:  疱疹病毒感染:

鳞状上皮细胞分析:

- 非典型鳞状细胞:
- 倾向上皮内瘤变:
  - 倾向良性反应性改变:
  - 不能明确意义(ASC-US):
  - 不排除高度病变(ASC-H):

上皮内低度病变:  鳞癌:

上皮内高度病变:

- CIN2:
- CIN3:

腺上皮细胞分析:

非典型腺细胞:

- 宫内膜:
- 来源不明:

非典型腺细胞(宫颈管):

- 倾向原位腺癌:
- 不能明确意义:
- 倾向良性反应性改变:

腺癌:

- 宫颈管:
- 宫内膜:
- 其它:

炎细胞:

- 轻度:
- 中度:
- 重度:

可疑腺癌:

诊断意见: 未见上皮内病变或恶性细胞 (NILM)。

建议:

报告医师: 张荣生

地址: 大同市魏都大道 79 号, 本报告医师签字后有效  
咨询: 0352-2830587 4006-122-995

妇科细胞学是筛查项目, 出于技术原因, 可能会有假阴性结果, 本检测仅对来样负责, 如果对结果有疑义, 请在收到报告 7 天内与我们联系。

# 体检科 12导联心电图报告

魏晔

女

41岁

ID:2209090551

申请科室:体检科

体检号:395573

病床号:

HR: 66bpm  
QT/QTc:381/402ms

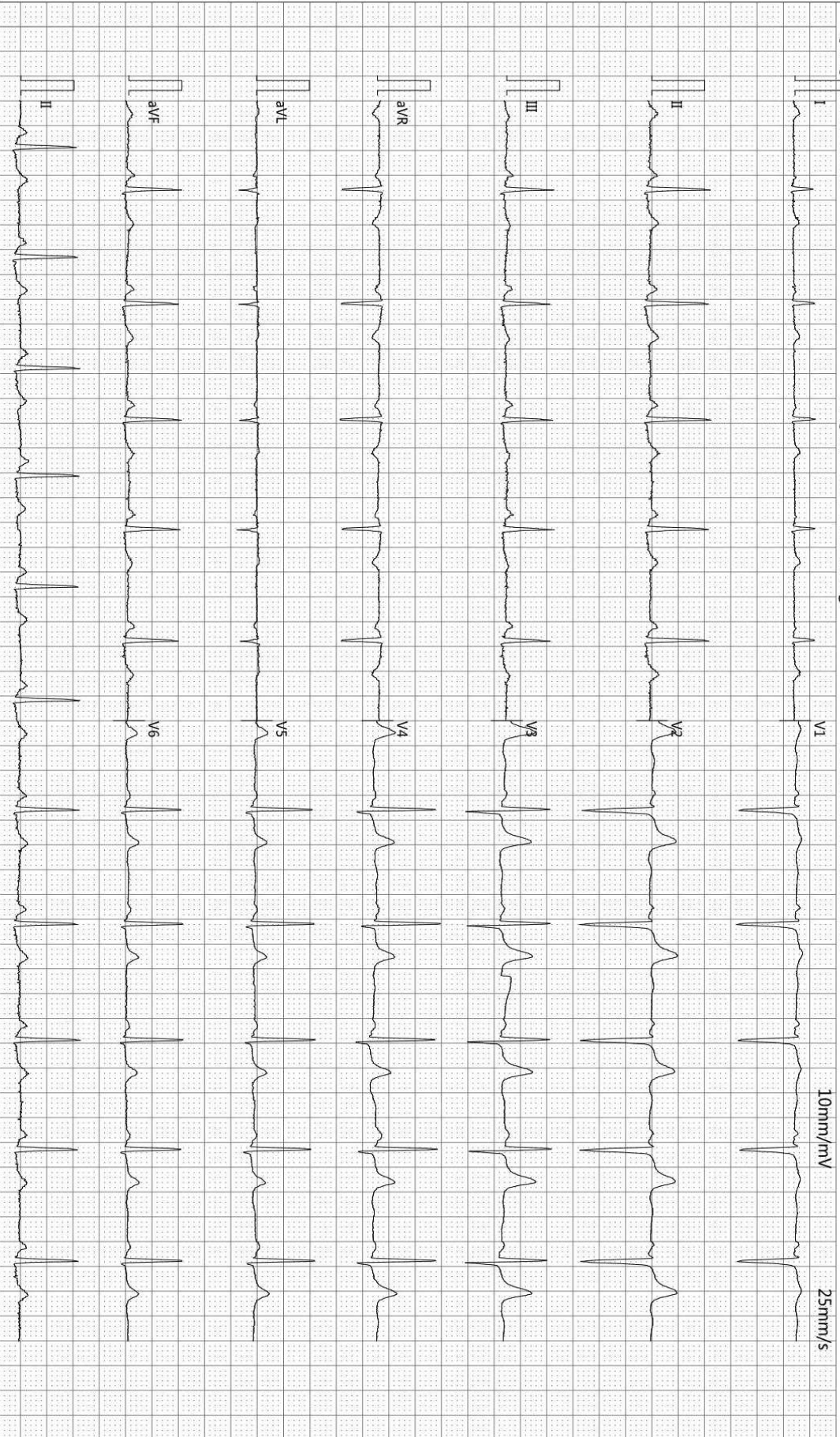
P: 97ms  
P/QRS/T: 80 / 71/49deg.

PR: 126ms  
RV5/SV1: 1.155/1.071mV

QRS: 82ms

10mm/mV

25mm/s



诊断结果:

- 1 窦性心律
- 2 正常心电图

-35Hz ACS0

检查:2026-06-06 08:37:35

打印:2026-06-06 08:46:22

报告需医生确认:

SE-1515 V1.40

SEMIP V1.90

仅供临床参考

Rich 大同瑞慈康复医院  
超声诊断图文报告

流水号: 2209090551

超声号: 2189929

姓名: 魏晔

年龄: 41 岁

性别: 女

检查设备: Vivid E95

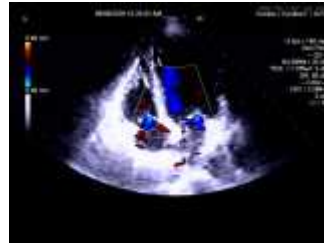
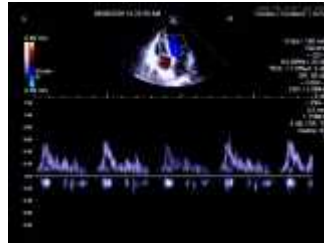
体检号: 395573

申请医院: 本院

体检科室: 体检科

检查部位: 心脏彩超

经典图像:



影像所见:

超声测量 (单位: mm)

升主动脉内径 25 (21-36)

左房内径 28 (22-39)

室间隔 10 (8-11)

左室内径 39 (37-54)

左室后壁 9 (8-11)

EF60% (50-80%)

右室内径 25 (25-40)

右房内径 34 (25-42)

FS32% (28-41%)

主肺动脉内径 20 (15-25)

升主动脉内径正常, 心脏各腔室大小正常, 室间隔厚度正常, 左室壁未见明显节段性运动异常, CDFI: 二尖瓣、三尖瓣瓣口均见少量返流血流信号, 余各瓣膜及启闭功能未见明显异常, 舒张期二尖瓣口血流频谱 E/A>1, 心包腔未见积液。

影像诊断:

二尖瓣、三尖瓣少量返流

报告医师: 李菊蓉

检查日期: 2026-06-06

审核医师:

报告日期: 2026-06-06



注: 本报告仅供临床医生参考!

地址: 大同市魏都大道 79 号。若有疑问, 请致电: 0352---2830580

Rich 大同瑞慈康复医院  
超声诊断图文报告

流水号: 2209090551

超声号: 2189931

姓名: 魏晔

年龄: 41 岁

性别: 女

检查设备: Vivid E95

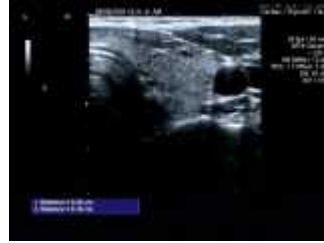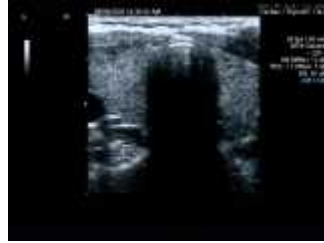体检号: 395573

申请医院: 本院

体检科室: 体检科

检查部位: 甲状腺彩超

经典图像:



影像所见:

甲状腺双侧叶形态正常, 包膜完整, 实质回声不均匀、减低, 呈蜂窝状改变, 左侧叶实质内探及大小约 0.3\*0.2cm 囊性回声, 内透声好, CDFI: 未见异常血流信号。

双侧颈部未见明显肿大淋巴结。

影像诊断:

1. 甲状腺双侧叶弥漫性病变建议查甲功
2. 甲状腺左侧叶囊肿 TI-RADS2 级

报告医师: 李菊蓉

检查日期: 2026-06-06

审核医师:

报告日期: 2026-06-06



注: 本报告仅供临床医生参考!

地址: 大同市魏都大道 79 号。若有疑问, 请致电: 0352---2830580

Rich 大同瑞慈康复医院  
超声诊断图文报告

流水号: 2209090551

超声号: 2189933

姓名: 魏晔

年龄: 41 岁

性别: 女

检查设备: Vivid E95


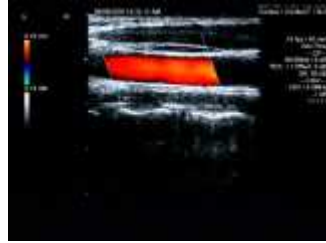
体检号: 395573

申请医院: 本院

体检科室: 体检科

检查部位: 颈部血管彩超

经典图像:



影像所见:

右锁骨下动脉起始处、双侧颈总动脉、颈内、颈外动脉起始段内中膜不增厚, 内壁欠光滑, 管壁未见明确强回声斑。CDFI: 血流充盈好。PW: 频谱形态正常。 双侧椎动脉走行正常, 椎动脉内径正常, 管壁不厚, 管腔内为无回声, CDFI: 血流充盈好。PW: 频谱正常。

影像诊断:

双侧颈动脉、椎动脉未见明显异常

报告医师: 李菊蓉

检查日期: 2026-06-06

审核医师:

报告日期: 2026-06-06



注: 本报告仅供临床医生参考!

地址: 大同市魏都大道 79 号。若有疑问, 请致电: 0352---2830580

Rich 大同瑞慈康复医院  
超声诊断图文报告

流水号: 2209090551

超声号: 2189935

姓名: 魏晔

年龄: 41 岁

性别: 女

检查设备: Vivid E95

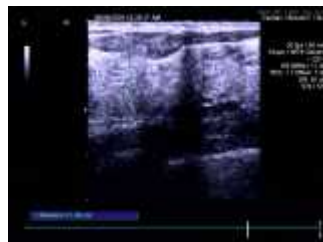
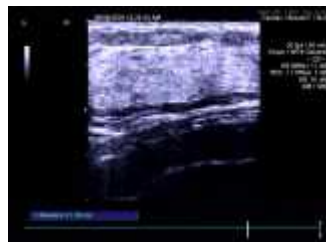
体检号: 395573

申请医院: 本院

体检科室: 体检科

检查部位: 乳腺彩超

经典图像:



影像所见:

双侧乳腺腺体层次清晰, 右乳腺体厚 1.3cm, 左乳腺体厚 1.2cm, 乳导管未见扩张, 未见明显占位性病变, CDFI: 未见异常血流信号。

双侧腋下未见明显肿大淋巴结。

影像诊断:

双侧乳腺未见明显异常

报告医师: 李菊蓉

检查日期: 2026-06-06

审核医师:

报告日期: 2026-06-06



注: 本报告仅供临床医生参考!

地址: 大同市魏都大道 79 号。若有疑问, 请致电: 0352---2830580

Rich 大同瑞慈康复医院  
超声诊断图文报告

流水号: 2209090551

超声号: 2189937

姓名: 魏晔

年龄: 41 岁

性别: 女

检查设备: Vivid E95

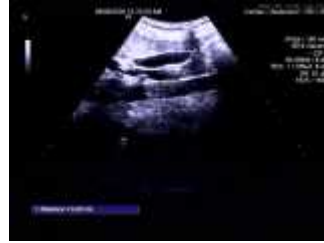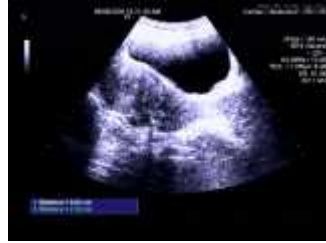体检号: 395573

申请医院: 本院

体检科室: 体检科

检查部位: 全腹彩超

经典图像:



影像所见:

肝脏大小形态正常, 包膜光滑完整, 实质回声均匀, 肝内管道系统走行清晰, 门静脉及肝内胆管不扩张。

胆囊大小形态正常, 壁不厚、欠光滑, 囊壁探及直径约 0.2cm 高回声凸起, 位置固定, 后无声影, 囊内透声好, 肝外胆管不扩张。

胰腺大小形态正常, 实质回声均匀, 主胰管不扩张。

脾脏大小形态正常, 实质回声均匀, 脾门静脉不宽。

双肾大小形态正常, 皮髓质分界清晰, 集合系统未见分离, 双侧输尿管未见扩张。

膀胱充盈佳, 未见明显异常。

后位子宫, 大小约 5.5\*5.2\*4.8cm, 肌壁回声均匀, 内膜线清晰, 厚 0.9cm, 宫颈厚约 3.5cm, 内见大小约 1.1\*0.7cm 囊性回声, 内透声好, 子宫后方探及液性暗区, 范围约 2.1\*0.8cm, 双侧附件区未见异常。

影像诊断:

1. 胆囊息肉
2. 宫颈肥大伴纳囊
3. 盆腔积液

报告医师: 李菊蓉

检查日期: 2026-06-06

审核医师:

报告日期: 2026-06-06



注: 本报告仅供临床医生参考!

地址: 大同市魏都大道 79 号。若有疑问, 请致电: 0352---2830580

ID 号: 2209090551

影像号: CT20260606031

姓名: 魏晔

年龄: 41 岁

性别: 女

检查设备: 西门子量子双源 CT

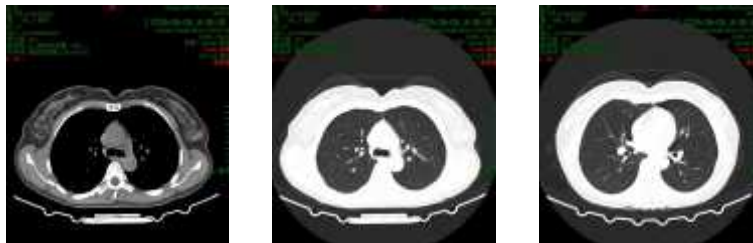体检号: 395573

申请医院: 本院

体检科室: 体检科

检查部位: 肺部双源 CT

## 经典图像:



## 影像所见:

双侧胸廓对称, 气管居中。气管及支气管未见狭窄及阻塞。双肺支气管血管束形态、结构、走行正常, 肺内未见异常密度。双肺门不大, 形态自然。心脏及大血管大小、形态未见异常。纵隔内未见肿块及肿大淋巴结。胸膜无增厚, 胸膜腔内无积液。胸壁软组织及骨骼未见病变征象。

## 影像诊断:

胸部 CT 平扫未见异常

报告医师: 张剑峰

检查日期: 2026-06-06

审核医师:

报告日期: 2026-06-06