



2209090541

大同瑞慈健康体检

报 告 册

体检编号	395563	工号	24
姓名	徐鸽		
性别	男	年龄	42岁
单位	大同市财政评审中心		
部门	大同市财政评审中心		
联系电话	15235243666		
体检日期	2024-06-22		

尊敬的 徐鹤先生 您好！

首先，瑞慈健康体检全体员工欢迎您的光临，并对您的信任表示衷心的感谢！

您于 2024-06-22 （体检编号：395563）完成健康检查，本机构的各科医生已根据您的体检项目及结果，汇总成此份健康体检报告，并经总检医生审核。据此提出对您健康状况的综合分析及建议。

瑞慈健康体检倡导“大健康、大康复”，提出“健康是第一财富（Rich）”的人文理念。希望您仔细阅读并妥善地保管此份健康体检报告，并认真关注报告中的提示与建议，若您对报告内容有任何疑问，可直接与瑞慈健康体检客服部联系，进一步咨询。

健康体检咨询电话：**0352-2824444**

客户服务咨询电话：**0352-2830597**

400-6112995

瑞慈健康体检报告由下列内容组成：

第一部分：主检报告

第二部分：分科分项结果

第三部分：检验报告

第四部分：附表

主检报告

检查综述

- 【身高、体重、血压】 (1) 体重指数 26.33：超重
- 【生化全项 1】 白蛋白/球蛋白(ALB/GLB)偏高(2.66) 肌酐(CREA)偏低(56.00 $\mu\text{mol/L}$) 甘油三酯(TG)偏高(3.80 mmol/L)
- 【尿常规】 小圆上皮细胞(SRC)偏高(1 个/u1) 鳞状上皮细胞偏高(1 /HP) 粘液丝偏高(5 /HP)
- 【心电图】 1. 窦性心律 2. T波改变(II, III, aVF)

医生建议

【超重】：

- 体重指数是判断体重超标或偏低的主要指标。体重是反映和衡量一个人健康状况的重要标志之一，过胖和过瘦都不利于健康，身高体重不协调也不会给人以美感。体重的变化，还会直接反映身体长期的热量平衡状态。
- 当需要比较及分析一个人的体重对于不同身高的人所带来的健康影响时，体重指数是一个中立而可靠的指标。其主要适用于需要体重测试、体型肥胖和全身检查的人群。
- 体重指数(BMI)是世界卫生组织推荐的国际统一使用的肥胖分型标准，也是目前国际上常用的衡量人体胖瘦程度以及是否健康的一个标准，其计算方式为： $\text{BMI}=\text{体重}(\text{千克})/\text{身高}(\text{米}\times\text{米})$ 。成人的标准值是BMI18.5-23.9之间。低于18.5为体重指数偏低；高于23.9则为体重指数偏高。
- 一般表现为体重超重或肥胖，超重及肥胖会出现一系列代谢性疾病，如高血压、高血糖、高血脂、高尿酸血症等，所以体重指数偏高者一定要注意控制体重。
- 合理控制饮食，食品多样化，食物纤维可适量增加，饮食规律，避免暴饮暴食，低盐、低脂饮食为主，减少高热量食物的摄入。
- 加强体育锻炼，每天最少保持30分钟的中等强度运动。鼓励每天至少快步走6000步比较健康。肥胖患者不适合较剧烈的运动，会加重膝关节的负担，可以选择游泳、划船等对膝关节负荷较小的运动。
- 定期检查血糖、血脂、肝功、肝脏B超等，积极治疗基础性疾病。
- 减少热量摄取及增加热量消耗。强调以健康行为、饮食、运动为主的综合治疗。

【白蛋白/球蛋白(ALB/GLB)偏高】：

- 蛋白质是反映肝脏合成功能的指标。由肝脏合成的蛋白质约占人体每天合成蛋白质总量的40%以上，血清中的蛋白质全部由肝脏合成，而球蛋白则主要由浆细胞合成。
- 肝细胞还能将糖、脂肪转化为氨基酸，作为进一步合成蛋白质的原料，当肝脏发生病变时，血清中蛋白质的质和量均会发生改变。
- 总蛋白、白蛋白还是反映肝病预后的指标，随着肝功能损害加重，失代偿期肝脏合成功能下降，肝合成蛋白功能减低，白蛋白(A)下降，球蛋白(G)升高，致使白蛋白/球蛋白(A/G)比值倒置。
- 若血清总蛋白低于60g/L或白蛋白减少到25g/L，称为低蛋白血症，易出现腹水，白蛋白/球蛋白比值小于1，见于肝功能损害严重，预后不良(如重度肝炎肝硬化，肝外因素有肾病综合症、大面积烧伤、恶性肿瘤等)。
- 若治疗后白蛋白值回升，白蛋白/球蛋白比值也趋于正常，为治疗最有效的标志。
- 建议看肝功能化验单，一定要结合病情、病史、查体、彩超、影像学等结果，还有其他相关化验指标，综合考虑。若发现肝功明显增高，应尽快前往消化科诊治。

【肌酐(CREA)偏低】：

- (1)临床上肾功能检查项目很多，常规体检一般只做三项测定，即血肌酐(Cr)、血尿素氮(BUN)、血尿酸(UA)，通过这三项可初筛肾功能的情况。
- (2)血肌酐(Cr)由外源性和内源性两类组成。血肌酐是肌肉中肌酸代谢的最终产物，产生之后会被血液运到肾脏由肾小球滤过排出体外，肾小管基本不吸收且分泌量较少。
- (3)在外源性肌酐摄入量保持稳定的情况下，血中肌酐浓度取决于肾小球滤过能力，当肾实质损害，肾小球滤过率下降至正常人的1/3时肌酐浓度就会明显上升，故测定肌酐浓度可作为肾小球滤过受损的指标，也是判定肾功能是否受损的重要指标。
- (4)血肌酐升高常见于各种原因引起的滤过功能减退，如急性慢性肾衰竭；另外如果血肌酐在正常高值附近，就要引起重视了，若同时尿常规也有问题，建议尽快前往肾内科诊治。
- (5)在临床上如果肉食摄入过多、体育活动多导致肌肉分解代谢旺盛、体型强壮的人肌酐水平易偏高；反之，长期素食、卧床、肌肉萎缩、体型瘦小的人肌酐水平易偏低，需要饮食均衡，加强蛋白质的摄入。

【甘油三酯(TG)偏高】：

- (1)甘油三酯是甘油和脂肪酸所构成的有机化合物，甘油三酯测定是脂类代谢的重要指标之一。
- (2)甘油三酯增高与冠心病的发生有着重要的相关性，随年龄增大而有上升的趋势，其增高最常见于高脂和过量糖类饮食、肥胖等。
- (3)甘油三酯主要功能是为机体提供能量，其正常值在0.7-1.7mmol/L之间，1.7-2.29mmol/L为边缘增高，提示应该注意饮食和运动了。
- (4)甘油三酯大于2.3mmol/L，就称为高甘油三酯血症。甘油三酯增高虽然不会直接导致血管斑块的形成，但也会间接引起心脑血管疾病风险增加，同时，当甘油三酯大于5.6mmol/L时，还会增加急性胰腺炎的风险，所以降低甘油三酯的基础主要是控制饮食，饮食控制不佳可以选择药物治疗。
- (5)生活方式的干预是控制甘油三酯水平升高的基础，包括减重，增加运动量，限制酒精摄入以及避免食用果糖和高碳水化合物食物。多食蔬菜水果，定期复查。
- (6)明显增高者在医师的指导下使用降脂药物治疗，首选他汀和贝特类药物。

【鳞状上皮细胞偏高】：

- (1)在生理情况下，机体正常的新陈代谢都会引起鳞状上皮细胞的脱离，这是一种正常的机体现象。如果长时间出现鳞状上皮细胞偏高的现象时，则有可能是尿路感染、泌尿系统结石等因素导致，应及时往泌尿外科进一步诊断治疗。

【粘液丝偏高】：

- (1)尿常规中粘液丝是由尿路中细胞分泌出来的，在有尿路感染时分泌会明显增多，且伴有炎症细胞的出现。
- (2)粘液丝偏高，可分为生理性偏高和病理性偏高两种，生理性偏高一般是由于喝水较少导致的尿液浓缩，一般在喝水后就能达到稀释的效果。
- (3)病理性的粘液丝偏高是由于泌尿系炎症或者是前列腺炎导致的，需要注意观察，多喝水，同时有白细胞等炎症细胞增多时，应及时服用抗感染药物治疗。如果仅有粘液丝的增多而没有白细胞等炎症细胞增多时，尿路有炎症的可能性不大。
- (4)建议平时饮食注意清淡，多喝水，少吃油腻和辛辣的食物，要注意个人清洁卫生，勤洗阴部，注意休息。

【小圆上皮细胞(SRC)偏高】：

- (1)建议泌尿外科咨询，定期复查。

【T波改变】：

- (1)可见于心肌劳损，电解质混乱及神经调节异常，如疲劳，精神紧张等，往心血管内科咨询，进一步查找病因及治疗。

汇总医生： 丁昊炜

主检日期： 2024-06-23

主检医生：

分科结果

身高、体重、血压

项目名称	检查结果	项目名称	检查结果
身高	171cm	体重	77kg
血压	132/87mmHg		

***小结：**

(1) 体重指数 26.33：超重

操作员：张文静 检查日期：2024-06-22 检查医生：名燕凌

检验报告

尿常规

项目名称	检查结果	单位	参考值	提示
胆红素(BIL)	-		阴性	
隐血(ERY)	-		阴性	
小圆上皮细胞(SRC)	1	个/ul	0--0	↑
维生素 C	-		阴性	
异常红细胞	0	个/ul	0--3	
红细胞（正常）	0	个/ul	0--6	
鳞状上皮细胞	1	个/ul	0--0	↑
粘液丝	5	个/ul	0--0	↑
尿葡萄糖(GLU)	-		阴性	
酮体(KET)	-		阴性	
比重(SG)	1.020		1.003--1.030	
酸碱度(PH)	6.5		4.5--8.0	
尿蛋白质(PRO)	-		阴性	
尿胆原(URO)	-		阴性	
亚硝酸盐(NIT)	-		阴性	
尿白细胞(LEU)	-		阴性	

***小结:**

小圆上皮细胞(SRC)偏高(1 个/ul) 鳞状上皮细胞偏高(1 /HP) 粘液丝偏高(5 /HP)

操作员：黄璐瑶 检查日期:2024-06-22 检查医生:陈建国

血常规（五分类）

项目名称	检查结果	单位	参考值	提示
白细胞(WBC)	6.63	10 ⁹ /L	3.5--9.5	
淋巴细胞绝对值(LY#)	1.69	10 ⁹ /L	1.1--3.2	

淋巴细胞百分比(LY%)	25.5	%	20--50
中性粒细胞绝对值(GR#)	4.49	10 ⁹ /L	1.8--6.3
中性粒细胞百分比(GR%)	67.7	%	40--75
嗜碱性粒细胞绝对值(BA#)	0.02	10 ⁹ /L	0--0.06
嗜碱性粒细胞百分比(BA%)	0.3	%	0--1.0
嗜酸性粒细胞绝对值(EO#)	0.10	10 ⁹ /L	0.02--0.52
嗜酸性粒细胞百分比(EO%)	1.5	%	0.4--8.0
血小板(PLT)	258	10 ⁹ /L	125--350
血小板分布宽度(PDW)	15.8	%	15--17
平均血小板体积(MPV)	9.1	fl	6.0--14.0
血小板压积(PCT)	0.235	%	0.11--0.28
红细胞(RBC)	4.95	10 ¹² /L	4.3--5.8
血红蛋白	157	g/L	130--175
红细胞压积(HCT)	46.8	%	40--50
红细胞平均体积(MCV)	94.6	fl	82--100
平均血红蛋白含量(MCH)	31.7	pg	27--34
平均血红蛋白浓度(MCHC)	336	g/L	316--354
单核细胞绝对值(MO#)	0.33	10 ⁹ /L	0.1--0.60
单核细胞百分比(MO%)	5.0	%	3--10
红细胞分布宽度标准差(RDW-SD)	45.0	fl	35--56
红细胞分布宽度变异系数(RDW-CV)	12.7	%	10.6--16.6
大血小板比率	18.9	%	11--45
大血小板数目	49	10 ⁹ /L	30--90
未成熟粒细胞数目	0.05	10 ⁹ /L	0--999
未成熟粒细胞百分比	0.7	%	0--100
有核红细胞数目	0.000	10 ⁹ /L	0--9999

有核红细胞百分比	0.00	/100WBC	0--9999	
----------	------	---------	---------	--

***小结:**

未见异常

操作员：黄璐瑶 检查日期：2024-06-22 检查医生：陈建国

尿沉渣

项目名称	检查结果	单位	参考值	提示
白细胞尿	3	个/ul	0--13	
上皮细胞(EC)	3	/HP	0--28	
管型(CAST)	0	个/ul	0--1	
霉菌(尿)	0	/HP	0--0	
结晶	0	/HP	0--10	
透明度(CLA)	清亮			
胆红素(BIL)	-		阴性	
颜色(Colour)	淡黄色			
红细胞(尿)(RBC)	0	个/ul	0--6	

***小结:**

未见异常

操作员：黄璐瑶 检查日期：2024-06-22 检查医生：陈建国

生化全项 1

项目名称	检查结果	单位	参考值	提示
碳酸氢根(HCO3)	25.6	mmol/L	22--29	
总蛋白(T PROT)	65.6	g/L	65--85	
白蛋白(ALB)	47.70	g/L	40--55	
球蛋白(GLB)	17.90	g/L	15--35	
白蛋白/球蛋白(ALB/GLB)	2.66		1.0--2.5	↑
碱性磷酸酶(ALP)	97.0	U/L	45--125	

肌酐(CREA)	56.00	umol/L	57--97	↓
尿酸(UA)	399.00	umol/L	200--420	
钾(K)	4.23	mmol/L	3.5--5.5	
钠(Na)	141.7	mmol/L	136--145	
氯(Cl)	103.0	mmol/L	96--108	
钙(Ca)	2.44	mmol/L	2.11--2.52	
乳酸脱氢酶(LDH)	128.00	U/L	120--250	
淀粉酶(AMY)	37.00	IU/L	35--135	
葡萄糖(GLU)	5.53	mmol/L	3.89--6.1	
总胆红素(TBIL)	14.70	umol/L	0--26	
直接胆红素(DBIL)	2.8	umol/L	0--8.0	
间接胆红素(IBIL)	11.90	umol/L	0--17.39	
丙氨酸氨基转移酶(ALT)	32.00	U/L	9--50	
门冬氨酸氨基转移酶(AST)	17.00	U/L	15--40	
尿素测定 (Urea)	4.30	mmol/L	3.1--8.0	
肌酸激酶(CK)	97.00	U/L	50--310	
α-羟丁酸脱氢酶	129.00	U/L	72--182	
C 反应蛋白	0.90	mg/dl	0--3	
动脉硬化指数	2.55		1.31--3.19	
谷草比谷丙	0.53		0.4--2.5	
总胆固醇(CHOL)	4.65	mmol/L	2.59--5.2	
甘油三脂(TG)	3.80	mmol/L	0.7--1.7	↑
低密度脂蛋白(LDL)	2.19	mmol/L	0--4.13	
高密度脂蛋白(HDL)	0.86	mmol/L	0.77--1.55	

***小结:**

白蛋白/球蛋白(ALB/GLB)偏高(2.66) 肌酐(CREA)偏低(56.00 umol/L) 甘油三脂(TG)偏高(3.80 mmol/L)

操作员：梁可欣 检查日期:2024-06-22 检查医生:陈建国

大同瑞慈康复医院 12导联心电图报告

徐鹤 男 42岁 体检号:395563

病床号:

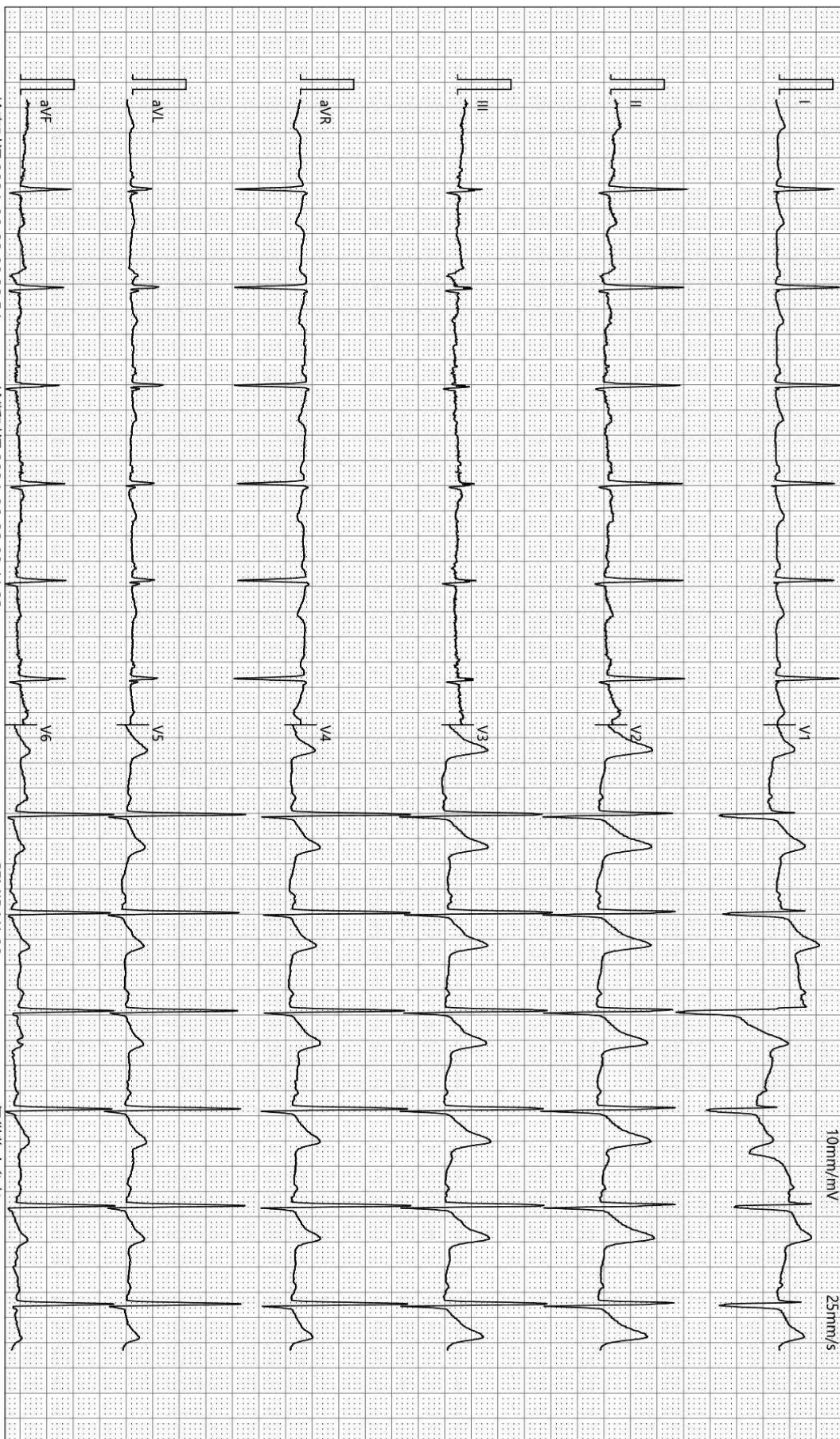
诊断结果:

- 1.窦性心律
- 2.T波改变(II,III,aVF)

诊断医生:

张生 陶志娟

HR	: 76bpm	[60 ~ 100bpm]
P	: 117↑ms	[0 ~ 110ms]
PR	: 151ms	[120 ~ 200ms]
QRS	: 89ms	[60 ~ 100ms]
QT/QTc	: 371/419ms	[320 ~ 440/0 ~ 450ms]
P/QRS/T	: 3/34/16deg.	[0 ~ 75/-30 ~ 90/0 ~ 75deg]
RV5/SV1	: 2.158/0.963mV	[0.0 ~ 2.5/0.0 ~ 2.0mV]



检查时间:2024-06-22 09:32:54

诊断时间:2024-06-22 09:41:23

SEMIP V1 90

仅供临床参考

双源 CT 诊断图文报告

流水号: 2209090541

影像号: CT20240622037

姓名: 徐鸽

年龄: 42 岁

性别: 男

检查设备: 西门子量子双源 CT

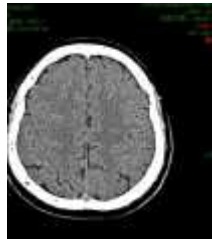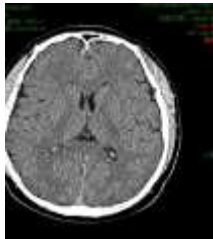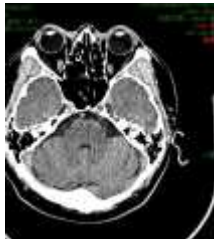体检号: 395563

申请医院: 本院

体检科室: 体检科

检查部位: 脑部双源 CT

经典图像:



影像所见:

颅脑结构双侧对称, 脑实质内未见异常密度。中线结构居中。脑沟、裂、池及脑室系统等未见异常。

影像诊断:

颅脑未见明显异常

报告医师: 剧艳军

检查日期: 2024-06-22

审核医师: 剧艳军

报告日期: 2024-06-22



大同市医学影像研究中心

注: 本报告仅供临床医生参考!

地址: 大同市魏都大道 79 号。若有疑问, 请致电: 0352---2830580

双源 CT 诊断图文报告

流水号: 2209090541

影像号: CT20240622038

姓名: 徐鸽

年龄: 42 岁

性别: 男

检查设备: 西门子量子双源 CT

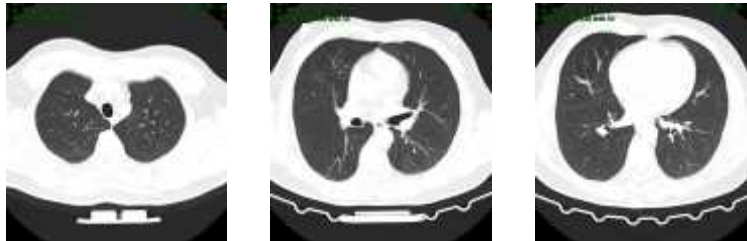体检号: 395563

申请医院: 本院

体检科室: 体检科

检查部位: 肺部双源 CT

经典图像:



影像所见:

胸廓对称, 骨性肋骨完整, 胸壁软组织结构良好, 两肺支气管血管纹理走行分布良好, 支气管束结构清晰, 双肺通气良好。肺门结构未见异常。纵隔无偏移, 段以上支气管通畅。心影及大血管形态结构正常, 纵隔内未见肿大淋巴结。胸膜未见异常。

影像诊断:

胸部未见明显异常

报告医师: 剧艳军

检查日期: 2024-06-22

审核医师: 剧艳军

报告日期: 2024-06-22

MRI 诊断图文报告

流水号: 2209090541

影像号: MR20240622022

姓名: 徐鸽

年龄: 42 岁

性别: 男

检查设备: 西门子 1.5T 磁共振

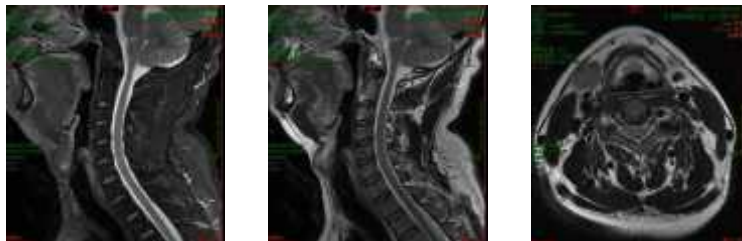
体检号: 395563

申请医院: 本院

体检科室: 体检科

检查部位: MR 检查

经典图像:



影像所见:

颈椎椎体序列正常, 生理曲度存在。各椎体及附件骨结构正常。椎间盘形态、信号未见异常, 椎管及双侧椎间孔无狭窄, 脊髓内未见异常信号。

影像诊断:

颈椎 MRI 未见异常

报告医师: 李贵 1

检查日期: 2024-06-22

审核医师: 叶道斌

报告日期: 2024-06-22

超声诊断图文报告

流水号: 2209090541

影像号: 1594439

姓名: 徐鸽

年龄: 42岁

性别: 男

检查设备: Vivid E95

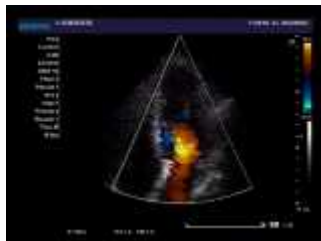
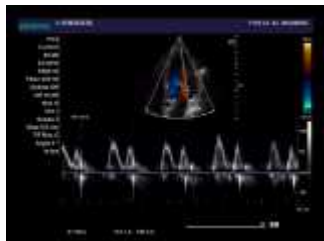
体检号: 395563

申请医院: 本院

体检科室: 体检科

检查部位: 心脏彩超

经典图像:



影像所见:

超声测量 (单位: mm)

升主动脉内径 27 (32±3mm)

左房内径 30 (35mm)

室间隔 9.3 (8-11mm)

左室内径 50 (47±4mm)

左室后壁 9.3 (8-11mm)

EF71% (50-80%)

右室内径 35 (36±4mm)

右房内径 33 (36±4mm)

FS36% (28-41%)

主肺动脉内径 21 (23±3mm)

升主动脉内径正常, 心脏各腔室大小正常, 室间隔厚度正常, 左室壁未见明显节段性运动异常, 各瓣膜及启闭功能未见明显异常, 舒张期二尖瓣口血流频谱 E/A>1, 心包腔未见积液。

影像诊断:

心脏结构及功能未见明显异常

报告医师: 李菊蓉

检查日期: 2024-06-22

审核医师: 李菊蓉

报告日期: 2024-06-22

超声诊断图文报告

流水号: 2209090541

影像号: 1594481

姓名: 徐鸽

年龄: 42 岁

性别: 男

检查设备: Vivid E95

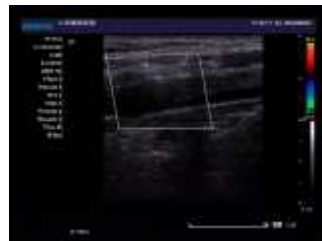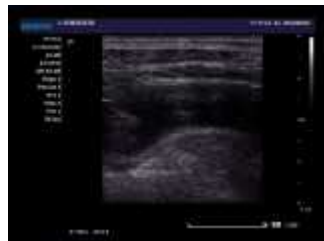体检号: 395563

申请医院: 本院

体检科室: 体检科

检查部位: 颈部血管彩超

经典图像:



影像所见:

右锁骨下动脉起始处、双侧颈总动脉、颈内、颈外动脉起始段内中膜不增厚, 内壁欠光滑, 管壁未见明确强回声斑。CDFI: 血流充盈好。PW: 频谱形态正常。

双侧椎动脉走行正常, 椎动脉内径正常, 管壁不厚, 管腔内为无回声, CDFI: 血流充盈好。PW: 频谱正常。

影像诊断:

双侧颈动脉、椎动脉未见明显异常

报告医师: 李菊蓉

检查日期: 2024-06-22

审核医师: 李菊蓉

报告日期: 2024-06-22

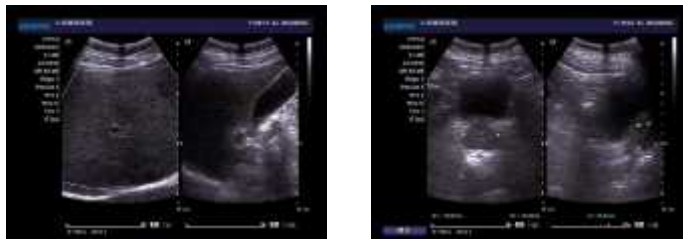超声诊断图文报告

流水号: 2209090541

影像号: 1594487

姓名: 徐鸽 年龄: 42岁 性别: 男 检查设备: Vivid E95
体检号: 395563 申请医院: 本院 体检科室: 体检科 检查部位: 全腹彩超

经典图像:



影像所见:

肝脏大小形态正常, 包膜光滑完整, 实质回声均匀, 肝内管道系统走行清晰, 门静脉及肝内胆管不扩张。
胆囊大小形态正常, 壁不厚、光滑, 囊内透声好, 肝外胆管不扩张。
胰腺大小形态正常, 实质回声均匀, 主胰管不扩张。
脾脏大小形态正常, 实质回声均匀, 脾门静脉不宽。
双肾大小形态正常, 皮髓质分界清晰, 集合系统未见分离, 双侧输尿管未见扩张。
膀胱充盈尚可, 壁光滑, 内清晰。
前列腺形态正常, 大小约 3.5*2.6*2.5cm, 实质回声欠均匀。

影像诊断:

肝、胆、脾、胰、双肾、前列腺未见明显异常

报告医师: 李菊蓉

检查日期: 2024-06-22

审核医师: 李菊蓉

报告日期: 2024-06-22