



2209090524

大同瑞慈健康体检

报 告 册

体检编号	395546	工号	7
姓名	周玉芳 1		
性别	女	年龄	52 岁
单位	大同市财政评审中心		
部门	大同市财政评审中心		
联系电话	17835461806		
体检日期	2025-07-19		

尊敬的周玉芳 1女士您好！

首先,瑞慈健康体检全体员工欢迎您的光临,并对您的信任表示衷心的感谢！

您于 2025-07-19 (体检编号: 395546) 完成健康检查,本机构的各科医生已根据您的体检项目及结果,汇总成此份健康体检报告,并经总检医生审核。据此提出对您健康状况的综合分析及建议。

瑞慈健康体检倡导“大健康、大康复”,提出“健康是第一财富 (Rich)”的人文理念。希望您仔细阅读并妥善地保管此份健康体检报告,并认真关注报告中的提示与建议,若您对报告内容有任何疑问,可直接与瑞慈健康体检客服部联系,进一步咨询。

健康体检咨询电话: 0352-2824444

客户服务咨询电话: 0352-2830597

400-6112995

瑞慈健康体检报告由下列内容组成:

第一部分:主检报告

第二部分:分科分项结果

第三部分:检验报告

第四部分:附表

主检报告

检查综述

- 1、【生殖道微生态】 上皮细胞(白带)+/HP G-球菌+
- 2、【生化1(特殊级)】 总胆固醇(CHOL)偏高(5.99 mmol/L) 甘油三脂(TG)偏高(2.32 mmol/L)
- 3、【尿液分析+尿沉渣】 隐血(ERY)+- 正常红细胞偏高(10 个/u1) 鳞状上皮细胞偏高(9 /HP) 粘液丝偏高(29 /HP) 红细胞(尿)(RBC)偏高(10 个/u1)
- 4、【甲状腺彩超】 甲状腺实质回声欠均 建议查甲功
- 5、【颈部血管彩超】 右锁骨下动脉起始处内中膜增厚
- 6、【眼科】 (1) 镜 0.4 (2) 镜 0.5

医生建议

【上皮细胞(白带)+/HP】：

(1)在生理情况下，阴道内的细胞新陈代谢会正常脱落，在取标本的时候会取到有脱落的上皮细胞，镜检时就会发现阳性，这属于正常的现象。如果同时阴道分泌物检查发现有病原菌感染的情况，建议往妇科进一步诊断治疗。

【G-球菌+】：

(1)阴道微生物学检查是用于提示除阴道的正常菌群之外，可致病的菌群类别判断，用于临床治疗指导。

【总胆固醇(CHOL)偏高】：

(1)总胆固醇是脂质的主要成分之一，其数量受年龄、家族、性别、饮食、遗传等多种因素影响。总胆固醇对人体生长发育以及新陈代谢有重要的作用，正常值是2.59-5.20mmol/L。

(2)总胆固醇升高后，会增加类脂物质的堆积，会产生更多的血管斑块，进而增加心脑血管疾病的风险。大于5.21-5.69mmol/L是胆固醇的临界偏高，即使是一个完全健康的人，只要总胆固醇>7.2mmol/L或低密度脂蛋白>4.9mmol/L，未来发生心脑血管的风险就明显增高，应该马上治疗。

(3)总胆固醇升高根据病因可分为两大类：一是原发性，是由于遗传因素缺陷所致，另一种是继发性，可引起其升高的疾病主要有糖尿病、高血压、甲减、肝肾疾病等。

(4)降低总胆固醇的治疗中，原发性偏高应积极应用降脂药，曾经选择他汀类药物，胆固醇不能达标的，可联合用药（如依折麦布等）。

(5)如果总胆固醇偏高，且患者有糖尿病、高血压、甲减、肝肾疾病或者已经发生心脑血管疾病的人更应积极用药，控制降低疾病风险。

(6)戒烟，增强运动，采用低脂、低糖饮食，少食富含脂肪、胆固醇及饱和脂肪酸的食物，多进食蔬菜、水果、豆制品、粗粮、鱼和高纤维食品。

(7)必要时在医师指导下使用降脂药物治疗，并前往内分泌科复诊。

【甘油三脂(TG)偏高】：

(1)甘油三脂是甘油和脂肪酸所构成的有机化合物，甘油三酯测定是脂类代谢的重要指标之一。

(2)甘油三酯增高与冠心病的发生有着重要的相关性，随年龄增大而有上升的趋势，其增高最常见于高脂和过量糖类饮食、肥胖等。

(3)甘油三酯主要功能是为机体提供能量，其正常值在0.7-1.7mmol/L之间，1.7-2.29mmol/L为边缘增高，提示应该注意饮食和运动了。

(4)甘油三酯大于2.3mmol/L，就称为高甘油三酯血症。甘油三酯增高虽然不会直接导致血管斑块的形成，但也会间接引起心脑血管疾病风险增加，同时，当甘油三酯大于5.6mmol/L时，还会增加急性胰腺炎的风险，所以降低甘油三酯的基础主要是控制饮食，饮食控制不佳可以选择药物治疗。

(5)生活方式的干预是控制甘油三酯水平升高的基础，包括减重，增加运动量，限制酒精摄入以及避免食用果糖和高碳水化合物食物。多食蔬菜水果，定期复查。

(6)明显增高者在医师的指导下使用降脂药物治疗，首选他汀和贝特类药物。

【鳞状上皮细胞偏高】：

(1)在生理情况下，机体正常的新陈代谢都会引起鳞状上皮细胞的脱离，这是一种正常的机体现象。如果长时间出现鳞状上皮细胞偏高的现象时，则有可能是尿路感染、泌尿系统结石等因素导致，应及时往泌尿外科进一步诊断治疗。

【粘液丝偏高】：

(1)尿常规中粘液丝是由尿路中细胞分泌出来的，在有尿路感染时分泌会明显增多，且伴有炎症细胞的出现。

(2)粘液丝偏高，可分为生理性偏高和病理性偏高两种，生理性偏高一般是由于喝水较少导致的尿液浓缩，一般在喝水后就能达到稀释的效果。

(3)病理性的粘液丝偏高是由于泌尿系炎症或者是前列腺炎导致的，需要注意观察，多喝水，同时有白细胞等炎症细胞增多时，应及时服用抗感染药物治疗。如果仅有粘液丝的增多而没有白细胞等炎症细胞增多时，尿路有炎症的可能性不大。

(4)建议平时饮食注意清淡，多喝水，少吃油腻和辛辣的食物，要注意个人清洁卫生，勤洗阴部，注意休息。

【红细胞(尿)(RBC)偏高】：

(1)建议泌尿外科复查，结合临床参考。

【隐血(ERY)+-】：

(1)尿隐血可分为肉眼血尿和镜下血尿。肉眼血尿是指肉眼能见到血色的尿，尿液呈洗肉水色或血色，通常在1000ml尿中含有1ml血液即肉眼可见。镜下血尿是指尿的颜色正常，通过显微镜可以观察到尿液中含红细胞，通常离心沉淀后的尿液镜检每高倍视野有红细胞3个以上。

(2)尿隐血是泌尿系疾病常见的症状之一，生理情况下女性生理期、运动后等都可以引起，病理情况下大多是由泌尿系统疾病引起，如泌尿系炎症、尿路结石等，也有一些血尿是由全身性疾病或泌尿系统邻近器官所致。

(3)需要指出的是：尿液呈红色并不都是血尿，有些药物、食物都能使尿液呈红色、橙色或褐色；由于严重创伤、错误输血等大量红细胞或组织破坏，也可导致血红蛋白或肌红蛋白血尿。

(4)建议往泌尿外科进一步复查，以明确诊断。

【甲状腺实质回声欠均】：

(1)建议内分泌科诊断治疗。

【右锁骨下动脉起始处内中膜增厚】：

(1)颈动脉内中膜增厚是一个超声诊断，它属于血管性疾病（动脉硬化）的早期表现，提示长期发展下去动脉硬化会形成斑块和狭窄闭塞病变。

(2)建议改变饮食结构，适量增加运动量，减缓动脉硬化发展的速度。如果有血脂高、胆固醇高、高血压、高血糖，就要进行相应的控制和预防，通过药物的干预，避免从内中膜增厚发展成斑块，进一步形成血管狭窄和闭塞的病变。

汇总医生： 樊兴国

主检日期： 2025-07-21

主检医生：

分科结果

身高、体重、血压

项目名称	检查结果	项目名称	检查结果
身高	162cm	体重	63kg
血压	132/66mmHg		

***小结:**

未见异常

操作员：赵婉如 检查日期：2025-07-20 检查医生：名燕凌

外科（女）

项目名称	检查结果	项目名称	检查结果
皮肤	正常	甲状腺	无肿大
浅表淋巴结	无肿大	肛门	拒检
泌尿外生殖器	正常	四肢关节	未见异常
腹股沟	未见异常	足背动脉	正常
紫绀	无	色素沉着	无
脱毛	无	脱色	无
浮肿	无	皮下结节	无
头颅	正常	颈部	正常
乳腺	正常	脊柱	正常
直肠	未检	皮肤黄疸	无
四肢	活动正常	其他	无

***小结:**

未见异常

操作员：张明远 检查日期：2025-07-19 检查医生：张明远

眼科

项目名称	检查结果	项目名称	检查结果
视力(左)	镜 0.4	视力(右)	镜 0.5
辨色力	正常	眼睑	正常
结膜	正常	泪器	正常
角膜	正常	虹膜	正常
瞳孔	正常	晶状体	正常
玻璃体	正常	眼底	未见异常

***小结:**

(1) 镜 0.4

(2) 镜 0.5

操作员：田野青

检查日期:2025-07-19

检查医生：田野青

妇科内诊

项目名称	检查结果	项目名称	检查结果
外阴	正常	尿道口	正常
阴道	通畅	子宫	正常
附件	正常	宫颈	光滑
后穹窿	正常		

***小结:**

未见异常

操作员：智美玲

检查日期:2025-07-19

检查医生：智美玲

检验报告

甲状腺功能八项

项目名称	检查结果	单位	参考值	提示
甲状腺球蛋白(TG)	7.02	ng/ml	1.59--50.03	
总甲状腺素(T4)	108.08	nmol/L	71.31--165.06	
促甲状腺素(TSH)	2.289	uIU/ml	0.3--5.0	
促甲状腺受体抗体(TRAb)	0.50	IU/l	0--1.71	
甲状腺过氧化物酶抗体	3.00	IU/ml	0--34	
总三碘甲状腺原氨酸(T3)	2.16	nmol/L	1.21--3.01	
游离三碘甲状腺原氨酸(FT3)	4.90	pmol/L	3.15--6.70	
游离甲状腺素(FT4)	13.75	pmol/L	11.92--21.62	

*小结:

未见异常

操作员：黄璐瑶 检查日期：2025-07-19 检查医生：康健忠

尿液分析+尿沉渣

项目名称	检查结果	单位	参考值	提示
白细胞尿	2	个/u1	0--13	
上皮细胞(EC)	9	/HP	0--28	
管型(CAST)	0	个/u1	0--1	
霉菌(尿)	0	/HP	0--0	
结晶	0	/HP	0--10	
透明度(CLA)	清亮			
胆红素(BIL)	-		阴性	
隐血(ERY)	+-		阴性	
小圆上皮细胞(SRC)	0	个/u1	0--0	
维生素C	-		阴性	

异常红细胞	0	个/u1	0—3	
红细胞（正常）	10	个/u1	0—6	↑
鳞状上皮细胞	9	个/u1	0—0	↑
粘液丝	29	个/u1	0—0	↑
颜色(Colour)	淡黄色			
尿葡萄糖(GLU)	-		阴性	
酮体(KET)	-		阴性	
比重(SG)	1.025		1.003—1.030	
酸碱度(PH)	6.0		4.5—8.0	
尿蛋白质(PRO)	-		阴性	
尿胆原(URO)	-		阴性	
亚硝酸盐(NIT)	-		阴性	
红细胞(尿)(RBC)	10	个/u1	0—6	↑
尿白细胞(LEU)	-		阴性	

***小结:**

隐血(ERY)++ 正常红细胞偏高(10 个/u1) 鳞状上皮细胞偏高(9 /HP) 粘液丝偏高(29 /HP) 红细胞(尿)(RBC)偏高(10 个/u1)

操作员：乔叶 检查日期：2025-07-19 检查医生：康建忠

血常规（五分类）

项目名称	检查结果	单位	参考值	提示
白细胞(WBC)	8.28	10 ⁹ /L	3.5—9.5	
淋巴细胞绝对值(LY#)	2.47	10 ⁹ /L	1.1—3.2	
淋巴细胞百分比(LY%)	29.8	%	20—50	
中性粒细胞绝对值(GR#)	5.18	10 ⁹ /L	1.8—6.3	
中性粒细胞百分比(GR%)	62.7	%	40—75	
嗜碱性粒细胞绝对值(BA#)	0.05	10 ⁹ /L	0—0.06	
嗜碱性粒细胞百分比(BA%)	0.6	%	0—1.0	
嗜酸性粒细胞绝对值(E0#)	0.06	10 ⁹ /L	0.02—0.52	

嗜酸性粒细胞百分比 (EO%)	0.7	%	0.4--8.0
血小板 (PLT)	222	10 ⁹ /L	125--350
血小板分布宽度 (PDW)	16.3	%	15--17
平均血小板体积 (MPV)	10.4	f1	6.0--14.0
血小板压积 (PCT)	0.231	%	0.11--0.28
红细胞 (RBC)	4.45	10 ¹² /L	3.8--5.1
血红蛋白	131	g/L	115--150
红细胞压积 (HCT)	40.5	%	35--45
红细胞平均体积 (MCV)	91.0	f1	82--100
平均血红蛋白含量 (MCH)	29.4	pg	27--34
平均血红蛋白浓度 (MCHC)	323	g/L	316--354
单核细胞绝对值 (MO#)	0.52	10 ⁹ /L	0.1--0.60
单核细胞百分比 (MO%)	6.2	%	3--10
红细胞分布宽度标准差 (RDW-SD)	41.7	f1	35--56
红细胞分布宽度变异系数 (RDW-CV)	12.2	%	10.6--16.6
大血小板比率	29.3	%	11--45
大血小板数目	65	10 ⁹ /L	30--90
未成熟粒细胞数目	0.01	10 ⁹ /L	0--999
未成熟粒细胞百分比	0.1	%	0--100
有核红细胞数目	0.000	10 ⁹ /L	0--9999
有核红细胞百分比	0.00	/100WBC	0--9999

***小结:**

未见异常

操作员：乔叶 检查日期：2025-07-19 检查医生：康建忠

同型半胱氨酸

项目名称	检查结果	单位	参考值	提示
同型半胱氨酸	7.70	umol/L	0--20	

***小结：**

未见异常

操作员：梁可欣 检查日期：2025-07-19 检查医生：康建忠

生殖道微生物

项目名称	检查结果	单位	参考值	提示
线索细胞	-			
清洁度	II			
上皮细胞(白带)	+			
滴虫	-			
G-球菌	+			
霉菌	-			
G-杆菌	±			
G+杆菌	-			
G+球菌	-			

***小结：**

上皮细胞(白带)+/HP G-球菌+

操作员：梁可欣 检查日期：2025-07-20 检查医生：康建忠

生化 1(特殊级)

项目名称	检查结果	单位	参考值	提示
碳酸氢根(HCO3)	26.20	mmol/L	22--29	
总蛋白(T PROT)	71.3	g/L	65--85	
白蛋白(ALB)	44.00	g/L	40--55	
球蛋白(GLB)	27.30	g/L	15--35	
白蛋白/球蛋白(ALB/GLB)	1.61		1.0--2.5	
碱性磷酸酶(ALP)	109.0	U/L	50--135	
肌酐(CREA)	57.50	umol/L	41--73	
尿酸(UA)	229.00	umol/L	140--340	
钾(K)	4.00	mmol/L	3.5--5.5	

钠 (Na)	141.9	mmol/L	136--145	
氯 (Cl)	97.7	mmol/L	96--108	
钙 (Ca)	2.34	mmol/L	2.11--2.52	
乳酸脱氢酶 (LDH)	152.00	U/L	120--250	
淀粉酶 (AMY)	73.00	IU/L	35--135	
葡萄糖 (GLU)	5.46	mmol/L	3.89--6.1	
总胆红素 (TBIL)	10.30	umol/L	0--21	
直接胆红素 (DBIL)	3.0	umol/L	0--8.0	
间接胆红素 (IBIL)	7.30	umol/L	0--17.39	
丙氨酸氨基转移酶 (ALT)	25.00	U/L	7--40	
门冬氨酸氨基转移酶 (AST)	27.00	U/L	13--35	
尿素测定 (Urea)	5.50	mmol/L	2.6--7.5	
肌酸激酶 (CK)	51.00	U/L	40--200	
α-羟丁酸脱氢酶	125.00	U/L	72--182	
C 反应蛋白	0.70	mg/dl	0--3	
动脉硬化指数	2.00		1.31--3.19	
谷草比谷丙	1.08		0.4--2.5	
总胆固醇 (CHOL)	5.99	mmol/L	2.59--5.2	↑
甘油三脂 (TG)	2.32	mmol/L	0.7--1.7	↑
低密度脂蛋白 (LDL)	2.96	mmol/L	0--4.13	
高密度脂蛋白 (HDL)	1.48	mmol/L	0.77--1.55	

***小结:**

总胆固醇 (CHOL) 偏高 (5.99 mmol/L) 甘油三脂 (TG) 偏高 (2.32 mmol/L)

操作员：梁可欣 检查日期：2025-07-19

检查医生：康建忠

人乳头瘤病毒检查 (HPV)

项目名称	检查结果	单位	参考值	提示
HPV 高危亚型 16	阴性 (-)		阴性	
HPV 高危亚型 18	阴性 (-)		阴性	

HPV 高危亚型 31	阴性 (-)		阴性	
HPV 高危亚型 26	阴性 (-)		阴性	
HPV 高危亚型 33	阴性 (-)		阴性	
HPV 高危亚型 35	阴性 (-)		阴性	
HPV 高危亚型 39	阴性 (-)		阴性	
HPV 高危亚型 45	阴性 (-)		阴性	
HPV 高危亚型 51	阴性 (-)		阴性	
HPV 高危亚型 52	阴性 (-)		阴性	
HPV 高危亚型 53	阴性 (-)		阴性	
HPV 高危亚型 56	阴性 (-)		阴性	
HPV 高危亚型 58	阴性 (-)		阴性	
HPV 高危亚型 59	阴性 (-)		阴性	
HPV 高危亚型 66	阴性 (-)		阴性	
HPV 高危亚型 68	阴性 (-)		阴性	
HPV 高危亚型 73	阴性 (-)		阴性	
HPV 高危亚型 82	阴性 (-)		阴性	
HPV 低危亚型 6	阴性 (-)		阴性	
HPV 低危亚型 11	阴性 (-)		阴性	
HPV 低危亚型 42	阴性 (-)		阴性	
HPV 低危亚型 43	阴性 (-)		阴性	
HPV 低危亚型 81	阴性 (-)		阴性	

***小结:**

未见异常

操作员：刘慧芳 检查日期：2025-07-20 检查医生：康建忠

大同现代医学检验实验室

液基薄层细胞学图文报告

ID: 2025118103

病理号: 107213

姓名: 周玉芳 1

性别: 女

年龄: 52岁

送检科室:

电话号码: 17835461806

床号:

病历号:

体检号: 2209090524

送检医院: 大同瑞慈康复体检

送检日期: 2025-07-20

末次月经:

送检医生:

采样日期:

报告日期: 2025-07-20

标本满意度: 满意

细胞量: >40%

红细胞:

经期样本:

颈管细胞:

化生细胞:

鳞状细胞:

宫颈柱状细胞:

未见上皮内病变/恶性细胞:

正常范围内:

良性反应性改变:

- 炎症:
- 放疗:
- 妊娠:
- 萎缩性:
- 宫内避孕器:
- 其他:

- 轻度:
- 中度:
- 重度:

病原体: 滴虫感染:

念珠菌感染:

细菌感染:

提示 HPV 感染:

疱疹病毒感染:

鳞状上皮细胞分析:

非典型鳞状细胞:

- 倾向上皮内瘤变:
- 倾向良性反应性改变:
- 不能明确意义(ASC-US):
- 不排除高度病变(ASC-H):

上皮内低度病变:

鳞癌:

上皮内高度病变:

- CIN2:
- CIN3:

腺上皮细胞分析:

非典型腺细胞:

- 宫内膜:
- 来源不明:

非典型腺细胞(宫颈管):

- 倾向原位腺癌:
- 不能明确意义:
- 倾向良性反应性改变:

腺癌:

- 宫颈管:
- 宫内膜:
- 其它:

炎细胞:

- 轻度:
- 中度:
- 重度:

可疑腺癌:

诊断意见: 未见上皮内病变或恶性细胞 (NILM)。

建议:

报告医师: 张荣生

地址: 大同市魏都大道 79 号, 本报告医师签字后有效
咨询: 0352-2830587 4006-122-995

妇科细胞学是筛查项目, 出于技术原因, 可能会有假阴性结果, 本检测仅对来样负责, 如果对结果有疑义, 请在收到报告 7 天内与我们联系。

Rich 大同瑞慈康复医院
超声诊断图文报告

流水号: 2209090524

超声号: 1884217

姓名: 周玉芳 1

年龄: 52 岁

性别: 女

检查设备: Vivid E95

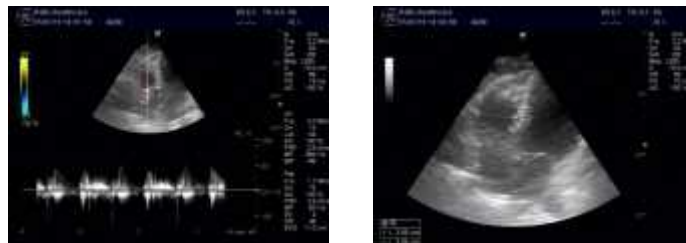体检号: 395546

申请医院: 本院

体检科室: 体检科

检查部位: 心脏彩超

经典图像:



影像所见:

超声测量 (单位: mm)

升主动脉内径 26 (32±3mm)

左房内径 26 (35mm)

室间隔 9 (8-11mm)

左室内径 47 (47±4mm)

左室后壁 8 (8-11mm)

EF61% (50-80%)

右室内径 30 (36±4mm)

右房内径 30 (36±4mm)

FS33% (28-41%)

主肺动脉内径 20 (23±3mm)

升主动脉内径正常, 心脏各腔室大小正常, 室间隔厚度正常, 左室壁未见明显节

段性运动异常, 各瓣膜及启闭功能未见明显异常, 舒张期二尖瓣口血流频谱 E/A>1, 心包腔未见积液。

影像诊断:

心脏结构及功能未见明显异常

报告医师: 李菊蓉

检查日期: 2025-07-19

审核医师: 李菊蓉

报告日期: 2025-07-19



注: 本报告仅供临床医生参考!

地址: 大同市魏都大道 79 号。若有疑问, 请致电: 0352---2830580

Rich 大同瑞慈康复医院
超声诊断图文报告

流水号: 2209090524

超声号: 1884211

姓名: 周玉芳 1

年龄: 52 岁

性别: 女

检查设备: Vivid E95

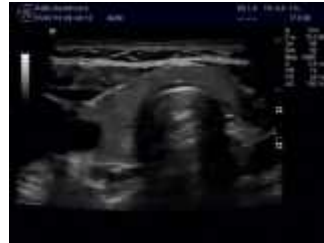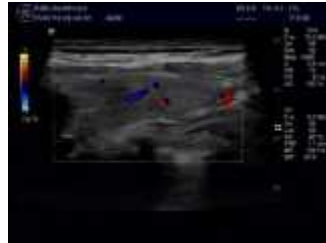体检号: 395546

申请医院: 本院

体检科室: 体检科

检查部位: 甲状腺彩超

经典图像:



影像所见:

甲状腺双侧叶形态正常, 包膜完整, 实质回声欠均匀, 部分可见结节状改变, CDFI: 未见异常血流信号。
双侧颈部未见明显肿大淋巴结。

影像诊断:

甲状腺实质回声欠均建议查甲功

报告医师: 李菊蓉

检查日期: 2025-07-19

审核医师: 李菊蓉

报告日期: 2025-07-19



注: 本报告仅供临床医生参考!

地址: 大同市魏都大道 79 号。若有疑问, 请致电: 0352---2830580

Rich 大同瑞慈康复医院
超声诊断图文报告

流水号: 2209090524

超声号: 1884213

姓名: 周玉芳 1

年龄: 52 岁

性别: 女

检查设备: Vivid E95

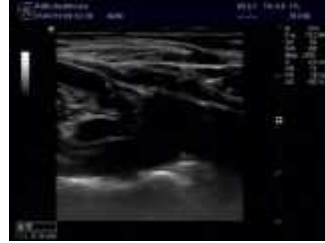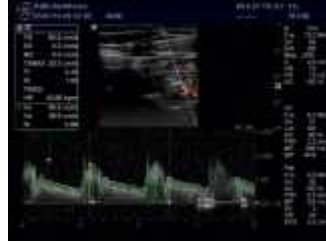
体检号: 395546

申请医院: 本院

体检科室: 体检科

检查部位: 颈部血管彩超

经典图像:



影像所见:

右锁骨下动脉起始处内中膜增厚, 厚约 1.4mm, 双侧颈总动脉、颈内、颈外动脉起始段内中膜不增厚, 内壁欠光滑, 管壁未见明确强回声斑。CDFI: 血流充盈好。PW: 频谱形态正常。 双侧椎动脉走行正常, 椎动脉内径正常, 管壁不厚, 管腔内为无回声, CDFI: 血流充盈好。PW: 频谱正常。

影像诊断:

右锁骨下动脉起始处内中膜增厚

报告医师: 李菊蓉

检查日期: 2025-07-19

审核医师: 李菊蓉

报告日期: 2025-07-19



注: 本报告仅供临床医生参考!

地址: 大同市魏都大道 79 号。若有疑问, 请致电: 0352---2830580

Rich 大同瑞慈康复医院
超声诊断图文报告

流水号: 2209090524

超声号: 1884219

姓名: 周玉芳 1

年龄: 52 岁

性别: 女

检查设备: Vivid E95

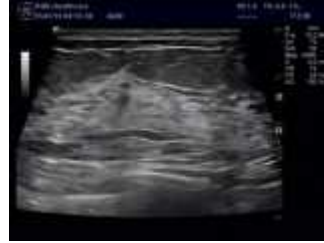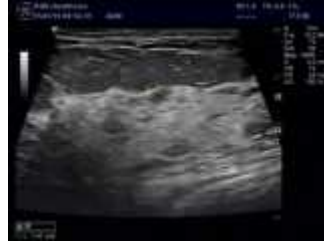体检号: 395546

申请医院: 本院

体检科室: 体检科

检查部位: 乳腺彩超

经典图像:



影像所见:

双侧乳腺腺体层次清晰, 右乳腺体厚 1.4cm, 左乳腺体厚 1.3cm, 乳导管未见扩张, 未见明显占位性病变, CDFI: 未见异常血流信号。

影像诊断:

双侧乳腺未见明显异常

报告医师: 李菊蓉

检查日期: 2025-07-19

审核医师: 李菊蓉

报告日期: 2025-07-19



注: 本报告仅供临床医生参考!

地址: 大同市魏都大道 79 号。若有疑问, 请致电: 0352---2830580

Rich 大同瑞慈康复医院
超声诊断图文报告

流水号: 2209090524

超声号: 1884215

姓名: 周玉芳 1

年龄: 52 岁

性别: 女

检查设备: Vivid E95

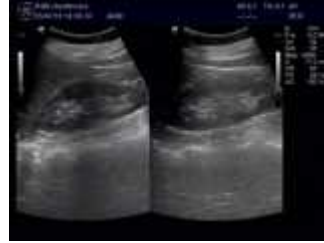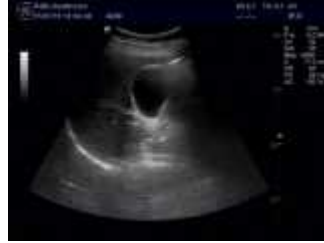体检号: 395546

申请医院: 本院

体检科室: 体检科

检查部位: 全腹彩超

经典图像:



影像所见:

肝脏大小形态正常, 包膜光滑完整, 实质回声均匀, 肝内管道系统走行清晰, 门静脉及肝内胆管不扩张。
胆囊大小形态正常, 壁不厚、光滑, 囊内透声好, 肝外胆管不扩张。
胰腺大小形态正常, 实质回声均匀, 主胰管不扩张。
脾脏大小形态正常, 实质回声均匀, 脾门静脉不宽。
双肾大小形态正常, 皮髓质分界清晰, 集合系统未见分离, 双侧输尿管未见扩张。
膀胱未充盈。

影像诊断:

肝、胆、脾、胰、双肾未见明显异常

报告医师: 李菊蓉

检查日期: 2025-07-19

审核医师: 李菊蓉

报告日期: 2025-07-19



注: 本报告仅供临床医生参考!

地址: 大同市魏都大道 79 号。若有疑问, 请致电: 0352---2830580