



2209081095

大同瑞慈健康体检

报 告 册

体检编号	395184	工号	159
姓名	任娟		
性别	女	年龄	37岁
单位	邮储银行大同分行		
部门	邮储银行大同分行		
联系电话	18335248985		
体检日期	2024-11-16		

尊敬的任娟女士您好！

首先，瑞慈健康体检全体员工欢迎您的光临，并对您的信任表示衷心的感谢！

您于 2024-11-16 （体检编号：395184）完成健康检查，本机构的各科医生已根据您的体检项目及结果，汇总成此份健康体检报告，并经总检医生审核。据此提出对您健康状况的综合分析及建议。

瑞慈健康体检倡导“大健康、大康复”，提出“健康是第一财富（Rich）”的人文理念。希望您仔细阅读并妥善地保管此份健康体检报告，并认真关注报告中的提示与建议，若您对报告内容有任何疑问，可直接与瑞慈健康体检客服部联系，进一步咨询。

健康体检咨询电话：0352-2824444

客户服务咨询电话：0352-2830597
400-6112995

瑞慈健康体检报告由下列内容组成：

第一部分：主检报告

第二部分：分科分项结果

第三部分：检验报告

第四部分：附表

主检报告

检查综述

- 【身高、体重、血压】 (1) 体重指数 25.46：超重
- 【内科】 (1) 糖尿病
- 【眼科】 (1) 左眼视力下降 (2) 右眼视力下降
- 【血常规（五分类）】 血小板压积(PCT)偏高(0.290 %)
- 【空腹血糖】 葡萄糖(GLU)偏高(6.39 mmol/L)
- 【生殖道微生态】 G-杆菌++
- 【血脂四项】 动脉硬化指数偏高(3.76) 总胆固醇(CHOL)偏高(6.76 mmol/L) 甘油三酯(TG)偏高(4.30 mmol/L)
- 【尿液分析+尿沉渣】 鳞状上皮细胞偏高(14 /HP) 粘液丝偏高(3 /HP)
- 【CT检查二】 两肺下叶间质改变 右肺下叶肺大泡。
- 【全腹彩超】 1.轻度脂肪肝 2.胆囊切除术，肝外胆管不扩张 3.右肾囊肿 4.右肾结石
- 【动脉硬化检测】 1.单纯收缩期高血压 2.外周动脉僵硬度增高

医生建议

【超重】：

- 体重指数是判断体重超标或偏低的主要指标。体重是反映和衡量一个人健康状况的重要标志之一，过胖和过瘦都不利于健康，身高体重不协调也不会给人以美感。体重的变化，还会直接反映身体长期的热量平衡状态。
- 当需要比较及分析一个人的体重对于不同身高的人所带来的健康影响时，体重指数是一个中立而可靠的指标。其主要适用于需要体重测试、体型肥胖和全身检查的人群。
- 体重指数（BMI）是世界卫生组织推荐的国际统一使用的肥胖分型标准，也是目前国际上常用的衡量人体胖瘦程度以及是否健康的一个标准，其计算方式为： $BMI=体重(千克)/身高(米\times米)$ 。成人的标准值是BMI18.5-23.9之间。低于18.5为体重指数偏低；高于23.9则为体重指数偏高。
- 一般表现为体重超重或肥胖，超重及肥胖会出现一系列代谢性疾病，如高血压、高血糖、高血脂、高尿酸血症等，所以体重指数偏高者一定要注意控制体重。
- 合理控制饮食，食品多样化，膳食纤维可适量增加，饮食规律，避免暴饮暴食，低盐、低脂饮食为主，减少高热量食物的摄入。
- 加强体育锻炼，每天最少保持30分钟的中等强度运动。鼓励每天至少快步走6000步比较健康。肥胖患者不适合较剧烈的运动，会加重膝关节的负担，可以选择游泳、划船等对膝关节负荷较小的运动。
- 定期检查血糖、血脂、肝功、肝脏B超等，积极治疗基础性疾病。
- 减少热量摄取及增加热量消耗。强调以健康行为、饮食、运动为主的综合治疗。

【糖尿病】：

- 合理控制总热量，维持标准体重。
- 坚持长期有规律的有氧运动。
- 自我监控血糖，为调整药物剂量提供依据。
- 药物治疗，到上级医院就医。
- 定期检测，每年1-2次全面复查。早期发现及时治疗，如血糖不平稳可2-3月复查血糖等。

【左眼视力下降】：

- 视力下降是由角膜白斑或角膜炎、晶状体混浊、眼底疾病、屈光不正等原因引起，建议眼科诊断治疗。

【右眼视力下降】：

(1) 视力下降是由角膜白斑或角膜炎、晶状体混浊、眼底疾病、屈光不正等原因引起，建议眼科诊断治疗。

【血小板压积(PCT)偏高】：

(1) 血小板压积是指外周血中血小板的容积占血液容积的百分比。血小板压积偏高，如果在血小板数目正常的情况下，可不考虑。如果血小板数目明显增高，建议往血液科进一步复查，以明确诊断。

【葡萄糖(GLU)偏高】：

(1) 正常情况下，人体中糖的分解和合成代谢处于动态平衡，保持相对恒定。血清葡萄糖是指血液中的葡萄糖浓度，是诊断糖尿病最重要检查项目之一。

(2) 空腹血糖偏高可分为生理性偏高（如餐后、高糖饮食、剧烈运动、情绪激动等均可引起一过性增高，经过休息后血糖值可以恢复正常）和病理性增高（如糖尿病、甲状腺功能亢进、库欣综合征等）。

(3) 空腹血糖生理性增高经过调整饮食结构、避免剧烈活动、控制情绪等方式后可自行缓解，血糖值可以恢复正常。

(4) 排除生理性增高因素经复查仍然增高者属于病理性增高，应及时到内分泌科复诊，明确血糖偏高的原因及所患疾病的种类。

(5) 如果是首次检查发现血糖偏高，应及时到医院内分泌科进行详细的检查及正规的治疗。

(6) 已确诊的糖尿病患者，如血糖仍较高则说明血糖控制不佳，应及时到医院内分泌科诊治，修正以往的治疗方案及改变一些不良的生活习惯。

(7) 糖尿病的治疗强调早期治疗、长期治疗、综合治疗和措施个体化，综合防治包括糖尿病教育、饮食治疗、体育锻炼、药物治疗和血糖监测五个方面。

【G-杆菌++】：

(1) 阴道微生物学检查是用于提示除阴道的正常菌群之外，可致病的菌群类别判断，用于临床治疗指导。

【总胆固醇(CHOL)偏高】：

(1) 总胆固醇是脂质的主要成分之一，其数量受年龄、家族、性别、饮食、遗传等多种因素影响。总胆固醇对人体生长发育以及新陈代谢有重要的作用，正常值是 2.59-5.20mmol/L。

(2) 总胆固醇升高后，会增加类脂物质的堆积，会产生更多的血管斑块，进而增加心脑血管疾病的风险。大于 5.21-5.69mmol/L 是胆固醇的临界偏高，即使是一个完全健康的人，只要总胆固醇 > 7.2mmol/L 或低密度脂蛋白 > 4.9mmol/L，未来发生心脑血管的风险就明显增高，应该马上治疗。

(3) 总胆固醇升高根据病因可分为两大类：一是原发性，是由于遗传因素缺陷所致，另一种是继发性，可引起其升高的疾病主要有糖尿病、高血压、甲减、肝肾疾病等。

(4) 降低总胆固醇的治疗中，原发性偏高应积极应用降脂药，曾经选择他汀类药物，胆固醇不能达标的，可联合用药（如依折麦布等）。

(5) 如果总胆固醇偏高，且患者有糖尿病、高血压、甲减、肝肾疾病或者已经发生心脑血管疾病的人更应积极用药，控制降低疾病风险。

(6) 戒烟，增强运动，采用低脂、低糖饮食，少食富含脂肪、胆固醇及饱和脂肪酸的食物，多进食蔬菜、水果、豆制品、粗粮、鱼和高纤维食品。

(7) 必要时在医师指导下使用降脂药物治疗，并前往内分泌科复诊。

【动脉硬化指数偏高】：

(1) 动脉硬化指数偏高，提示动脉硬化的风险性会更高，也就是心脑血管疾病的发病率会相对较高。建议控制血脂、血糖，少吃油腻食物，多吃蔬菜水果，加强锻炼，减轻体重。

【甘油三酯(TG)偏高】：

(1) 甘油三酯是甘油和脂肪酸所构成的有机化合物，甘油三酯测定是脂类代谢的重要指标之一。

(2) 甘油三酯增高与冠心病的发生有着重要的相关性，随年龄增大而有上升的趋势，其增高最常见于高脂和过量糖类饮食、肥胖等。

(3) 甘油三酯主要功能是为机体提供能量，其正常值在 0.7-1.7mmol/L 之间，1.7-2.29mmol/L 为边缘增高，提示应该注意饮食和运动了。

(4)甘油三酯大于 2.3mmol/L, 就称为高甘油三酯血症。甘油三酯增高虽然不会直接导致血管斑块的形成, 但也会间接引起心脑血管疾病风险增加, 同时, 当甘油三酯大于 5.6mmol/L 时, 还会增加急性胰腺炎的风险, 所以降低甘油三酯的基础主要是控制饮食, 饮食控制不佳可以选择药物治疗。

(5)生活方式的干预是控制甘油三酯水平升高的基础, 包括减重, 增加运动量, 限制酒精摄入以及避免食用果糖和高碳水化合物食物。多食蔬菜水果, 定期复查。

(6)明显增高者在医师的指导下使用降脂药物治疗, 首选他汀和贝特类药物。

【鳞状上皮细胞偏高】：

(1)在生理情况下, 机体正常的新陈代谢都会引起鳞状上皮细胞的脱离, 这是一种正常的机体现象。如果长时间出现鳞状上皮细胞偏高的现象时, 则有可能是尿路感染、泌尿系统结石等因素导致, 应及时往泌尿外科进一步诊断治疗。

【粘液丝偏高】：

(1)尿常规中粘液丝是由尿路中细胞分泌出来的, 在有尿路感染时分泌会明显增多, 且伴有炎症细胞的出现。

(2)粘液丝偏高, 可分为生理性偏高和病理性偏高两种, 生理性偏高一般是由于喝水较少导致的尿液浓缩, 一般在喝水后就能达到稀释的效果。

(3)病理性的粘液丝偏高是由于泌尿系炎症或者是前列腺炎导致的, 需要注意观察, 多喝水, 同时有白细胞等炎症细胞增多时, 应及时服用抗感染药物治疗。如果仅有粘液丝的增多而没有白细胞等炎症细胞增多时, 尿路有炎症的可能性不大。

(4)建议平时饮食注意清淡, 多喝水, 少吃油腻和辛辣的食物, 要注意个人清洁卫生, 勤洗阴部, 注意休息。

【肺大泡】：

(1)肺大泡是指由于各种原因导致肺泡腔内压力增高, 肺泡壁破裂, 互相融合, 在肺组织形成含气囊腔。

(2)其有先天性和后天性两种, 先天性多见于小儿, 后天性多见于成人、老年患者。较小的, 数目少的单纯肺大泡可无任何症状, 体积大的或多发性的肺大泡可有胸闷、气短等症状。建议呼吸科结合临床诊治。

【两肺下叶间质改变】：

(1)建议呼吸内科诊断治疗。

【右肾结石】：

(1)肾结石是泌尿外科的常见病、多发病, 为上尿路结石, 男性多于女性。其影响因素较多, 如年龄、性别、职业、饮食结构、水分摄入、代谢和遗传等。临床表现是与活动有关的血尿和疼痛, 其程度与结石部位、大小、活动与否及有无并发症等因素有关。

(2)平时多喝水, 尤其是睡前要多喝水, 以增加尿量, 降低尿中矿物质的浓度。每日至少 2500-3000ML, 夏天增至 4000-5000ML, 保持每天尿量至少 2000ML。避免饮高硬度水, 可饮用磁化水。注意观察每次排出之尿液, 检查有无结石排出。

(3)调节饮食, 限制含钙和草酸类物质高的食物, 如高动物蛋白、高糖、高脂肪; 多食含纤维素高的食物; 动物内脏含嘌呤类物质较多, 尿酸结石患者应当避免。尽量不服用或少服用与结石有关的药物, 如维 C、阿司匹林、磺胺类药物等。

(4)适当运动对尿路结石患者有好处, 长时间不活动, 可增加尿中晶体成分的沉淀机会而形成结石。运动可根据自己的兴趣而定, 如跳越运动、爬楼梯、跳绳、体操以及用手掌达腰背部等, 均有利于结石上下移动, 甚至排出。

(5)必要时往泌尿外科进一步诊治, 定期彩超复查。重视自身健康, 提高自测能力并定期进行健康体检, 动态观察其变化。

【轻度脂肪肝】：

(1)脂肪肝是指肝脏被脂肪浸润, 为一种多病因引起的获得性疾病。

(2)脂肪肝是以肝细胞脂肪变性和脂肪蓄积为病理特征, 最常见易患因素有超重或肥胖、进食油腻食物、高脂血症(尤其甘油三酯升高)、营养失调(营养过量或不足)、饮酒、高脂血症、少运动、糖耐量异常、减肥造成体重急剧下降、营养不良、中毒和药物等。

(3)当肝内脂类(主要为甘油三酯)含量超过肝重的 5% 时为脂肪肝。脂肪肝是一个常见的临床现象, 不是一个独立性的疾病。

(4)值得注意的是，过多的脂肪在肝组织、肝细胞内浸润，引起肝细胞肿大，严重可致肝硬化。脂肪肝是可逆性的，合理饮食、运动及治疗后可恢复。

(5)合理控制饮食，控制总摄入量，低盐、低脂和低糖类饮食，少吃动物内脏，多吃蔬菜水果；

(6)控制危险因素，如控制体重、改善胰岛素抵抗、调整血脂紊乱，戒酒、戒烟，坚持长期有氧运动，加强体育锻炼；

(7)定期复查腹部彩超、血脂、肝功能。

【右肾囊肿】：

(1)肾囊肿是肾脏内出现大小不等的与外界不相通的囊性肿块的总称。肾囊肿属于良性肿瘤，在肾囊性疾病中以单纯性肾囊肿最为常见。其发生原因尚可能与先天性肾小球、肾小管结构异常和后天性损伤感染有关。

(2)单纯性肾囊肿大多数无症状，常在体检彩超时被发现。一般直径大于5cm或者合并感染、破裂、出血时才引起症状，主要表现为腰腹部或背部胀痛，当出现并发症时疼痛加重。

(3)肾囊肿直径小于4cm，无肾盂肾盏明显受压，无感染、恶变、高血压及症状不明显者，只需密切随访观察，定期彩超检查。

(4)肾囊肿多数是先天的，对人体健康没有多大影响，不会癌变，可以工作，可以运动，生活上没什么要特别注意的地方。其发病率可随年龄增长而增高，50岁以上的人有50%可以发现这种囊肿，借助彩超、CT可确诊。

(5)首次发现，建议作MRI或CT检查，以排除肾内其它占位性病变。

(6)过大的囊肿，对肾脏本身或周围的器官有压迫症状的，或有炎症的，往外科治疗。定期复查。

【胆囊切除术】：

(1)建议定期复查。

【单纯收缩期高血压】：

(1)所谓单纯收缩期高血压，顾名思义是指一个人的舒张压（即低压）不高，仅仅是收缩压（即高压）超过正常范围。

(2)单纯收缩期高血压标准为收缩压在140mmHg以上，舒张压为90mmHg以下。如果收缩压在140-149mmHg，又称单纯收缩期临界高血压。由于单纯收缩期高血压大部分发生在60岁以上的老年人，故又称老年单纯收缩期高血压。

(3)当病人患动脉硬化、甲状腺功能亢进、主动脉关闭不全、体循环动静脉瘘、动脉导管未闭及原因不明的高动力循环状态时，也常伴有收缩期高血压，但这些不包括在单纯收缩期高血压范围内。

(4)劳逸结合，保持良好身心状态。避免各种诱因：如情绪低落、紧张等。改进生活方式，适当低盐、低脂、低胆固醇饮食，戒烟酒。必要时心血管专科诊治，定期复诊。

(5)平时应低盐（每天5~10g）、低脂饮食（少吃动物脂肪与内脏）；忌烟限酒。遵照医嘱坚持服药，定期测量血压，宜控制在140/90mmHg以下，若合并有糖尿病和肾病，要把血压控制在130/80mmHg以下。

(6)血压到正常水平时，说明此时选用的降压药和治疗方案基本合适，但并不意味着高血压已被“治愈”，应坚持治疗。若盲目自行停药或间断服药，常会使血压波动很大，而加重心、脑、肾和血管的损害。

【外周动脉僵硬度增高】：

(1)动脉硬化是全身性粥样硬化在肢体局部表现，是全身性动脉内膜及其中膜呈退行性、增生性改变，使血管壁变硬缩小，失去弹性，从而继发血栓形成致使远端血流量进行性减少或中断。

(2)要均衡饮食，要防止其他疾病引起的动脉粥样硬化，如糖尿病、肥胖、高血压。少吃含油脂和胆固醇多的食品，减少盐的摄入，多吃富含高密度脂蛋白的鱼类、海鲜。戒烟限酒，控制体重，保持良好的心态。通过适量的运动，可以明显改善动脉粥样硬化。必要时内科咨询及诊治。

汇总医生： 丁昊炜

主检日期： 2024-11-20

主检医生：

分科结果

身高、体重、血压

项目名称	检查结果	项目名称	检查结果
身高	167cm	体重	71kg
血压	130/76mmHg		

***小结:**

(1) 体重指数 25.46: 超重

操作员：杨彦霞 检查日期：2024-11-16 检查医生：名燕凌

内科

项目名称	检查结果	项目名称	检查结果
心率	64 次/min	心律	齐
心脏杂音	无	心界	正常
肺部	正常	呼吸音	呼吸音清
啰音	未闻及	叩诊	叩诊呈清音
腹部触诊	腹部平软	发育	正常
肝胆	肋下未触及	脾脏	肋下未触及
双肾	无叩击痛	肠鸣音	正常
营养	良好	神经系统	正常
生理反射	生理反射存在	病理反射	病理反射未引出
颅神经	正常	运动功能	正常
深浅感觉	正常	其它	无异常发现
既往史	糖尿病		

***小结:**

(1) 糖尿病

操作员：名燕凌 检查日期：2024-11-16 检查医生：名燕凌

眼科

项目名称	检查结果	项目名称	检查结果
视力(左)	0.5	视力(右)	0.5
辨色力	正常	眼睑	正常
结膜	正常	泪器	正常
角膜	正常	虹膜	正常
瞳孔	正常	晶状体	正常
玻璃体	正常	眼底	未见异常

***小结：**

(1) 左眼视力下降

(2) 右眼视力下降

操作员：田野青 检查日期：2024-11-16 检查医生：田野青

妇科内诊

项目名称	检查结果	项目名称	检查结果
外阴	正常	尿道口	正常
阴道	通畅	子宫	正常
附件	正常	宫颈	光滑
后穹窿	正常		

***小结：**

未见异常

操作员：薛荣丽 检查日期：2024-11-16 检查医生：薛荣丽

检验报告

血流变

项目名称	检查结果	单位	参考值	提示
全血粘度高切 200/s	3.82	mpas	3.36--4.32	
全血粘度中切 100/s	4.07	mpas	3.43--4.59	
全血粘度中切 50/s	4.44	mpas	3.85--5.45	
全血还原粘度高切	5.41	mpas	3.69--8.74	
全血还原粘度低切	33.42	mpas	26.87--47.57	
血浆粘度	1.55	mpas	1.26--1.70	
血沉(ESR)	7.60	mm/h	0--20	
红细胞压积	0.42	L/L	0.35--0.45	
红细胞聚集指数	4.08		3.19--5.33	
红细胞变形指数	0.72		0.53--1.11	
红细胞刚性指数	3.49		2.17--6.94	
血沉方程 K 值	26.43	mm/h	0--80.48	
全血粘度 1/s	15.59	mpas	13.79--17.91	
全血高切相对指数	2.47		1.9--3.4	
全血低切相对指数	10.06		8.1--14.2	

***小结:**

未见异常

操作员：贺琰 检查日期：2024-11-16 检查医生：康建忠

尿液分析+尿沉渣

项目名称	检查结果	单位	参考值	提示
白细胞尿	3	个/u1	0--13	
上皮细胞(EC)	14	/HP	0--28	
管型(CAST)	0	个/u1	0--1	

霉菌（尿）	0	/HP	0--0	
结晶	0	/HP	0--10	
透明度(CLA)	清亮			
胆红素(BIL)	-		阴性	
隐血(ERY)	-		阴性	
小圆上皮细胞(SRC)	0	个/u1	0--0	
维生素 C	-		阴性	
异常红细胞	0	个/u1	0--3	
红细胞（正常）	0	个/u1	0--6	
鳞状上皮细胞	14	个/u1	0--0	↑
粘液丝	3	个/u1	0--0	↑
颜色(Colour)	淡黄色			
尿葡萄糖(GLU)	-		阴性	
酮体(KET)	-		阴性	
比重(SG)	1.020		1.003--1.030	
酸碱度(PH)	6.5		4.5--8.0	
尿蛋白质(PRO)	-		阴性	
尿胆原(URO)	-		阴性	
亚硝酸盐(NIT)	-		阴性	
红细胞(尿)(RBC)	0	个/u1	0--6	
尿白细胞(LEU)	-		阴性	

***小结:**

鳞状上皮细胞偏高(14 /HP) 粘液丝偏高(3 /HP)

操作员：祁佳佳 检查日期:2024-11-16 检查医生:康建忠

肝功七项

项目名称	检查结果	单位	参考值	提示
总蛋白(T PROT)	71.3	g/L	65--85	
白蛋白(ALB)	43.50	g/L	40--55	

球蛋白(GLB)	27.80	g/L	15--35	
白蛋白/球蛋白(ALB/GLB)	1.56		1.0--2.5	
总胆红素(TBIL)	10.60	umol/L	0--21	
丙氨酸氨基转移酶(ALT)	26.00	U/L	7--40	
门冬氨酸氨基转移酶(AST)	21.00	U/L	13--35	

***小结:**

未见异常

操作员：祁佳佳 检查日期:2024-11-16 检查医生:康建忠

血常规（五分类）

项目名称	检查结果	单位	参考值	提示
白细胞(WBC)	6.13	$10^9/L$	3.5--9.5	
淋巴细胞绝对值(LY#)	2.37	$10^9/L$	1.1--3.2	
淋巴细胞百分比(LY%)	38.8	%	20--50	
中性粒细胞绝对值(GR#)	3.30	$10^9/L$	1.8--6.3	
中性粒细胞百分比(GR%)	53.8	%	40--75	
嗜碱性粒细胞绝对值(BA#)	0.03	$10^9/L$	0--0.06	
嗜碱性粒细胞百分比(BA%)	0.4	%	0--1.0	
嗜酸性粒细胞绝对值(E0#)	0.09	$10^9/L$	0.02--0.52	
嗜酸性粒细胞百分比(E0%)	1.5	%	0.4--8.0	
血小板(PLT)	287	$10^9/L$	125--350	
血小板分布宽度(PDW)	16.1	%	15--17	
平均血小板体积(MPV)	10.1	f1	6.0--14.0	
血小板压积(PCT)	0.290	%	0.11--0.28	↑
红细胞(RBC)	4.37	$10^{12}/L$	3.8--5.1	
血红蛋白	139	g/L	115--150	
红细胞压积(HCT)	42.1	%	35--45	
红细胞平均体积(MCV)	96.2	f1	82--100	
平均血红蛋白含量(MCH)	31.8	pg	27--34	

平均血红蛋白浓度(MCHC)	331	g/L	316--354	
单核细胞绝对值(MO#)	0.34	$10^9/L$	0.1--0.60	
单核细胞百分比(MO%)	5.5	%	3--10	
红细胞分布宽度标准差(RDW-SD)	43.8	f1	35--56	
红细胞分布宽度变异系数(RDW-CV)	12.2	%	10.6--16.6	
大血小板比率	26.6	%	11--45	
大血小板数目	77	$10^9/L$	30--90	
未成熟粒细胞数目	0.02	$10^9/L$	0--999	
未成熟粒细胞百分比	0.4	%	0--100	
有核红细胞数目	0.000	$10^9/L$	0--9999	
有核红细胞百分比	0.00	/100WBC	0--9999	

***小结:**

血小板压积(PCT)偏高(0.290 %)

操作员：贺琰 检查日期：2024-11-16 检查医生：康建忠

肾功三项

项目名称	检查结果	单位	参考值	提示
肌酐(CREA)	56.80	$\mu\text{mol/L}$	41--73	
尿酸(UA)	295.00	$\mu\text{mol/L}$	140--340	
尿素测定(Urea)	5.64	mmol/L	2.6--7.5	

***小结:**

未见异常

操作员：祁佳佳 检查日期：2024-11-16 检查医生：康建忠

空腹血糖

项目名称	检查结果	单位	参考值	提示
葡萄糖(GLU)	6.39	mmol/L	3.89--6.1	↑

***小结:**葡萄糖(GLU)偏高(6.39 mmol/L)

操作员：祁佳佳 检查日期：2024-11-16 检查医生：康建忠

生殖道微生态

项目名称	检查结果	单位	参考值	提示
线索细胞	-			
清洁度	II			
上皮细胞(白带)	++			
滴虫	-			
G-球菌	-			
霉菌	-			
G-杆菌	++			
G+杆菌	-			
G+球菌	-			

***小结:**

G-杆菌++

操作员：余雅倩 检查日期:2024-11-17 检查医生:康建忠

血脂四项

项目名称	检查结果	单位	参考值	提示
动脉硬化指数	3.76		1.31--3.19	↑
总胆固醇(CHOL)	6.76	mmol/L	2.59--5.2	↑
甘油三脂(TG)	4.30	mmol/L	0.7--1.7	↑
低密度脂蛋白(LDL)	3.53	mmol/L	0--4.13	
高密度脂蛋白(HDL)	0.94	mmol/L	0.77--1.55	

***小结:**

动脉硬化指数偏高(3.76) 总胆固醇(CHOL)偏高(6.76 mmol/L) 甘油三脂(TG)偏高(4.30 mmol/L)

操作员：祁佳佳 检查日期:2024-11-16 检查医生:康建忠

人乳头瘤病毒检查 (HPV)

项目名称	检查结果	单位	参考值	提示
------	------	----	-----	----

HPV 高危亚型 16	阴性(-)		阴性	
HPV 高危亚型 18	阴性(-)		阴性	
HPV 高危亚型 31	阴性(-)		阴性	
HPV 高危亚型 26	阴性(-)		阴性	
HPV 高危亚型 33	阴性(-)		阴性	
HPV 高危亚型 35	阴性(-)		阴性	
HPV 高危亚型 39	阴性(-)		阴性	
HPV 高危亚型 45	阴性(-)		阴性	
HPV 高危亚型 51	阴性(-)		阴性	
HPV 高危亚型 52	阴性(-)		阴性	
HPV 高危亚型 53	阴性(-)		阴性	
HPV 高危亚型 56	阴性(-)		阴性	
HPV 高危亚型 58	阴性(-)		阴性	
HPV 高危亚型 59	阴性(-)		阴性	
HPV 高危亚型 66	阴性(-)		阴性	
HPV 高危亚型 68	阴性(-)		阴性	
HPV 高危亚型 73	阴性(-)		阴性	
HPV 高危亚型 82	阴性(-)		阴性	
HPV 低危亚型 6	阴性(-)		阴性	
HPV 低危亚型 11	阴性(-)		阴性	
HPV 低危亚型 42	阴性(-)		阴性	
HPV 低危亚型 43	阴性(-)		阴性	
HPV 低危亚型 81	阴性(-)		阴性	

***小结:**

未见异常

操作员：赵伟 检查日期:2024-11-19 检查医生:康健忠

大同瑞慈康复医院 12导联心电图报告

任娟 女 37岁 体检号:395184

病床号:

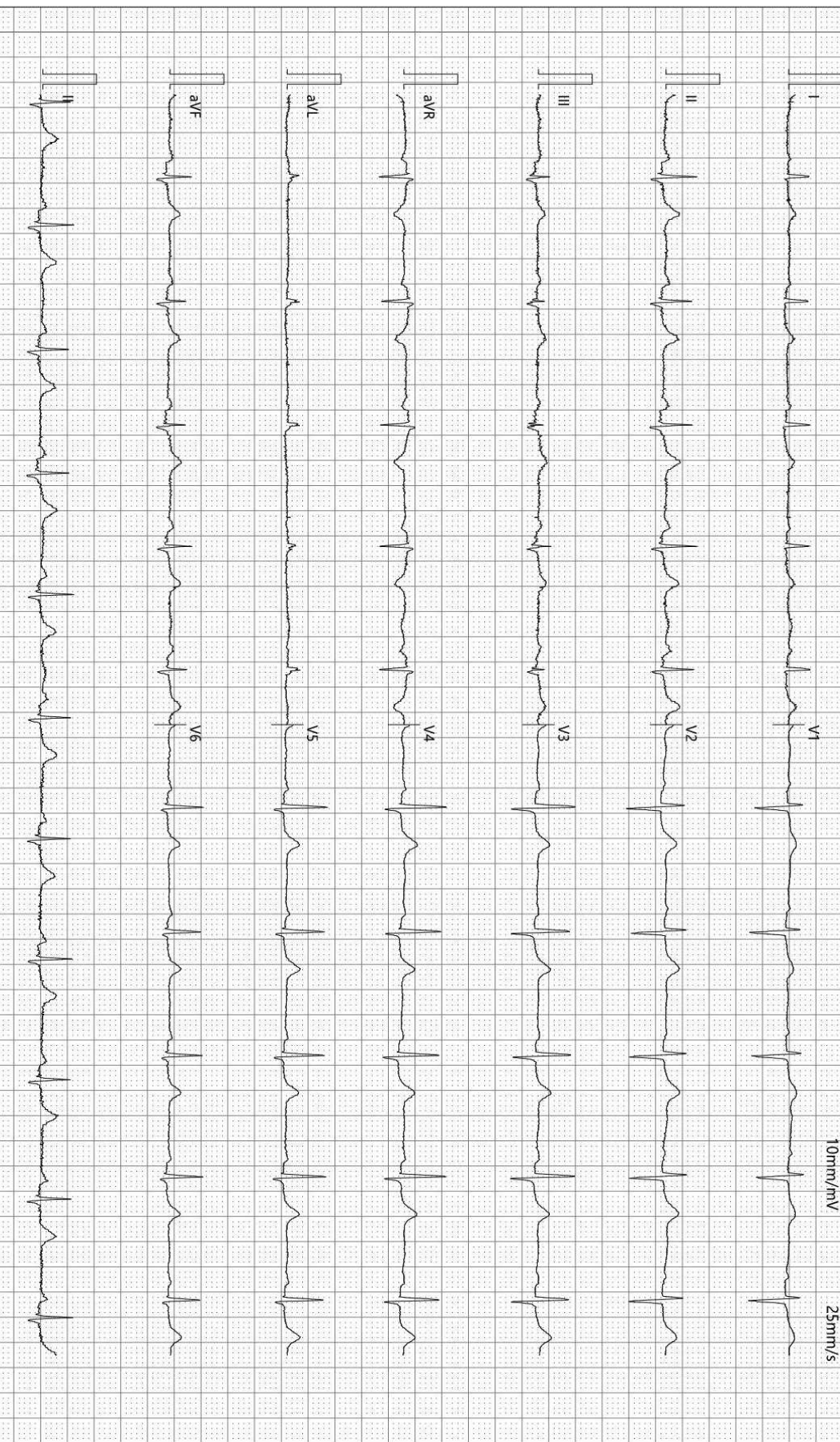
诊断结果:

- 1.窦性心律
- 2.正常心电图

诊断医生:

张之生

HR	: 62bpm	[60 ~ 100bpm]
P	: 118 f ms	[0 ~ 110ms]
PR	: 194ms	[120 ~ 200ms]
QRS	: 81ms	[60 ~ 100ms]
QT/QTc	: 410/418ms	[320 ~ 440/0 ~ 460ms]
P/QRS/T	: 54/17/62deg.	[0 ~ 75/-30 ~ 90/0 ~ 75deg]
RV5/SV1	: 0.768/0.655mV	[0.0 ~ 2.5/0.0 ~ 2.0mV]



检查时间:2024-11-16 08:08:51

诊断时间:2024-11-16 08:19:52

SEMIP V1.90

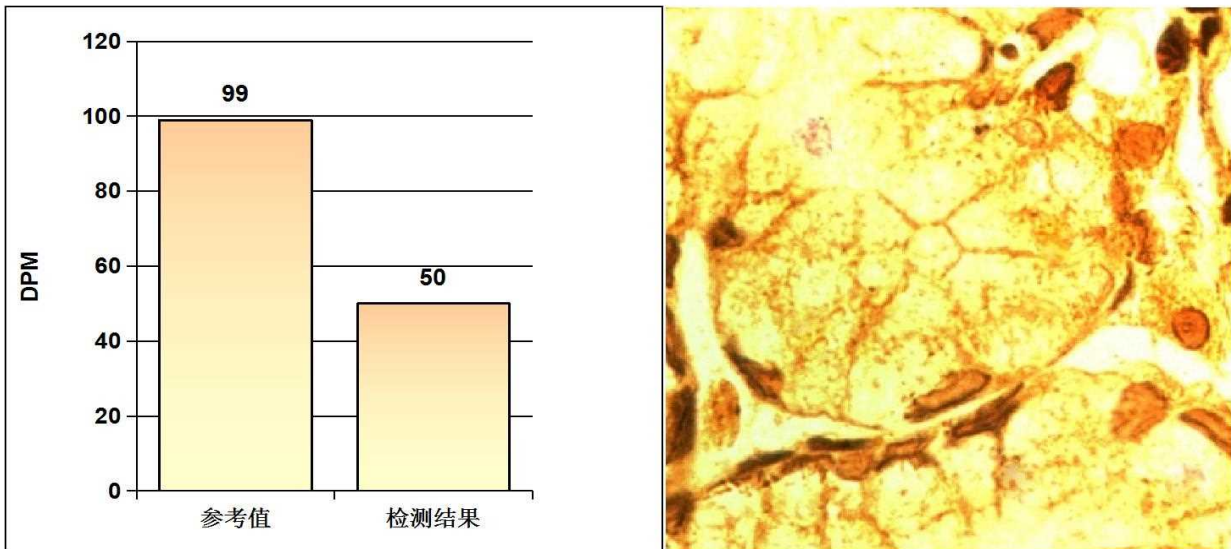
仅供临床参考

大同瑞慈康复医院

¹⁴C呼气试验检验报告

姓名	任娟	年龄	37	性别	女
住院号	0	日期	2024/11/16 8:45:26	电话	18335248985
送检医生	曹居杰	样品编号	2830	编号	2209081095

¹⁴C呼气试验



阳性参考值 (Disintegrations Per Minute(DPM)):

DPM值:	dpm > 2499	阳性++++
	1499 < dpm ≤ 2499	阳性+++
	499 < dpm ≤ 1499	阳性++
	149 < dpm ≤ 499	阳性+
	dpm ≤ 99	阴性
	99 < dpm ≤ 149	不确定

检测结果: **dpm= 50** **阴性**

医生建议: 注意保持健康及规律饮食

温馨提示: 您本次检测的结果为阴性

检测医生: 曹居杰

Rich 大同瑞慈康复医院
超声诊断图文报告

流水号: 2209081095

超声号: 1748545

姓名: 任娟

年龄: 37 岁

性别: 女

检查设备: Vivid E95

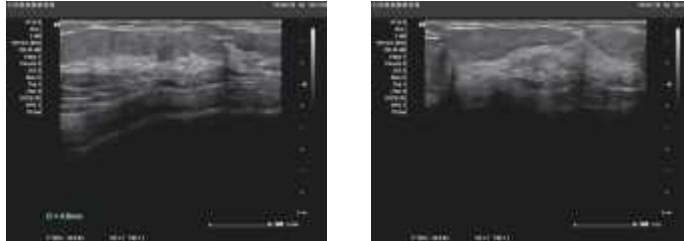
体检号: 395184

申请医院: 本院

体检科室: 体检科

检查部位: 乳腺彩超

经典图像:



影像所见:

双侧乳腺腺体层次清晰, 右乳腺体厚 0.5cm, 左乳腺体厚 0.5cm, 乳导管未见扩张, 未见明显占位性病变, CDFI: 未见异常血流信号。

双侧腋下未见明显肿大淋巴结。

影像诊断:

双侧乳腺未见明显异常

报告医师: 郭丽霞

检查日期: 2024-11-16

审核医师: 郭丽霞

报告日期: 2024-11-16



注: 本报告仅供临床医生参考!

地址: 大同市魏都大道 79 号。若有疑问, 请致电: 0352---2830580

Rich 大同瑞慈康复医院
超声诊断图文报告

流水号: 2209081095

超声号: 1748547

姓名: 任娟

年龄: 37 岁

性别: 女

检查设备: Vivid E95

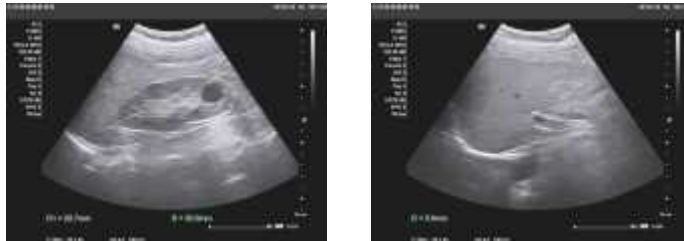
体检号: 395184

申请医院: 本院

体检科室: 体检科

检查部位: 全腹彩超

经典图像:



影像所见:

肝脏大小形态正常, 包膜光滑完整, 实质回声细腻增强, 肝内管道系统走行欠清晰, 门静脉及肝内胆管不扩张。

胆囊切除术后, 肝外胆管不扩张, 宽约 0.6cm。

胰腺大小形态正常, 实质回声均匀, 主胰管不扩张。

脾脏大小形态正常, 实质回声均匀, 脾门静脉不宽。

双肾大小形态正常, 皮髓质分界清晰, 右肾实质内探及两个囊性回声, 大者约 2.3*2.0cm, 内透声好, 右肾下极肾盏内探及直径约 0.6cm 强回声团, 后伴快闪伪像, 双肾集合系统未见分离, 双侧输尿管未见扩张。

膀胱充盈佳, 未见明显异常。

绝经后子宫, 大小形态改变, 肌壁回声均匀, 内膜纤细, 宫颈厚约 1.6cm, 双侧附件区未见异常。

影像诊断:

1. 轻度脂肪肝
2. 胆囊切除术, 肝外胆管不扩张
3. 右肾囊肿
4. 右肾结石

报告医师: 郭丽霞

检查日期: 2024-11-16

审核医师: 郭丽霞

报告日期: 2024-11-16



注: 本报告仅供临床医生参考!

地址: 大同市魏都大道 79 号。若有疑问, 请致电: 0352---2830580

姓名: 任娟

年龄: 37 岁

性别: 女

检查设备: 西门子量子双源 CT

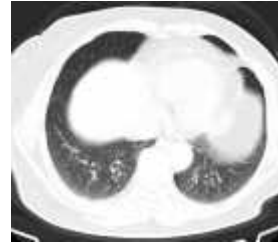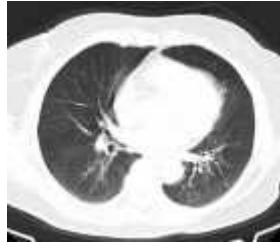
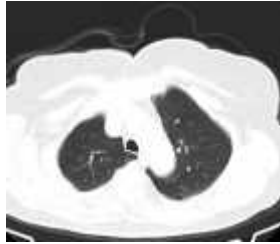体检号: 395184

申请医院: 本院

体检科室: 体检科

检查部位: CT 检查二

经典图像:



影像所见:

胸廓对称, 纵隔无偏移。双肺支气管血管纹理模糊, 增多, 小叶性结构增多, 两肺下叶间质密度增高, 右肺下叶肺大泡形成。段以上支气管通畅, 心影形态未见异常, 纵隔内气管隆突旁、肺门旁淋巴结部分钙化斑。两侧胸膜未见异常。

影像诊断:

两肺下叶间质改变
右肺下叶肺大泡。

报告医师: 剧艳军

检查日期: 2024-11-16

审核医师: 剧艳军

报告日期: 2024-11-16