



2209080708

# 大同瑞慈健康体检

## 报 告 册

体检编号	394843	工号	86
姓名	兰春龙		
性别	男	年龄	60岁
单位	中国人民保险大同分公司		
部门	中国人民保险大同分公司		
联系电话	15303524494		
体检日期	2023-12-11		

尊敬的兰春龙先生您好！

首先，瑞慈健康体检全体员工欢迎您的光临，并对您的信任表示衷心的感谢！

您于 2023-12-11 （体检编号：394843）完成健康检查，本机构的各科医生已根据您的体检项目及结果，汇总成此份健康体检报告，并经总检医生审核。据此提出对您健康状况的综合分析及建议。

瑞慈健康体检倡导“大健康、大康复”，提出“健康是第一财富（Rich）”的人文理念。希望您仔细阅读并妥善地保管此份健康体检报告，并认真关注报告中的提示与建议，若您对报告内容有任何疑问，可直接与瑞慈健康体检客服部联系，进一步咨询。

健康体检咨询电话：**0352-2824444**

客户服务咨询电话：**0352-2830597**

**400-6112995**

瑞慈健康体检报告由下列内容组成：

第一部分：主检报告

第二部分：分科分项结果

第三部分：检验报告

第四部分：附表

## 主检报告

### 检查综述

- 1、【身高、体重、血压】 (1) 体重指数 30.81：轻度肥胖
- 2、【血常规（五分类）】 单核细胞绝对值(MO#)偏高( $0.65 \times 10^9/L$ ) 单核细胞百分比(MO%)偏高(10.3 %)
- 3、【血脂四项】 甘油三酯(TG)偏高(3.35 mmol/L)
- 4、【肝功能三项】 丙氨酸氨基转移酶(ALT)偏高(52.00 U/L)
- 5、【尿液分析+尿沉渣】 粘液丝偏高(1 /HP)
- 6、【颈部血管彩超】 1.左侧颈总动脉膨大处、右侧颈内动脉起始段斑块形成 2.右侧颈总动脉内中膜不均匀性增厚
- 7、【全腹彩超】 1.轻度脂肪肝 2.左肾囊肿（多发） 3.前列腺增生伴多发钙化斑

### 医生建议

#### 【轻度肥胖】：

- (1) 体重指数是判断体重超标或偏低的主要指标。体重是反映和衡量一个人健康状况的重要标志之一，过胖和过瘦都不利于健康，身高体重不协调也不会给人以美感。体重的变化，还会直接反映身体长期的热量平衡状态。
- (2) 当需要比较及分析一个人的体重对于不同身高的人所带来的健康影响时，体重指数是一个中立而可靠的指标。其主要适用于需要体重测试、体型肥胖和全身检查的人群。
- (3) 体重指数（BMI）是世界卫生组织推荐的国际统一使用的肥胖分型标准，也是目前国际上常用的衡量人体胖瘦程度以及是否健康的一个标准，其计算方式为： $BMI = \text{体重（千克）} / \text{身高（米} \times \text{米）}$ 。成人的标准值是 BMI18.5-23.9 之间。低于 18.5 为体重指数偏低；高于 23.9 则为体重指数偏高。
- (4) 一般表现为体重超重或肥胖，超重及肥胖会出现一系列代谢性疾病，如高血压、高血糖、高血脂、高尿酸血症等，所以体重指数偏高者一定要注意控制体重。
- (5) 合理控制饮食，食品多样化，食物纤维可适量增加，饮食规律，避免暴饮暴食，低盐、低脂饮食为主，减少高热量食物的摄入。
- (6) 加强体育锻炼，每天最少保持 30 分钟的中等强度运动。鼓励每天至少快步走 6000 步比较健康。肥胖患者不适合较剧烈的运动，会加重膝关节的负担，可以选择游泳、划船等对膝关节负荷较小的运动。
- (7) 定期检查血糖、血脂、肝功、肝脏 B 超等，积极治疗基础性疾病。
- (8) 减少热量摄取及增加热量消耗。强调以健康行为、饮食、运动为主的综合治疗。

#### 【单核细胞绝对值(MO#)偏高】：

- (1) 供内科结合临床参考。

#### 【单核细胞百分比(MO%)偏高】：

- (1) 供内科结合临床参考。

#### 【甘油三酯(TG)偏高】：

- (1) 甘油三酯是甘油和脂肪酸所构成的有机化合物，甘油三酯测定是脂类代谢的重要指标之一。
- (2) 甘油三酯增高与冠心病的发生有着重要的相关性，随年龄增大而有上升的趋势，其增高最常见于高脂和过量糖类饮食、肥胖等。

- (3)甘油三酯主要功能是为机体提供能量，其正常值在 0.7-1.7mmol/L 之间，1.7-2.29mmol/L 为边缘增高，提示应该注意饮食和运动了。
- (4)甘油三酯大于 2.3mmol/L，就称为高甘油三酯血症。甘油三酯增高虽然不会直接导致血管斑块的形成，但也会间接引起心脑血管疾病风险增加，同时，当甘油三酯大于 5.6mmol/L 时，还会增加急性胰腺炎的风险，所以降低甘油三酯的基础主要是控制饮食，饮食控制不佳可以选择药物治疗。
- (5)生活方式的干预是控制甘油三酯水平升高的基础，包括减重，增加运动量，限制酒精摄入以及避免食用果糖和高碳水化合物食物。多食蔬菜水果，定期复查。
- (6)明显增高者在医师的指导下使用降脂药物治疗，首选他汀和贝特类药物。

**【丙氨酸氨基转移酶(ALT)偏高】：**

- (1)丙氨酸氨基转氨酶主要存在于肝细胞内，还分布在心肌、骨骼肌、肾脏等部位。肝脏轻度损伤就可能引起肝细胞膜破坏，导致丙氨酸转氨酶释放入血，是肝细胞损害的敏感指标，其增高的程度与肝细胞被破坏的程度成正比。
- (2)丙氨酸氨基转氨酶具有临床意义的升高一般要大于正常值的 2-3 倍。如果是生理性的升高多是由于剧烈运动、熬夜、饮酒、感冒、过量食用油腻食物后，致使丙氨酸氨基转氨酶轻度升高。
- (3)丙氨酸氨基转氨酶病理性升高多由于病毒性肝炎、肝硬化、酒精肝、药物性肝病、脂肪肝、胆囊炎等疾病造成，除了肝胆疾病外，心脏疾病、骨骼疾病等，也可使丙氨酸氨基转氨酶升高。
- (4)发现了丙氨酸氨基转氨酶升高，排除生理性的原因外，如果超过正常值的两倍，则需要明确升高的原因。首先完善彩超、各型肝炎病毒等检查，如果经复查仍偏高者，应前往消化内科咨询，结合临床治疗。
- (5)平时生活中应清淡饮食、戒烟限酒、避免劳累，多食新鲜果蔬，尤其是富含 V-C 的水果蔬菜。

**【粘液丝偏高】：**

- (1)尿常规中粘液丝是由尿路中细胞分泌出来的，在有尿路感染时分泌会明显增多，且伴有炎症细胞的出现。
- (2)粘液丝偏高，可分为生理性偏高和病理性偏高两种，生理性偏高一般是由于喝水较少导致的尿液浓缩，一般在喝水后就能达到稀释的效果。
- (3)病理性的粘液丝偏高是由于泌尿系炎症或者是前列腺炎导致的，需要注意观察，多喝水，同时有白细胞等炎症细胞增多时，应及时服用抗感染药物治疗。如果仅有粘液丝的增多而没有白细胞等炎症细胞增多时，尿路有炎症的可能性不大。
- (4)建议平时饮食注意清淡，多喝水，少吃油腻和辛辣的食物，要注意个人清洁卫生，勤洗阴部，注意休息。

**【左侧颈总动脉膨大处、右侧颈内动脉起始段斑块形成】：**

- (1)建议心血管内科诊断治疗。

**【前列腺增生伴多发钙化斑】：**

- (1)前列腺增生又称前列腺肥大，增生的腺体位于膀胱颈部，会使尿路梗阻，引起尿频和排尿困难，严重影响患者的生活质量，是中老年男性的常见疾病。建议往泌尿科咨询，结合临床诊治。
- (2)前列腺钙化斑大多数是由于前列腺炎症之后，前列腺内部组织局部出现了纤维化、钙质沉积而引起的。多数患者都是在体检时通过彩超检查时发现的，一般情况没有不适症状不需治疗。部分患者如有不适症状，建议前往泌尿科诊断治疗。

**【轻度脂肪肝】：**

- (1)脂肪肝是指肝脏被脂肪浸润，为一种多病因引起的获得性疾病。
- (2)脂肪肝是以肝细胞脂肪变性和脂肪蓄积为病理特征，最常见易患因素有超重或肥胖、进食油腻食物、高脂血症（尤其甘油三酯升高）、营养失调（营养过量或不足）、饮酒、高脂血症、少运动、糖耐量异常、减肥造成体重急剧下降、营养不良、中毒和药物等。
- (3)当肝内脂类（主要为甘油三酯）含量超过肝重的 5% 时为脂肪肝。脂肪肝是一个常见的临床现象，不是一个独立性的疾病。
- (4)值得注意的是，过多的脂肪在肝组织、肝细胞内浸润，引起肝细胞肿大，严重可致肝硬化。脂肪肝是可逆性的，合理饮食、运动及治疗后可恢复。
- (5)合理控制饮食，控制总摄入量，低盐、低脂和低糖类饮食，少吃动物内脏，多吃蔬菜水果；

(6)控制危险因素，如控制体重、改善胰岛素抵抗、调整血脂紊乱，戒酒、戒烟，坚持长期有氧运动，加强体育锻炼；

(7)定期复查腹部彩超、血脂、肝功能。

**【左肾囊肿】：**

(1)肾囊肿是肾脏内出现大小不等的与外界不相通的囊性肿块的总称。肾囊肿属于良性肿瘤，在肾囊性疾病中以单纯性肾囊肿最为常见。其发生原因尚可能与先天性肾小球、肾小管结构异常和后天性损伤感染有关。

(2)单纯性肾囊肿大多数无症状，常在体检彩超时被发现。一般直径大于 5cm 或者合并感染、破裂、出血时才引起症状，主要表现为腰腹部或背部胀痛，当出现并发症时疼痛加重。

(3)肾囊肿直径小于 4cm，无肾盂肾盏明显受压，无感染、恶变、高血压及症状不明显者，只需密切随访观察，定期彩超检查。

(4)肾囊肿多数是先天性的，对人体健康没有多大影响，不会癌变，可以工作，可以运动，生活上没什么要特别注意的地方。其发病率可随年龄增长而增高，50 岁以上的人有 50%可以发现这种囊肿，借助彩超、CT 可确诊。

(5)首次发现，建议作 MRI 或 CT 检查，以排除肾内其它占位性病变。

(6)过大的囊肿，对肾脏本身或周围的器官有压迫症状的，或有炎症的，往外科治疗。定期复查。

**【右侧颈总动脉内中膜不均匀性增厚】：**

(1)建议心血管内科诊断治疗。

汇总医生： 丁昊炜

主检日期： 2023-12-12

主检医生：

## 分科结果

### 身高、体重、血压

项目名称	检查结果	项目名称	检查结果
身高	169cm	体重	88kg
血压	129/82mmHg		

**\*小结：**

(1) 体重指数 30.81：轻度肥胖

操作员：闫辛儿

检查日期:2023-12-11

检查医生：名燕凌

## 检验报告

## 尿液分析+尿沉渣

项目名称	检查结果	单位	参考值	提示
白细胞尿	0	个/ul	0--13	
上皮细胞(EC)	0	/HP	0--28	
管型(CAST)	0	个/ul	0--1	
霉菌(尿)	0	/HP	0--0	
结晶	0	/HP	0--10	
透明度(CLA)	清亮			
胆红素(BIL)	-		阴性	
隐血(ERY)	-		阴性	
小圆上皮细胞(SRC)	0	个/ul	0--0	
维生素C	-		阴性	
异常红细胞	0	个/ul	0--3	
红细胞(正常)	0	个/ul	0--6	
鳞状上皮细胞	0	个/ul	0--0	
粘液丝	1	个/ul	0--0	↑
颜色(Colour)	淡黄色			
尿葡萄糖(GLU)	-		阴性	
酮体(KET)	-		阴性	
比重(SG)	1.015		1.003--1.030	
酸碱度(PH)	6.0		4.5--8.0	
尿蛋白质(PRO)	-		阴性	
尿胆原(URO)	-		阴性	
亚硝酸盐(NIT)	-		阴性	
红细胞(尿)(RBC)	0	个/ul	0--6	
尿白细胞(LEU)	-		阴性	

\*小结:

粘液丝偏高(1 /HP)

操作员：赵伟 检查日期:2023-12-11 检查医生:陈建国

血常规（五分类）

项目名称	检查结果	单位	参考值	提示
白细胞(WBC)	6.32	10 <sup>9</sup> /L	3.5--9.5	
淋巴细胞绝对值(LY#)	2.24	10 <sup>9</sup> /L	1.1--3.2	
淋巴细胞百分比(LY%)	35.4	%	20--50	
中性粒细胞绝对值(GR#)	3.24	10 <sup>9</sup> /L	1.8--6.3	
中性粒细胞百分比(GR%)	51.3	%	40--75	
嗜碱性粒细胞绝对值(BA#)	0.04	10 <sup>9</sup> /L	0--0.06	
嗜碱性粒细胞百分比(BA%)	0.6	%	0--1.0	
嗜酸性粒细胞绝对值(EO#)	0.15	10 <sup>9</sup> /L	0.02--0.52	
嗜酸性粒细胞百分比(EO%)	2.4	%	0.4--8.0	
血小板(PLT)	287	10 <sup>9</sup> /L	125--350	
血小板分布宽度(PDW)	15.9	%	15--17	
平均血小板体积(MPV)	9.5	fl	6.0--14.0	
血小板压积(PCT)	0.273	%	0.11--0.28	
红细胞(RBC)	4.79	10 <sup>12</sup> /L	4.3--5.8	
血红蛋白	153	g/L	130--175	
红细胞压积(HCT)	45.5	%	40--50	
红细胞平均体积(MCV)	95.2	fl	82--100	
平均血红蛋白含量(MCH)	32.0	pg	27--34	
平均血红蛋白浓度(MCHC)	336	g/L	316--354	
单核细胞绝对值(MO#)	0.65	10 <sup>9</sup> /L	0.1--0.60	↑
单核细胞百分比(MO%)	10.3	%	3--10	↑
红细胞分布宽度标准差	45.9	fl	35--56	

(RDW-SD)				
红细胞分布宽度变异系数 (RDW-CV)	12.6	%	10.6--16.6	
大血小板比率	21.7	%	11--45	
大血小板数目	62	10 <sup>9</sup> /L	30--90	
未成熟粒细胞数目	0.02	10 <sup>9</sup> /L	0--999	
未成熟粒细胞百分比	0.3	%	0--100	
有核红细胞数目	0.000	10 <sup>9</sup> /L	0--9999	
有核红细胞百分比	0.00	/100WBC	0--9999	

**\*小结:**

单核细胞绝对值(MO#)偏高(0.65 10<sup>9</sup>/L) 单核细胞百分比(MO%)偏高(10.3 %)

操作员：余雅倩 检查日期:2023-12-11 检查医生:陈建国

**肾功三项**

项目名称	检查结果	单位	参考值	提示
肌酐(CREA)	76.00	umol/L	57--111	
尿酸(UA)	376.00	umol/L	200--420	
尿素测定 (Urea)	4.80	mmol/L	3.6--9.5	

**\*小结:**

未见异常

操作员：王小雪 检查日期:2023-12-11 检查医生:陈建国

**空腹血糖**

项目名称	检查结果	单位	参考值	提示
葡萄糖(GLU)	4.79	mmol/L	3.89--6.1	

**\*小结:**

未见异常

操作员：王小雪 检查日期:2023-12-11 检查医生:陈建国

### 血脂四项

项目名称	检查结果	单位	参考值	提示
动脉硬化指数	2.64		1.31--3.19	
总胆固醇(CHOL)	4.41	mmol/L	2.59--5.2	
甘油三脂(TG)	3.35	mmol/L	0.7--1.7	↑
低密度脂蛋白(LDL)	2.59	mmol/L	0--4.13	
高密度脂蛋白(HDL)	0.98	mmol/L	0.77--1.55	

**\*小结:**

甘油三脂(TG)偏高(3.35 mmol/L)

操作员：王小雪 检查日期:2023-12-11 检查医生:陈建国

### 肝功能三项

项目名称	检查结果	单位	参考值	提示
γ-谷氨酰转肽酶(GGT)	37.0	U/L	10--60	
丙氨酸氨基转移酶(ALT)	52.00	U/L	9--50	↑
门冬氨酸氨基转移酶(AST)	24.00	U/L	15--40	
谷草比谷丙	0.46		0.4--2.5	

**\*小结:**

丙氨酸氨基转移酶(ALT)偏高(52.00 U/L)

操作员：王小雪 检查日期:2023-12-11 检查医生:陈建国

# 大同瑞慈康复医院 12导联心电图报告

兰春龙 男 60岁 体检号:394843

病床号:

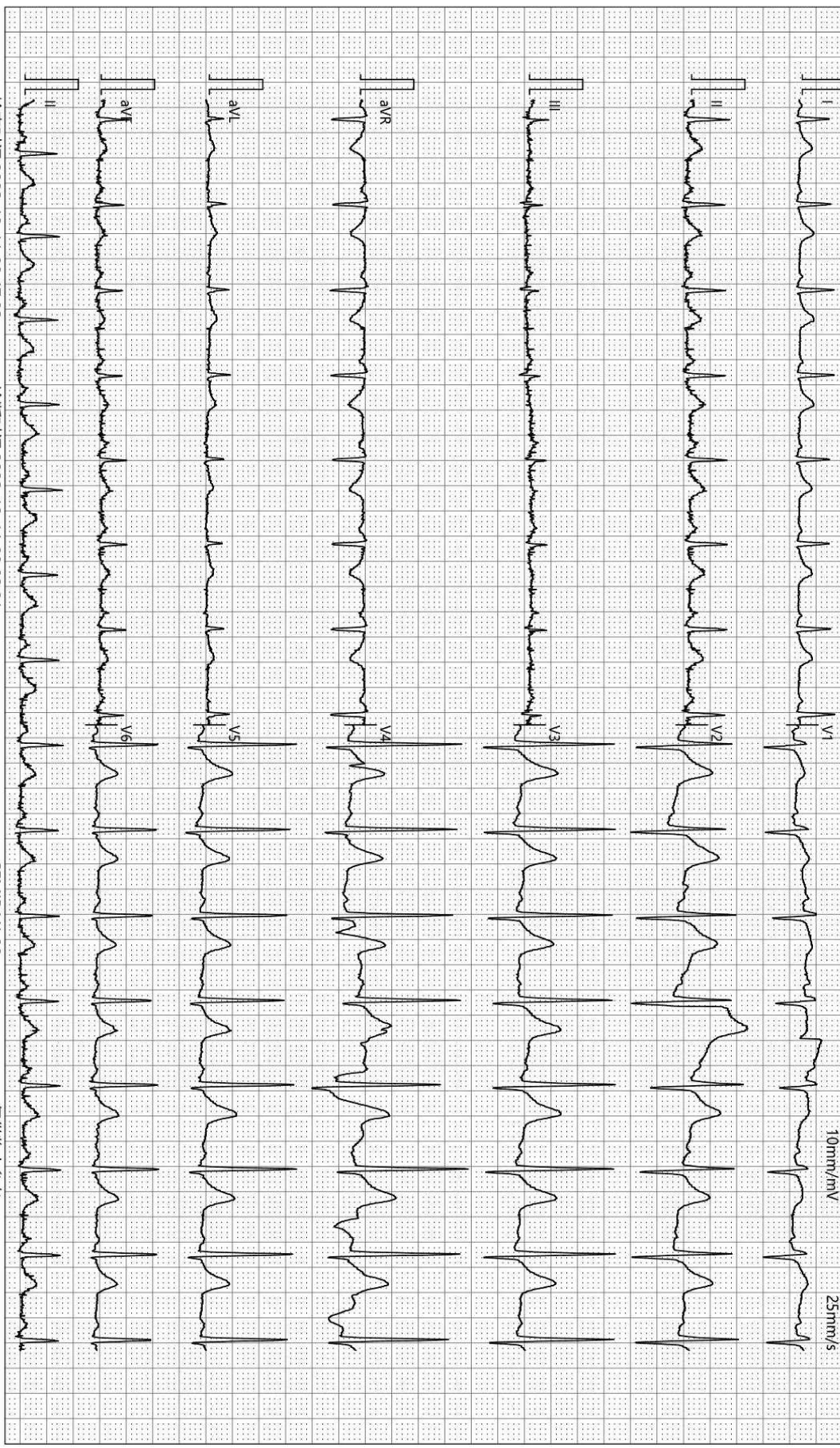
诊断结果:

- 1.窦性心律
- 2.正常心电图

诊断医生:

*张生 陶文婷*

HR	: 88bpm	[60 ~ 100bpm]
P	: 109ms	[0 ~ 110ms]
PR	: 143ms	[120 ~ 200ms]
QRS	: 85ms	[60 ~ 100ms]
QT/QTc	: 350/425ms	[320 ~ 440/0 ~ 450ms]
P/QRS/T	: 63/44/36deg.	[0 ~ 75/-30 ~ 90/0 ~ 75deg]
RV5/VS1	: 1.696/0.546mV	[0.0 ~ 2.5/0.0 ~ 2.0mV]



检查时间:2023-12-11 08:47:03

诊断时间:2023-12-11 09:02:01

SEMIP V1 90

仅供临床参考

# 大同瑞慈健康体检

## 骨密度检测报告

### 受检者信息

受检者ID: 394843

姓名: 兰春龙

出生年月日: 1962/1/8

年龄: 61

性别: 男

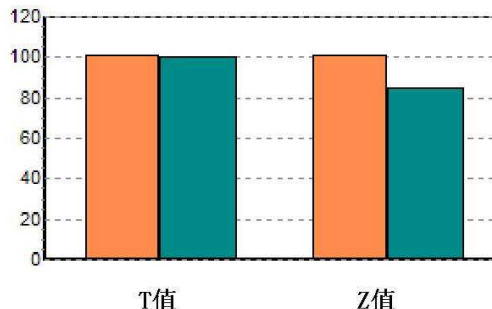
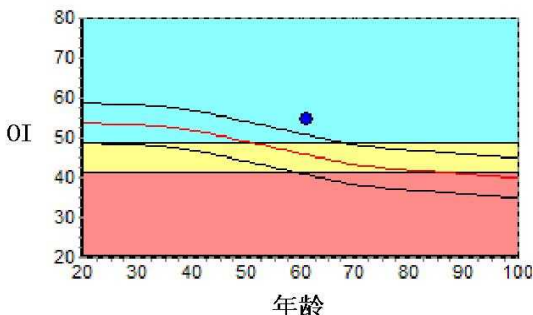
测定部位(右/左): 右

### 测定结果

测定日期: 2023/12/11 8:40:58

测试编号: 1/1

受测者 平均值



数据库: Asia

OI: 54.6

SOS: 1360.9 m/s, BUA: 44.7

T值: 0.15

Z值: 1.79

成人比: 101.4 %

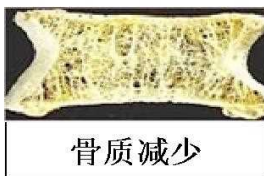同龄比: 119.5 %

OPR: N/A %

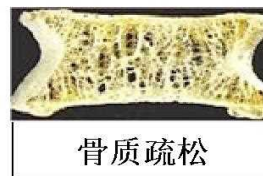
### 结果分析



正常



骨质减少



骨质疏松

### 注解

以上结论仅供参考

科室:

医生签名:

医院地址 大同瑞慈健康体检

地址 大同市平城区魏都大道79号

联系电话 0352-2824444

操作者 名燕凌

## 双源 CT 诊断图文报告

流水号: 2209080708

影像号: CT20231210132

姓名: 兰春龙

年龄: 60 岁

性别: 男

检查设备: 西门子量子双源 CT

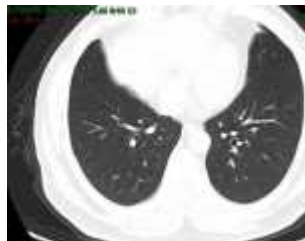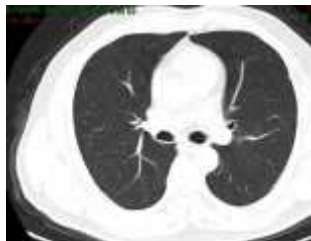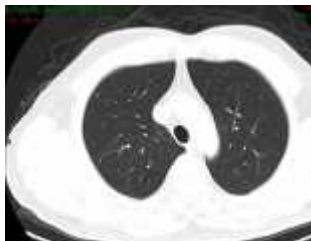体检号: 394843

申请医院: 本院

体检科室: 体检科

检查部位: 肺部双源 CT

经典图像:



影像所见:

胸廓对称, 骨性肋骨完整, 胸壁软组织结构良好, 两肺支气管血管纹理走行分布良好, 支气管束结构清晰, 双肺通气良好。肺门结构未见异常。纵隔无偏移, 段以上支气管通畅。心影及大血管形态结构正常, 纵隔内未见肿大淋巴结。胸膜未见异常。

影像诊断:

胸部未见明显异常

报告医师: 剧艳军

检查日期: 2023-12-11

审核医师: 剧艳军

报告日期: 2023-12-11



大同市医学影像研究中心

注: 本报告仅供临床医生参考!

地址: 大同市魏都大道 79 号。若有疑问, 请致电: 0352---2830580

## 超声诊断图文报告

流水号: 2209080708

影像号: 1482980

姓名: 兰春龙

年龄: 60岁

性别: 男

检查设备: Vivid E95

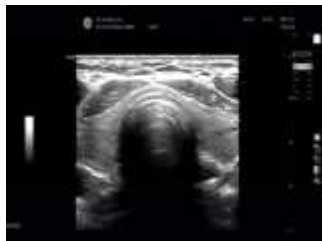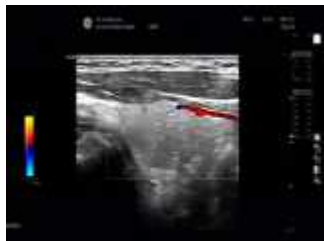体检号: 394843

申请医院: 本院

体检科室: 体检科

检查部位: 甲状腺彩超

经典图像:



影像所见:

甲状腺双侧叶形态正常, 包膜完整, 实质回声均匀, CDFI: 未见异常血流信号。  
双侧颈部未见明显肿大淋巴结。

影像诊断:

甲状腺双侧叶未见异常

报告医师: 陈玉荣

检查日期: 2023-12-11

审核医师: 陈玉荣

报告日期: 2023-12-11

## 超声诊断图文报告

流水号: 2209080708

影像号: 1482984

姓名: 兰春龙

年龄: 60 岁

性别: 男

检查设备: Vivid E95

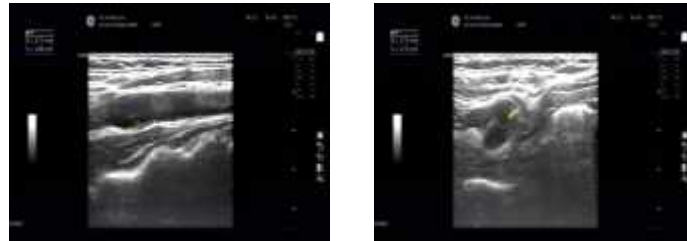
体检号: 394843

申请医院: 本院

体检科室: 体检科

检查部位: 颈部血管彩超

经典图像:



影像所见:

左侧颈总动脉膨大处后壁探及大小约 8.7\*1.9mm 混合回声斑, 右侧颈总动脉内中膜不均匀性增厚, 最厚约 1.3mm, 右侧颈内动脉起始段侧壁探及大小约 2.7\*1.7mm 强回声斑, 右锁骨下动脉起始处、双侧颈外、左侧颈内动脉起始段内中膜不增厚, 内壁欠光滑, 管壁未见明确强回声斑。CDFI: 血流充盈好。PW: 频谱形态正常。

双侧椎动脉走行正常, 椎动脉内径正常, 管壁不厚, 管腔内为无回声, CDFI: 血流充盈好。PW: 频谱正常。

影像诊断:

1. 左侧颈总动脉膨大处、右侧颈内动脉起始段斑块形成
2. 右侧颈总动脉内中膜不均匀性增厚

报告医师: 陈玉荣

检查日期: 2023-12-11

审核医师: 陈玉荣

报告日期: 2023-12-11

## 超声诊断图文报告

流水号: 2209080708

影像号: 1482987

姓名: 兰春龙

年龄: 60 岁

性别: 男

检查设备: Vivid E95

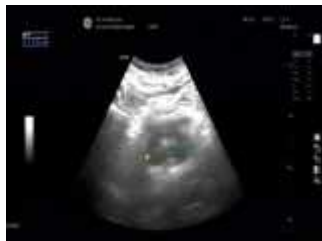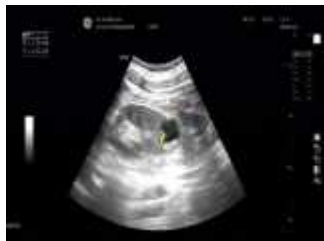体检号: 394843

申请医院: 本院

体检科室: 体检科

检查部位: 全腹彩超

### 经典图像:



### 影像所见:

肝脏大小形态正常, 包膜光滑完整, 实质回声细腻增强, 肝内管道系统走行尚清晰, 门静脉及肝内胆管不扩张。

胆囊大小形态正常, 壁不厚、光滑, 囊内透声好, 肝外胆管不扩张。

胰腺大小形态正常, 实质回声均匀, 主胰管不扩张。

脾脏大小形态正常, 实质回声均匀, 脾门静脉不宽。

双肾大小形态正常, 皮髓质分界清晰, 左肾内探及数个囊性回声, 大者约 2.3\*2.3cm, 均边界清, 内透声好, 双肾集合系统未见分离, 双侧输尿管未见扩张。

膀胱充盈尚可, 壁光滑, 内清晰。

前列腺形态饱满, 大小约 5.3\*3.5\*4.1cm, 内腺厚约 2.0cm, 实质回声欠均匀, 内探及数个强回声斑, 大者直径约 0.5cm。

### 影像诊断:

1. 轻度脂肪肝
2. 左肾囊肿 (多发)
3. 前列腺增生伴多发钙化斑

报告医师: 陈玉荣

检查日期: 2023-12-11

审核医师: 陈玉荣

报告日期: 2023-12-11