

2209070703

大同瑞慈健康体检

报 告 册

体检编号	394570	工号	40
姓名	贾培晶		
性别	男	年龄	37岁
单位	农业银行（城区支行）		
部门	农业银行（城区支行）		
联系电话	13835201299		
体检日期	2024-06-26		

尊敬的贾培晶先生您好！

首先，瑞慈健康体检全体员工欢迎您的光临，并对您的信任表示衷心的感谢！

您于 2024-06-26 （体检编号：394570）完成健康检查，本机构的各科医生已根据您的体检项目及结果，汇总成此份健康体检报告，并经总检医生审核。据此提出对您健康状况的综合分析及建议。

瑞慈健康体检倡导“大健康、大康复”，提出“健康是第一财富（Rich）”的人文理念。希望您仔细阅读并妥善地保管此份健康体检报告，并认真关注报告中的提示与建议，若您对报告内容有任何疑问，可直接与瑞慈健康体检客服部联系，进一步咨询。

健康体检咨询电话：**0352-2824444**

客户服务咨询电话：**0352-2830597**

400-6112995

瑞慈健康体检报告由下列内容组成：

第一部分：主检报告

第二部分：分科分项结果

第三部分：检验报告

第四部分：附表

主检报告

检查综述

- 【身高、体重、血压】 (1) 血压 179/111：本次测量血压偏高
- 【眼科】 (1) 左眼视力下降 (2) 右眼视力下降
- 【血常规（五分类）】 白细胞(WBC)偏低($3.01 \times 10^9/L$) 淋巴细胞绝对值(LY#)偏低($1.04 \times 10^9/L$) 中性粒细胞绝对值(GR#)偏低($1.78 \times 10^9/L$)
- 【血脂四项】 甘油三酯(TG)偏高(2.14 mmol/L)
- 【肝功七项】 门冬氨酸氨基转移酶(AST)偏低(12.00 U/L)
- 【尿液分析+尿沉渣】 隐血(ERY)1+ 鳞状上皮细胞偏高(1 /HP) 粘液丝偏高(13 /HP)
- 【胸部正位片】 肺间质纤维化。请结合临床和职业记录。 建议进一步检查。
- 【CT检查二】 颈椎退行性变 颈5/6钩椎增生肥大，压迫硬膜囊
- 【心电图】 1. 窦性心律 2. 右心室大？
- 【心脏彩超】 左室舒张功能减低
- 【全腹彩超】 胆囊切除术后 肝外胆管扩张
- 【口腔科】 (1) 牙周：牙结石

医生建议

【本次测量血压偏高】：

- 高血压是指收缩期和（或）舒张期动脉血压高于正常，并连续三次不同日测量，血压都高于正常标准，可确定患高血压病。
- 高血压的发病与遗传、精神过度紧张、肥胖、吸烟、酗酒、嗜盐等因素有关。血压持久增高，可导致心、脑、肾等脏器的损害。
- 原发性高血压由于目前原因不明（部分与遗传有关），须终身服药降压。高血压主要危害心、脑血管和肾脏。一旦确诊“高血压”就要终生服药。
- 平时应低盐（每天5~10g）、低脂饮食（少吃动物脂肪与内脏）；忌烟限酒。遵照医嘱坚持服药，定期测量血压，宜控制在140/90mmHg以下，若合并有糖尿病和肾病，要把血压控制在130/80mmHg以下。
- 血压到正常水平时，说明此时选用的降压药和治疗方案基本合适，但并不意味着高血压已被“治愈”，应坚持治疗。若盲目自行停药或间断服药，常会使血压波动很大，而加重心、脑、肾和血管的损害。
- 建议您密切关注血压，保持心情舒畅，劳逸结合，适量运动，控制体重，避免过度劳累、情绪激动等。改进生活方式，适当低盐、低脂、低胆固醇饮食，戒烟酒。必要时心血管专科诊治。

【左眼视力下降】：

- 视力下降是由角膜白斑或角膜炎、晶状体混浊、眼底疾病、屈光不正等原因引起，建议眼科诊断治疗。

【右眼视力下降】：

- 视力下降是由角膜白斑或角膜炎、晶状体混浊、眼底疾病、屈光不正等原因引起，建议眼科诊断治疗。

【淋巴细胞绝对值(LY#)偏低】：

(1)成人全血淋巴细胞正常参考值为 $0.8-4.0 \times 10^9/L$ ，占白细胞总数的 20-40%，降低多见于中性粒细胞增高而致淋巴细胞相对减少。建议复查并结合其它血常规指标及临床进行综合评估。

【白细胞(WBC)偏低】：

- (1)白细胞是机体防御系统的重要组成部分。白细胞通过不同的方式、不同的机制消灭病原体、消除过敏原和参与免疫反应产生的抗体等。
- (2)降低可见于病毒感染、伤寒、再障、免疫低下、使用某些药物和爱好运动者，供内科结合临床参考，必要时复查。复查结果如果明显偏低，往内科进一步检查，明确病因，结合临床治疗。
- (3)复查血常规。若持续降低，建议血液科进一步检查，以及升白细胞药物治疗。

【中性粒细胞绝对值(GR#)偏低】：

- (1)结合白细胞计数，供内科临床参考。

【甘油三酯(TG)偏高】：

- (1)甘油三酯是甘油和脂肪酸所构成的有机化合物，甘油三酯测定是脂类代谢的重要指标之一。
- (2)甘油三酯增高与冠心病的发生有着重要的相关性，随年龄增大而有上升的趋势，其增高最常见于高脂和过量糖类饮食、肥胖等。
- (3)甘油三酯主要功能是为机体提供能量，其正常值在 $0.7-1.7\text{mmol/L}$ 之间， $1.7-2.29\text{mmol/L}$ 为边缘增高，提示应该注意饮食和运动了。
- (4)甘油三酯大于 2.3mmol/L ，就称为高甘油三酯血症。甘油三酯增高虽然不会直接导致血管斑块的形成，但也会间接引起心脑血管疾病风险增加，同时，当甘油三酯大于 5.6mmol/L 时，还会增加急性胰腺炎的风险，所以降低甘油三酯的基础主要是控制饮食，饮食控制不佳可以选择药物治疗。
- (5)生活方式的干预是控制甘油三酯水平升高的基础，包括减重，增加运动量，限制酒精摄入以及避免食用果糖和高碳水化合物食物。多食蔬菜水果，定期复查。
- (6)明显增高者在医师的指导下使用降脂药物治疗，首选他汀和贝特类药物。

【门冬氨酸氨基转移酶(AST)偏低】：

- (1)建议消化内科诊断治疗。

【隐血(ERY)1+】：

- (1)尿隐血可分为肉眼血尿和镜下血尿。肉眼血尿是指肉眼能见到血色的尿，尿液呈洗肉水色或血色，通常在 1000ml 尿中含有 1ml 血液即肉眼可见。镜下血尿是指尿的颜色正常，通过显微镜可以观察到尿液中含红细胞，通常离心沉淀后的尿液镜检每高倍视野有红细胞 3 个以上。
- (2)尿隐血是泌尿系疾病常见的症状之一，生理情况下女性生理期、运动后等都可以引起，病理情况下大多是由泌尿系统疾病引起，如泌尿系炎症、尿路结石等，也有一些血尿是由全身性疾病或泌尿系统邻近器官所致。
- (3)需要指出的是：尿液呈红色并不都是血尿，有些药物、食物都能使尿液呈红色、橙色或褐色；由于严重创伤、错误输血等大量红细胞或组织破坏，也可导致血红蛋白或肌红蛋白血尿。
- (4)建议往泌尿外科进一步复查，以明确诊断。

【鳞状上皮细胞偏高】：

- (1)在生理情况下，机体正常的新陈代谢都会引起鳞状上皮细胞的脱离，这是一种正常的机体现象。如果长时间出现鳞状上皮细胞偏高的现象时，则有可能是尿路感染、泌尿系统结石等因素导致，应及时往泌尿外科进一步诊断治疗。

【粘液丝偏高】：

- (1)尿常规中粘液丝是由尿路中细胞分泌出来的，在有尿路感染时分泌会明显增多，且伴有炎症细胞的出现。
- (2)粘液丝偏高，可分为生理性偏高和病理性偏高两种，生理性偏高一般是由于喝水较少导致的尿液浓缩，一般在喝水后就能达到稀释的效果。

(3)病理性的粘液丝偏高是由于泌尿系炎症或者是前列腺炎导致的，需要注意观察，多喝水，同时有白细胞等炎症细胞增多时，应及时服用抗感染药物治疗。如果仅有粘液丝的增多而没有白细胞等炎症细胞增多时，尿路有炎症的可能性不大。

(4)建议平时饮食注意清淡，多喝水，少吃油腻和辛辣的食物，要注意个人清洁卫生，勤洗阴部，注意休息。

【肺间质纤维化】：

(1)肺纤维化、纤维化灶是一种常见的身体器官疾病，常为肺部组织感染后，机体修复的过程中，病变组织自然愈合后遗留下来的纤维化病灶，也可能是既往感染治疗不彻底，导致炎症反复发作，局部组织纤维化增生的表现。建议定期复查。

【颈 5/6 钩椎增生肥大，压迫硬膜囊】：

(1)建议脊柱外科诊断治疗。

【颈椎退行性变】：

- (1)适当补钙，多做颈部活动；
- (2)建议往脊柱外科咨询诊治；定期复查。

【右心室大】：

(1)建议心血管内科诊断治疗。

【左室舒张功能减低】：

(1)左心室舒张功能是指心肌弹性减低，心脏泵血功能减退。其引起原因，一是随着年龄的增长，心肌组织退行性变。其二是由于冠心病、高血压等慢性心肌病变。一般来说没有原发病变及年龄偏大的人员又无症状，不需要特殊处理，建议心内科结合临床考虑。

【肝外胆管扩张】：

(1)建议肝胆外科诊断治疗。

【胆囊切除术后】：

(1)建议肝胆外科定期复查。

【牙结石】：

(1)牙结石又称牙石，是沉积在牙齿或修复体表面上已经钙化或正在钙化的菌斑或软垢。其开始时是软的，会因逐渐的钙化而变硬。它是由 75%的磷酸钙，15-25%的水、有机物、磷酸锰、矿酸钙及微量的钾、钠、铁所构成，并呈现出黄色、棕色或者黑色。

(2)牙结石通常存在于唾液腺开口处的牙齿表面（例如：下颚前牙的舌侧表面，上颚后牙的颊侧表面）和牙齿的颈部，以及口腔粘膜运动不到的牙齿表面等处。

(3)牙结石形成后，可伴随牙龈出血、牙龈萎缩、口臭等症状。

(4)牙结石是牙周病的重要病因，它会不断刺激牙周组织，并且压迫牙龈，影响血液循环，造成牙周组织的细菌感染，形成牙周囊袋，此后更易使食物残渣、牙菌斑、牙结石等的堆积，最终牙周支持组织全部破坏，导致牙齿松动，以至于不得不拔除牙齿。

(5)早晚刷牙、饭后漱口是防治牙结石形成的最重要措施。应采取正确的竖刷牙法和巴氏刷牙法，纠正横刷牙法。

(6)多吃富有维生素的粗纤维食物，如肉、蛋、各种蔬菜和水果，充分咀嚼以利于牙面清洁。少吃甜食及黏性很强的食物，不吃零食。

(7)建议每半年进行一次口腔健康检查，每年进行 2-3 次全口超声波洁牙术，使牙面、牙颈部经常处于洁净状态。

汇总医生： 丁昊炜

主检日期： 2024-06-27

主检医生：

分科结果

身高、体重、血压

项目名称	检查结果	项目名称	检查结果
身高	165cm	体重	59kg
血压	179/111mmHg		

***小结：**

(1) 血压 179/111：本次测量血压偏高

操作员：杨柳庆

检查日期：2024-06-26

检查医生：名燕凌

内科

项目名称	检查结果	项目名称	检查结果
心率	78 次/min	心律	齐
心脏杂音	无	心界	正常
肺部	正常	呼吸音	呼吸音清
啰音	未闻及	叩诊	叩诊呈清音
腹部触诊	腹部平软	发育	正常
肝胆	肋下未触及	脾脏	肋下未触及
双肾	无叩击痛	肠鸣音	正常
营养	良好	神经系统	正常
生理反射	生理反射存在	病理反射	病理反射未引出
颅神经	正常	运动功能	正常
深浅感觉	正常	其它	无异常发现
既往史	无		

***小结：**

未见异常

操作员：杨淑兰

检查日期：2024-06-26

检查医生：杨淑兰

外科（男）

项目名称	检查结果	项目名称	检查结果
皮肤	正常	甲状腺	无肿大
脊椎	无畸形	浅表淋巴结	无肿大
肛门	拒检	前列腺	未检
泌尿外生殖器	正常	四肢关节	未见异常
腹股沟	未见异常	足背动脉	正常
紫绀	无	色素沉着	无
脱毛	无	脱色	无
浮肿	无	皮下结节	无
头颅	正常	颈部	正常
乳腺	正常	脊柱	正常
直肠	未检	皮肤黄疸	无
四肢	活动正常	其他	无

*小结:

未见异常

操作员：魏利平

检查日期:2024-06-26

检查医生：魏利平

眼科

项目名称	检查结果	项目名称	检查结果
视力(左)	0.5	视力(右)	0.5
辨色力	正常	眼睑	正常
结膜	正常	泪器	正常
角膜	正常	虹膜	正常
瞳孔	正常	晶状体	正常
玻璃体	正常	眼底	未见异常

*小结:

(1) 左眼视力下降

(2) 右眼视力下降

操作员：田野青

检查日期:2024-06-26

检查医生：田野青

耳鼻喉科

项目名称	检查结果	项目名称	检查结果
听力(左)	正常	听力(右)	正常
外耳道	正常	鼓膜	正常
鼻窦	正常	鼻中隔	正常
鼻腔	正常	扁桃体	无肿大
嗅觉	正常	咽喉	正常

***小结:**

未见异常

操作员：王存宝

检查日期:2024-06-26

检查医生：王存宝

口腔科

项目名称	检查结果	项目名称	检查结果
唇颊	正常	齿	正常
牙龈	正常	牙周	牙结石 I 度
舌腭	正常	腮腺	正常
颌下腺	正常	颞下颌关节	正常

***小结:**

(1) 牙周：牙结石

操作员：龚富生

检查日期:2024-06-26

检查医生：龚富生

检验报告

尿液分析+尿沉渣

项目名称	检查结果	单位	参考值	提示
白细胞尿	8	个/ul	0--13	
上皮细胞(EC)	1	/HP	0--28	
管型(CAST)	0	个/ul	0--1	
霉菌(尿)	0	/HP	0--0	
结晶	0	/HP	0--10	
透明度(CLA)	清亮			
胆红素(BIL)	-		阴性	
隐血(ERY)	1+		阴性	
小圆上皮细胞(SRC)	0	个/ul	0--0	
维生素C	-		阴性	
异常红细胞	0	个/ul	0--3	
红细胞(正常)	3	个/ul	0--6	
鳞状上皮细胞	1	个/ul	0--0	↑
粘液丝	13	个/ul	0--0	↑
颜色(Colour)	淡黄色			
尿葡萄糖(GLU)	-		阴性	
酮体(KET)	-		阴性	
比重(SG)	1.025		1.003--1.030	
酸碱度(PH)	6.0		4.5--8.0	
尿蛋白质(PRO)	-		阴性	
尿胆原(URO)	-		阴性	
亚硝酸盐(NIT)	-		阴性	
红细胞(尿)(RBC)	3	个/ul	0--6	
尿白细胞(LEU)	-		阴性	

*小结:

隐血(ERY)1+ 鳞状上皮细胞偏高(1 /HP) 粘液丝偏高(13 /HP)

操作员：赵伟 检查日期：2024-06-26 检查医生：陈建国

肝功七项

项目名称	检查结果	单位	参考值	提示
总蛋白(T PROT)	75.6	g/L	65--85	
白蛋白(ALB)	53.60	g/L	40--55	
球蛋白(GLB)	22.00	g/L	15--35	
白蛋白/球蛋白(ALB/GLB)	2.44		1.0--2.5	
总胆红素(TBIL)	15.10	umol/L	0--26	
丙氨酸氨基转移酶(ALT)	18.00	U/L	9--50	
门冬氨酸氨基转移酶(AST)	12.00	U/L	15--40	↓

*小结：

门冬氨酸氨基转移酶(AST)偏低(12.00 U/L)

操作员：梁可欣 检查日期：2024-06-26 检查医生：陈建国

血常规（五分类）

项目名称	检查结果	单位	参考值	提示
白细胞(WBC)	3.01	10 ⁹ /L	3.5--9.5	↓
淋巴细胞绝对值(LY#)	1.04	10 ⁹ /L	1.1--3.2	↓
淋巴细胞百分比(LY%)	34.7	%	20--50	
中性粒细胞绝对值(GR#)	1.78	10 ⁹ /L	1.8--6.3	↓
中性粒细胞百分比(GR%)	58.8	%	40--75	
嗜碱性粒细胞绝对值(BA#)	0.01	10 ⁹ /L	0--0.06	
嗜碱性粒细胞百分比(BA%)	0.4	%	0--1.0	
嗜酸性粒细胞绝对值(EO#)	0.05	10 ⁹ /L	0.02--0.52	
嗜酸性粒细胞百分比(EO%)	1.7	%	0.4--8.0	

血小板(PLT)	154	10 ⁹ /L	125--350	
血小板分布宽度(PDW)	16.6	%	15--17	
平均血小板体积(MPV)	10.7	fl	6.0--14.0	
血小板压积(PCT)	0.165	%	0.11--0.28	
红细胞(RBC)	4.49	10 ¹² /L	4.3--5.8	
血红蛋白	131	g/L	130--175	
红细胞压积(HCT)	40.4	%	40--50	
红细胞平均体积(MCV)	89.9	fl	82--100	
平均血红蛋白含量(MCH)	29.3	pg	27--34	
平均血红蛋白浓度(MCHC)	326	g/L	316--354	
单核细胞绝对值(MO#)	0.13	10 ⁹ /L	0.1--0.60	
单核细胞百分比(MO%)	4.4	%	3--10	
红细胞分布宽度标准差(RDW-SD)	44.5	fl	35--56	
红细胞分布宽度变异系数(RDW-CV)	13.2	%	10.6--16.6	
大血小板比率	30.1	%	11--45	
大血小板数目	46	10 ⁹ /L	30--90	
未成熟粒细胞数目	0.01	10 ⁹ /L	0--999	
未成熟粒细胞百分比	0.2	%	0--100	
有核红细胞数目	0.000	10 ⁹ /L	0--9999	
有核红细胞百分比	0.00	/100WBC	0--9999	

***小结:**

白细胞(WBC)偏低(3.01 10⁹/L) 淋巴细胞绝对值(LY#)偏低(1.04 10⁹/L) 中性粒细胞绝对值(GR#)偏低(1.78 10⁹/L)

操作员：刘慧芳 检查日期:2024-06-26 检查医生:陈建国

肾功三项

项目名称	检查结果	单位	参考值	提示
------	------	----	-----	----

肌酐(CREA)	60.00	umol/L	57--97	
尿酸(UA)	302.00	umol/L	200--420	
尿素测定 (Urea)	6.00	mmol/L	3.1--8.0	

***小结:**

未见异常

操作员：梁可欣 检查日期:2024-06-26 检查医生:陈建国

空腹血糖

项目名称	检查结果	单位	参考值	提示
葡萄糖(GLU)	4.91	mmol/L	3.89--6.1	

***小结:**

未见异常

操作员：梁可欣 检查日期:2024-06-26 检查医生:陈建国

血脂四项

项目名称	检查结果	单位	参考值	提示
动脉硬化指数	2.26		1.31--3.19	
总胆固醇(CHOL)	5.00	mmol/L	2.59--5.2	
甘油三脂(TG)	2.14	mmol/L	0.7--1.7	↑
低密度脂蛋白(LDL)	2.87	mmol/L	0--4.13	
高密度脂蛋白(HDL)	1.27	mmol/L	0.77--1.55	

***小结:**

甘油三脂(TG)偏高(2.14 mmol/L)

操作员：梁可欣 检查日期:2024-06-26 检查医生:陈建国

大同瑞慈康复医院 12导联心电图报告

贾培晶 男 37岁 体检号:394570

病床号:

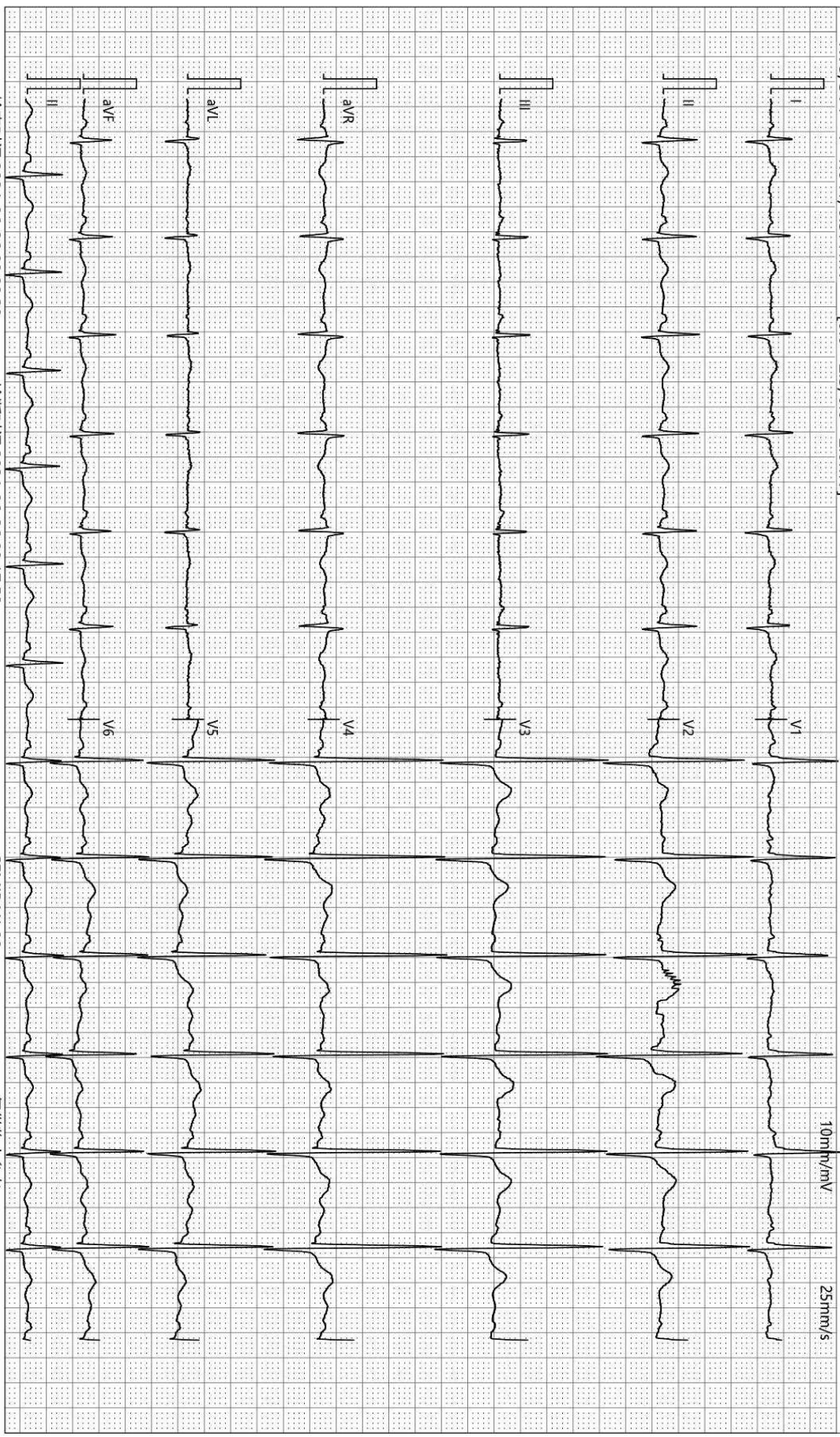
诊断结果:

- 1.窦性心律
- 2.右心室大?

诊断医生:

贾培晶 陶志娟

HR	: 76bpm	[60 ~ 100bpm]
P	: 96ms	[0 ~ 110ms]
PR	: 140ms	[120 ~ 200ms]
QRS	: 97ms	[60 ~ 100ms]
QT/QTc	: 399/450ms	[320 ~ 440/0 ~ 450ms]
P/QRS/T	: 62/93 / 40deg.	[0 ~ 75/-30 ~ 90/0 ~ 75deg]
RV5/SV1	: 1.641/0.37mV	[0.0 ~ 2.5/0.0 ~ 2.0mV]



检查时间:2024-06-26 09:08:38

诊断时间:2024-06-26 09:17:58

SEMIP V1 90

仅供临床参考

DR 诊断图文报告

流水号: 2209070703

影像号: DX20240626004

姓名: 贾培晶

年龄: 37 岁

性别: 男

检查设备: 西门子数字 X 线摄影

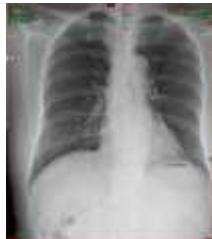体检号: 394570

申请医院: 本院

体检科室: 体检科

检查部位: 胸部正位片

经典图像:



影像所见:

胸廓对称。气管居中, 纵隔无移位。两肺野纹理增多, 增粗。结构紊乱。可见不规则条索状阴影。交织成网状。散在着圆形和不规则形点状小阴影, 弥漫性分布。肺门影未见增大。心脏大小、形态正常。双膈面光滑, 肋膈角锐利。

影像诊断:

肺间质纤维化。请结合临床和职业记录。
建议进一步检查。

报告医师: 李贵

检查日期: 2024-06-26

审核医师: 李贵

报告日期: 2024-06-26

双源 CT 诊断图文报告

流水号: 2209070703

影像号: CT20240626011

姓名: 贾培晶

年龄: 37 岁

性别: 男

检查设备: 西门子量子双源 CT

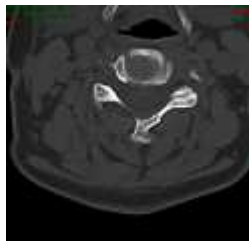
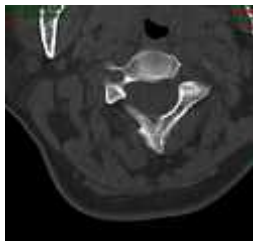
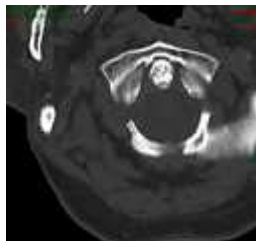
体检号: 394570

申请医院: 本院

体检科室: 体检科

检查部位: CT 检查二

经典图像:



影像所见:

颈椎曲度变直, 序列整齐, 颈环枢关节对称, 附件横突孔等大等圆, 颈 5/6 椎体边缘唇样骨质增生, 钩椎肥大。压迫颈髓硬膜囊, 颈髓软组织形态如常, 邻近椎管未见变窄, 附件小关节骨质未见异常。

影像诊断:

颈椎退行性变

颈 5/6 钩椎增生肥大, 压迫硬膜囊

报告医师: 剧艳军

检查日期: 2024-06-26

审核医师: 剧艳军

报告日期: 2024-06-26

超声诊断图文报告

流水号: 2209070703

影像号: 1597134

姓名: 贾培晶

年龄: 37 岁

性别: 男

检查设备: Vivid E95

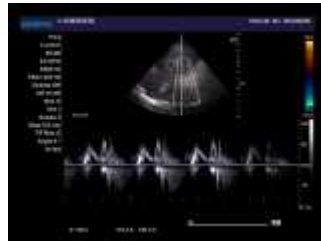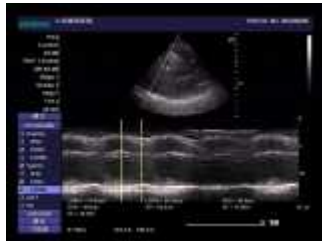体检号: 394570

申请医院: 本院

体检科室: 体检科

检查部位: 心脏彩超

经典图像:



影像所见:

超声测量 (单位: mm)

升主动脉内径 25 (32±3mm)

左房内径 28 (35mm)

室间隔 9 (8-11mm)

左室内径 43 (47±4mm)

左室后壁 9 (8-11mm)

EF77% (50-80%)

右室内径 25 (36±4mm)

右房内径 28 (36±4mm)

FS39% (28-41%)

主肺动脉内径 18 (23±3mm)

升主动脉内径正常, 心脏各腔室大小正常, 室间隔厚度正常, 左室壁未见明显节段性运动异常, 各瓣膜及启闭功能未见明显异常, 舒张期二尖瓣口血流频谱 E/A<1, 心包腔未见积液。

影像诊断:

左室舒张功能减低

报告医师: 柴芳

检查日期: 2024-06-26

审核医师: 柴芳

报告日期: 2024-06-26

超声诊断图文报告

流水号: 2209070703

影像号: 1597139

姓名: 贾培晶

年龄: 37 岁

性别: 男

检查设备: Vivid E95

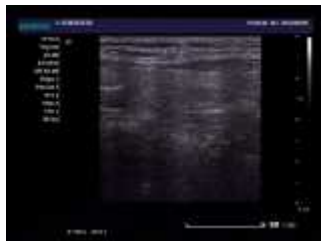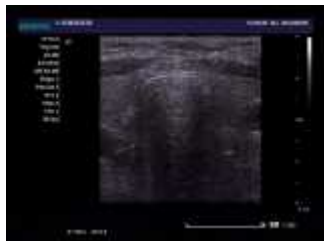体检号: 394570

申请医院: 本院

体检科室: 体检科

检查部位: 甲状腺彩超

经典图像:



影像所见:

甲状腺双侧叶形态正常, 包膜完整, 实质回声均匀, CDFI: 未见异常血流信号。
双侧颈部未见明显肿大淋巴结。

影像诊断:

甲状腺双侧叶未见异常

报告医师: 柴芳

检查日期: 2024-06-26

审核医师: 柴芳

报告日期: 2024-06-26

超声诊断图文报告

流水号: 2209070703

影像号: 1597143

姓名: 贾培晶

年龄: 37 岁

性别: 男

检查设备: Vivid E95

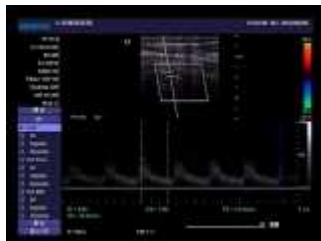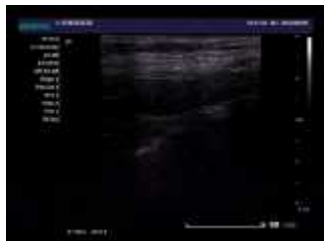体检号: 394570

申请医院: 本院

体检科室: 体检科

检查部位: 颈部血管彩超

经典图像:



影像所见:

右锁骨下动脉起始处、双侧颈总动脉、颈内、颈外动脉起始段内中膜不增厚, 内壁欠光滑, 管壁未见明确强回声斑。CDFI: 血流充盈好。PW: 频谱形态正常。

双侧椎动脉走行正常, 椎动脉内径正常, 管壁不厚, 管腔内为无回声, CDFI: 血流充盈好。PW: 频谱正常。

影像诊断:

双侧颈动脉、椎动脉未见明显异常

报告医师: 柴芳

检查日期: 2024-06-26

审核医师: 柴芳

报告日期: 2024-06-26

超声诊断图文报告

流水号: 2209070703

影像号: 1597145

姓名: 贾培晶

年龄: 37 岁

性别: 男

检查设备: Vivid E95

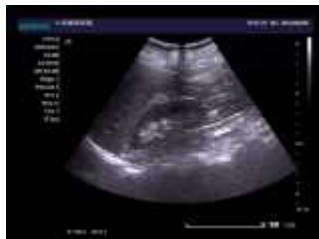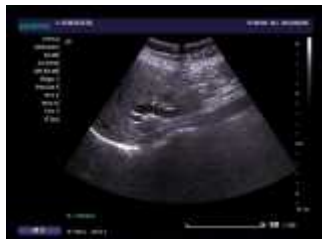体检号: 394570

申请医院: 本院

体检科室: 体检科

检查部位: 全腹彩超

经典图像:



影像所见:

肝脏大小形态正常, 包膜光滑完整, 实质回声均匀, 肝内管道系统走行清晰, 门静脉及肝内胆管不扩张。
胆囊切除术后, 肝外胆管上段扩张, 宽约 1.0cm, 其内未见异常回声。
胰腺大小形态正常, 实质回声均匀, 主胰管不扩张。
脾脏大小形态正常, 实质回声均匀, 脾门静脉不宽。
双肾大小形态正常, 皮髓质分界清晰, 集合系统未见分离, 双侧输尿管未见扩张。
膀胱未充盈。

影像诊断:

胆囊切除术后 肝外胆管扩张

报告医师: 柴芳

检查日期: 2024-06-26

审核医师: 柴芳

报告日期: 2024-06-26