



2209060562

# 大同瑞慈健康体检

## 报 告 册

体检编号	394343	工号	3
姓名	刘鹏飞		
性别	男	年龄	46岁
单位	广灵县委宣传部		
部门	广灵县委宣传部		
联系电话	13103428138		
体检日期	2025-03-08		

尊敬的刘鹏飞先生您好！

首先，瑞慈健康体检全体员工欢迎您的光临，并对您的信任表示衷心的感谢！

您于 2025-03-08 （体检编号：394343）完成健康检查，本机构的各科医生已根据您的体检项目及结果，汇总成此份健康体检报告，并经总检医生审核。据此提出对您健康状况的综合分析及建议。

瑞慈健康体检倡导“大健康、大康复”，提出“健康是第一财富（Rich）”的人文理念。希望您仔细阅读并妥善地保管此份健康体检报告，并认真关注报告中的提示与建议，若您对报告内容有任何疑问，可直接与瑞慈健康体检客服部联系，进一步咨询。

健康体检咨询电话：0352-2824444

客户服务咨询电话：0352-2830597

400-6112995

瑞慈健康体检报告由下列内容组成：

第一部分：主检报告

第二部分：分科分项结果

第三部分：检验报告

第四部分：附表

## 主检报告

### 检查综述

- 1、【身高、体重、血压】 (1) 体重指数 26.15：超重
- 2、【生化全项 1】 尿酸(UA)偏高(473.00  $\mu\text{mol/L}$ ) 总胆固醇(CHOL)偏高(6.26  $\text{mmol/L}$ ) 甘油三脂(TG)偏高(5.28  $\text{mmol/L}$ )
- 3、【尿常规】 粘液丝偏高(8 /HP)
- 4、【心电图】 1. 窦性心律 2. 一度房室阻滞
- 5、【心脏彩超】 1. 左室舒张功能减低
- 6、【颈部血管彩超】 右锁骨下动脉起始处软斑形成
- 7、【全腹彩超】 1. 肝囊肿 2. 轻度脂肪肝 3. 前列腺钙化灶

### 医生建议

#### 【超重】：

(1) 体重指数是判断体重超标或偏低的主要指标。体重是反映和衡量一个人健康状况的重要标志之一，过胖和过瘦都不利于健康，身高体重不协调也不会给人以美感。体重的变化，还会直接反映身体长期的热量平衡状态。

(2) 当需要比较及分析一个人的体重对于不同身高的人所带来的健康影响时，体重指数是一个中立而可靠的指标。其主要适用于需要体重测试、体型肥胖和全身检查的人群。

(3) 体重指数(BMI)是世界卫生组织推荐的国际统一使用的肥胖分型标准，也是目前国际上常用的衡量人体胖瘦程度以及是否健康的一个标准，其计算方式为： $\text{BMI}=\text{体重}(\text{千克})/\text{身高}(\text{米}\times\text{米})$ 。成人的标准值是BMI18.5-23.9之间。低于18.5为体重指数偏低；高于23.9则为体重指数偏高。

(4) 一般表现为体重超重或肥胖，超重及肥胖会出现一系列代谢性疾病，如高血压、高血糖、高血脂、高尿酸血症等，所以体重指数偏高者一定要注意控制体重。

(5) 合理控制饮食，食品多样化，食物纤维可适量增加，饮食规律，避免暴饮暴食，低盐、低脂饮食为主，减少高热量食物的摄入。

(6) 加强体育锻炼，每天最少保持30分钟的中等强度运动。鼓励每天至少快步走6000步比较健康。肥胖患者不适合较剧烈的运动，会加重膝关节的负担，可以选择游泳、划船等对膝关节负荷较小的运动。

(7) 定期检查血糖、血脂、肝功、肝脏B超等，积极治疗基础性疾病。

(8) 减少热量摄取及增加热量消耗。强调以健康行为、饮食、运动为主的综合治疗。

#### 【尿酸(UA)偏高】：

(1) 尿酸(UA)是体内嘌呤代谢的最终产物。食物中的核酸分解生成嘌呤，体内组织中的核酸分解成嘌呤核苷，嘌呤和嘌呤核苷经过分解脱氨及氧化作用生成尿酸(UA)。

(2) 大部分的尿酸由肾脏排出，其余在肝脏分解破坏或随胆汁排泄。肾脏在排泄尿酸过程中，由肾小球滤出尿酸，若肾功能不好的人，排泄功能差，尿中排出的尿酸少了，血尿酸就会增高。

(3) 常见于肾脏疾病(如急性慢性肾炎、肾结核、肾积水晚期等)；还可见于长期吃高嘌呤食物，如动物内脏、海鲜、贝类等，这种情况下，若不控制饮食，导致嘌呤长期偏高，即使肾功能正常，也会受高浓度尿酸的影响。

(4) 另外，需要警惕的是，若尿酸长期偏高，会由尿酸盐结晶沉积引起痛风性关节炎、慢性间质性肾炎，血尿酸增高是诊断痛风的主要依据。

(5) 应避免食用含嘌呤高的食物，如各种动物内脏、豆制品、海鲜等，不要喝酒，尤其是啤酒。忌酸性食物，忌醋，多饮水，每日尿量在2公升以上，碱化尿液。

(6) 必要时在肾内科医生指导下进行降尿酸治疗，定期复查。

**【总胆固醇(CHOL)偏高】：**

- (1)总胆固醇是脂质的主要成分之一，其数量受年龄、家族、性别、饮食、遗传等多种因素影响。总胆固醇对人体生长发育以及新陈代谢有重要的作用，正常值是 2.59-5.20mmol/L。
- (2)总胆固醇升高后，会增加类脂物质的堆积，会产生更多的血管斑块，进而增加心脑血管疾病的风险。大于 5.21-5.69mmol/L 是胆固醇的临界偏高，即使是一个完全健康的人，只要总胆固醇>7.2mmol/L 或低密度脂蛋白>4.9mmol/L，未来发生心脑血管的风险就明显增高，应该马上治疗。
- (3)总胆固醇升高根据病因可分为两大类：一是原发性，是由于遗传因素缺陷所致，另一种是继发性，可引起其升高的疾病主要有糖尿病、高血压、甲减、肝肾疾病等。
- (4)降低总胆固醇的治疗中，原发性偏高应积极应用降脂药，曾经选择他汀类药物，胆固醇不能达标的，可联合用药（如依折麦布等）。
- (5)如果总胆固醇偏高，且患者有糖尿病、高血压、甲减、肝肾疾病或者已经发生心脑血管疾病的人更应积极用药，控制降低疾病风险。
- (6)戒烟，增强运动，采用低脂、低糖饮食，少食富含脂肪、胆固醇及饱和脂肪酸的食物，多进食蔬菜、水果、豆制品、粗粮、鱼和高纤维食品。
- (7)必要时在医师指导下使用降脂药物治疗，并前往内分泌科复诊。

**【甘油三酯(TG)偏高】：**

- (1)甘油三酯是甘油和脂肪酸所构成的有机化合物，甘油三酯测定是脂类代谢的重要指标之一。
- (2)甘油三酯增高与冠心病的发生有着重要的相关性，随年龄增大而有上升的趋势，其增高最常见于高脂和过量糖类饮食、肥胖等。
- (3)甘油三酯主要功能是为机体提供能量，其正常值在 0.7-1.7mmol/L 之间，1.7-2.29mmol/L 为边缘增高，提示应该注意饮食和运动了。
- (4)甘油三酯大于 2.3mmol/L，就称为高甘油三酯血症。甘油三酯增高虽然不会直接导致血管斑块的形成，但也会间接引起心脑血管疾病风险增加，同时，当甘油三酯大于 5.6mmol/L 时，还会增加急性胰腺炎的风险，所以降低甘油三酯的基础主要是控制饮食，饮食控制不佳可以选择药物治疗。
- (5)生活方式的干预是控制甘油三酯水平升高的基础，包括减重，增加运动量，限制酒精摄入以及避免食用果糖和高碳水化合物食物。多食蔬菜水果，定期复查。
- (6)明显增高者在医师的指导下使用降脂药物治疗，首选他汀和贝特类药物。

**【粘液丝偏高】：**

- (1)尿常规中粘液丝是由尿路中细胞分泌出来的，在有尿路感染时分泌会明显增多，且伴有炎症细胞的出现。
- (2)粘液丝偏高，可分为生理性偏高和病理性偏高两种，生理性偏高一般是由于喝水较少导致的尿液浓缩，一般在喝水后就能达到稀释的效果。
- (3)病理性的粘液丝偏高是由于泌尿系炎症或者是前列腺炎导致的，需要注意观察，多喝水，同时有白细胞等炎症细胞增多时，应及时服用抗感染药物治疗。如果仅有粘液丝的增多而没有白细胞等炎症细胞增多时，尿路有炎症的可能性不大。
- (4)建议平时饮食注意清淡，多喝水，少吃油腻和辛辣的食物，要注意个人清洁卫生，勤洗阴部，注意休息。

**【一度房室阻滞】：**

- (1)建议心血管内科定期复查。

**【左室舒张功能减低】：**

- (1)左心室舒张功能是指心肌弹性减低，心脏泵血功能减退。其引起原因，一是随着年龄的增长，心肌组织退行性变。其二是由于冠心病、高血压等慢性心肌病变。一般来说没有原发病变及年龄偏大的人员又无症状，不需要特殊处理，建议心内科结合临床考虑。

**【右锁骨下动脉起始处软斑形成】：**

- (1)颈动脉斑块是动脉硬化后，血管里面的垃圾沉淀在血管壁形成。斑块又分为硬斑和软斑两种。硬斑比较稳定，不容易脱落，软斑不稳定，容易破裂脱落，从而形成血管栓塞。
- (2)建议：1. 减低胆固醇水平。2. 减低高血糖、高血压等高危因素，将血压、血糖控制在理想水平。3. 积极进行生活干预，控制饮食，改善饮食结构，适量增加运动，戒烟限酒。4. 必要时药物治疗。

**【肝囊肿】：**

(1)肝囊肿，通俗说就是肝脏中的水泡。绝大多数的肝囊肿都是先天性的，即因先天发育的某些异常导致了肝囊肿形成。

(2)肝囊肿病因大多数系肝内小胆管发育障碍所致,单发性肝囊肿的发生是由于异位胆管造成。肝囊肿生长缓慢,所以可能长期或终生无症状,其临床表现也随囊肿位置、大小、数目以及有无压迫邻近器官和有无并发症而异。

(3)肝囊肿是一种较常见的肝脏良性疾病，一般没有什么症状，也不会影响肝功。5CM以下的肝囊肿一般不需要特殊治疗。当囊肿长大到一定程度，可能会压迫胃肠道而引起症状，如上腹不适饱胀；也有因囊肿继发细菌感染而有腹痛、发热的。

(4)肝囊肿首次发现，建议作MRI或CT检查，除外肝内其它占位性病变。

(5)过大的肝囊肿，对肝脏本身或周围的器官有压迫症状的，或有炎症的，往外科治疗。

(6)已确诊为肝囊肿，动态观察，定期B超检查进行对照，监测囊肿大小。

(7)解除顾虑和紧张情绪，保持良好心态，切忌大怒。

(8)多食新鲜蔬菜和水果，保持大便通畅，防止便秘；保证营养，宜食清淡富含蛋白质的食物为主；限制饮酒。

(9)不宜剧烈运动，防止过度用力，以免增加腹腔压力。

(10)如有症状请及时就诊。

#### 【轻度脂肪肝】：

(1)脂肪肝是指肝脏被脂肪浸润，为一种多病因引起的获得性疾病。

(2)脂肪肝是以肝细胞脂肪变性和脂肪蓄积为病理特征，最常见易患因素有超重或肥胖、进食油腻食物、高脂血症（尤其甘油三酯升高）、营养失调（营养过量或不足）、饮酒、高脂血症、少运动、糖耐量异常、减肥造成体重急剧下降、营养不良、中毒和药物等。

(3)当肝内脂类（主要为甘油三酯）含量超过肝重的5%时为脂肪肝。脂肪肝是一个常见的临床现象，不是一个独立性的疾病。

(4)值得注意的是，过多的脂肪在肝组织、肝细胞内浸润，引起肝细胞肿大，严重可致肝硬化。脂肪肝是可逆性的，合理饮食、运动及治疗后可恢复。

(5)合理控制饮食，控制总摄入量，低盐、低脂和低糖类饮食，少吃动物内脏，多吃蔬菜水果；

(6)控制危险因素，如控制体重、改善胰岛素抵抗、调整血脂紊乱，戒酒、戒烟，坚持长期有氧运动，加强体育锻炼；

(7)定期复查腹部彩超、血脂、肝功能。

#### 【前列腺钙化灶】：

(1)1、前列腺钙化斑大多数是由于前列腺炎症之后，前列腺内部组织局部出现了纤维化、钙质沉积而引起的。多数患者都是在体检时通过彩超检查时发现的，一般情况没有不适症状不需治疗。2、部分患者如有不适症状，建议前往泌尿科诊断治疗。

汇总医生： 丁昊炜

主检日期： 2025-03-12

主检医生：

## 分科结果

### 身高、体重、血压

项目名称	检查结果	项目名称	检查结果
身高	176cm	体重	81kg
血压	124/72mmHg		

**\*小结:**

(1) 体重指数 26.15: 超重

操作员: 杨柳庆 检查日期: 2025-03-08 检查医生: 名燕凌

## 检验报告

### 尿常规

项目名称	检查结果	单位	参考值	提示
胆红素(BIL)	-		阴性	
隐血(ERY)	-		阴性	
小圆上皮细胞(SRC)	0	个/u1	0--0	
维生素C	-		阴性	
异常红细胞	0	个/u1	0--3	
红细胞(正常)	1	个/u1	0--6	
鳞状上皮细胞	0	个/u1	0--0	
粘液丝	8	个/u1	0--0	↑
尿葡萄糖(GLU)	-		阴性	
酮体(KET)	-		阴性	
比重(SG)	1.025		1.003--1.030	
酸碱度(PH)	6.0		4.5--8.0	
尿蛋白质(PRO)	-		阴性	
尿胆原(URO)	-		阴性	
亚硝酸盐(NIT)	-		阴性	
尿白细胞(LEU)	-		阴性	

**\*小结:**

粘液丝偏高(8 /HP)

操作员：贺琰 检查日期：2025-03-08 检查医生：康建忠

### 血常规(五分类)

项目名称	检查结果	单位	参考值	提示
白细胞(WBC)	5.07	$10^9/L$	3.5--9.5	
淋巴细胞绝对值(LY#)	1.82	$10^9/L$	1.1--3.2	

淋巴细胞百分比 (LY%)	36.1	%	20--50
中性粒细胞绝对值 (GR#)	2.89	$10^9/L$	1.8--6.3
中性粒细胞百分比 (GR%)	57.0	%	40--75
嗜碱性粒细胞绝对值 (BA#)	0.03	$10^9/L$	0--0.06
嗜碱性粒细胞百分比 (BA%)	0.5	%	0--1.0
嗜酸性粒细胞绝对值 (EO#)	0.08	$10^9/L$	0.02--0.52
嗜酸性粒细胞百分比 (EO%)	1.5	%	0.4--8.0
血小板 (PLT)	235	$10^9/L$	125--350
血小板分布宽度 (PDW)	16.1	%	15--17
平均血小板体积 (MPV)	10.3	f1	6.0--14.0
血小板压积 (PCT)	0.242	%	0.11--0.28
红细胞 (RBC)	4.99	$10^{12}/L$	4.3--5.8
血红蛋白	153	g/L	130--175
红细胞压积 (HCT)	46.5	%	40--50
红细胞平均体积 (MCV)	93.2	f1	82--100
平均血红蛋白含量 (MCH)	30.7	pg	27--34
平均血红蛋白浓度 (MCHC)	330	g/L	316--354
单核细胞绝对值 (MO#)	0.25	$10^9/L$	0.1--0.60
单核细胞百分比 (MO%)	4.9	%	3--10
红细胞分布宽度标准差 (RDW-SD)	45.9	f1	35--56
红细胞分布宽度变异系数 (RDW-CV)	13.1	%	10.6--16.6
大血小板比率	28.2	%	11--45
大血小板数目	66	$10^9/L$	30--90
未成熟粒细胞数目	0.03	$10^9/L$	0--999
未成熟粒细胞百分比	0.6	%	0--100
有核红细胞数目	0.000	$10^9/L$	0--9999
有核红细胞百分比	0.00	/100WBC	0--9999

\*小结:

未见异常

操作员：王小雪 检查日期：2025-03-08 检查医生：康建忠

### 尿沉渣

项目名称	检查结果	单位	参考值	提示
白细胞尿	1	个/u1	0--13	
上皮细胞(EC)	0	/HP	0--28	
管型(CAST)	0	个/u1	0--1	
霉菌(尿)	0	/HP	0--0	
结晶	0	/HP	0--10	
透明度(CLA)	清亮			
胆红素(BIL)	-		阴性	
颜色(Colour)	淡黄色			
红细胞(尿)(RBC)	1	个/u1	0--6	

#### \*小结:

未见异常

操作员：贺琰 检查日期：2025-03-08 检查医生：康建忠

### 生化全项 1

项目名称	检查结果	单位	参考值	提示
碳酸氢根(HCO3)	25.6	mmol/L	22--29	
总蛋白(T PROT)	72.3	g/L	65--85	
白蛋白(ALB)	44.80	g/L	40--55	
球蛋白(GLB)	27.50	g/L	15--35	
白蛋白/球蛋白(ALB/GLB)	1.63		1.0--2.5	
碱性磷酸酶(ALP)	92.0	U/L	45--125	
肌酐(CREA)	78.00	umol/L	57--97	
尿酸(UA)	473.00	umol/L	200--420	↑
钾(K)	3.98	mmol/L	3.5--5.5	

钠(Na)	142.6	mmol/L	136--145	
氯(Cl)	99.8	mmol/L	96--108	
钙(Ca)	2.36	mmol/L	2.11--2.52	
乳酸脱氢酶(LDH)	120.00	U/L	120--250	
淀粉酶(AMY)	83.00	IU/L	35--135	
葡萄糖(GLU)	4.98	mmol/L	3.89--6.1	
总胆红素(TBIL)	8.40	umol/L	0--26	
直接胆红素(DBIL)	2.1	umol/L	0--8.0	
间接胆红素(IBIL)	6.30	umol/L	0--17.39	
丙氨酸氨基转移酶(ALT)	18.00	U/L	9--50	
门冬氨酸氨基转移酶(AST)	19.00	U/L	15--40	
尿素测定(Urea)	6.72	mmol/L	3.1--8.0	
肌酸激酶(CK)	107.00	U/L	50--310	
α-羟丁酸脱氢酶	114.00	U/L	72--182	
C反应蛋白	1.20	mg/dl	0--3	
动脉硬化指数	2.74		1.31--3.19	
谷草比谷丙	1.06		0.4--2.5	
总胆固醇(CHOL)	6.26	mmol/L	2.59--5.2	↑
甘油三脂(TG)	5.28	mmol/L	0.7--1.7	↑
低密度脂蛋白(LDL)	2.85	mmol/L	0--4.13	
高密度脂蛋白(HDL)	1.04	mmol/L	0.77--1.55	

**\*小结:**

尿酸(UA)偏高(473.00 umol/L) 总胆固醇(CHOL)偏高(6.26 mmol/L) 甘油三脂(TG)偏高(5.28 mmol/L)

操作员：梁可欣 检查日期:2025-03-08 检查医生:康建忠

**肿瘤标志物 2 项**

项目名称	检查结果	单位	参考值	提示
癌胚抗原(CEA)	0.05	ng/ml	0--5	

甲胎蛋白(AFP)	0.01	ng/ml	0--7	
-----------	------	-------	------	--

**\*小结:**

未见异常

操作员：梁可欣 检查日期:2025-03-08 检查医生:康建忠

大同瑞慈康复医院 12导联心电图报告

刘鹏飞 男 46岁 体检号:394343

病床号:

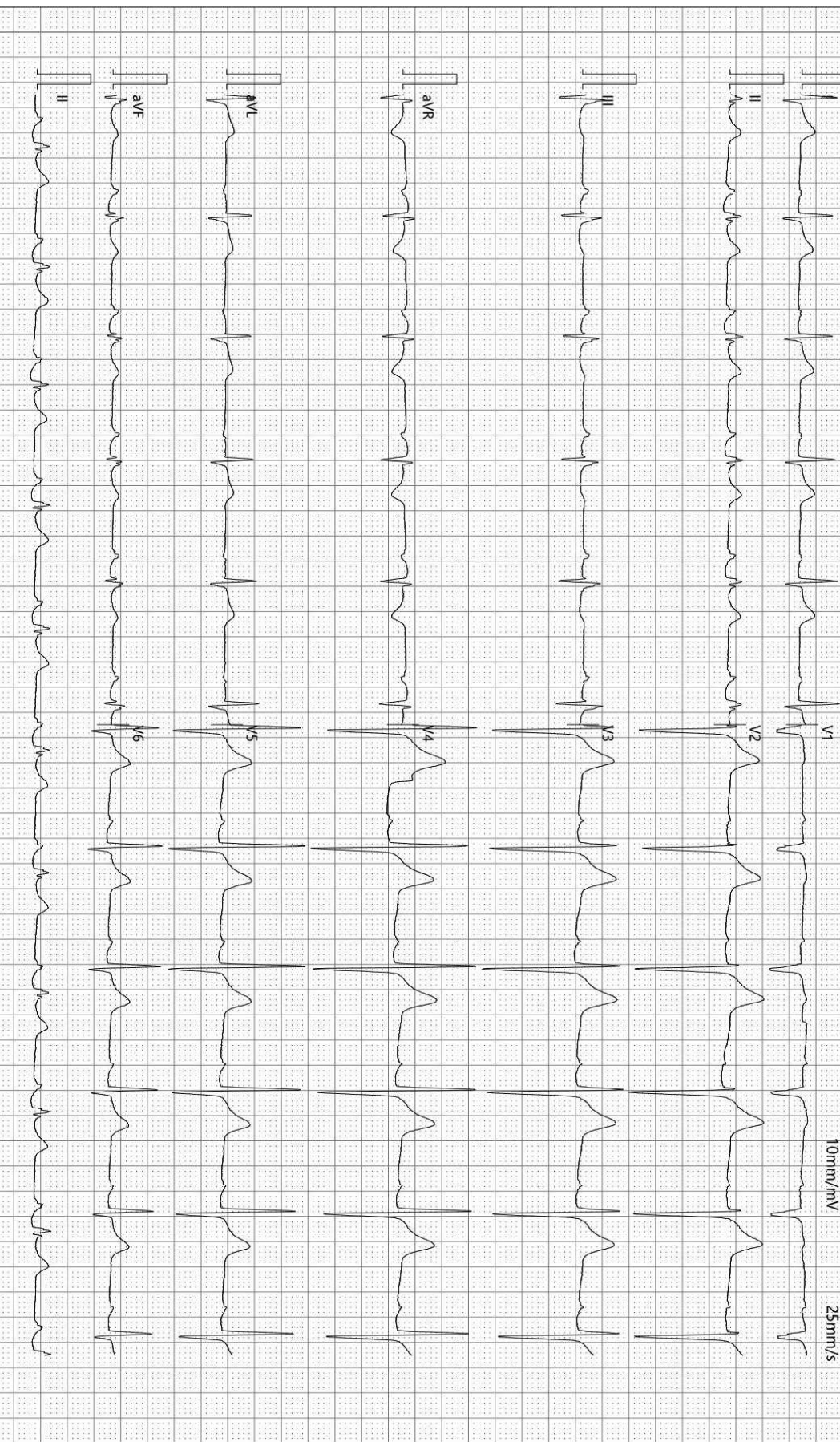
诊断结果:

- 1.窦性心律
- 2.一度房室阻滞

诊断医生:

张之生

HR : 62bpm [60~100bpm]  
 P : 120↑ms [0~110ms]  
 PR : 224↑ms [120~200ms]  
 QRS : 100ms [60~100ms]  
 QT/QTc : 406/412ms [320~440/0~450ms]  
 P/QRS/T : 77↑/36/22deg. [0~75/-30~90/0~75deg]  
 RV5/SV1 : 1.516/0.518mV [0.0~2.5/0.0~2.0mV]



检查时间:2025-03-08 08:50:52

诊断时间:2025-03-08 09:03:08

SEMIP V1 90

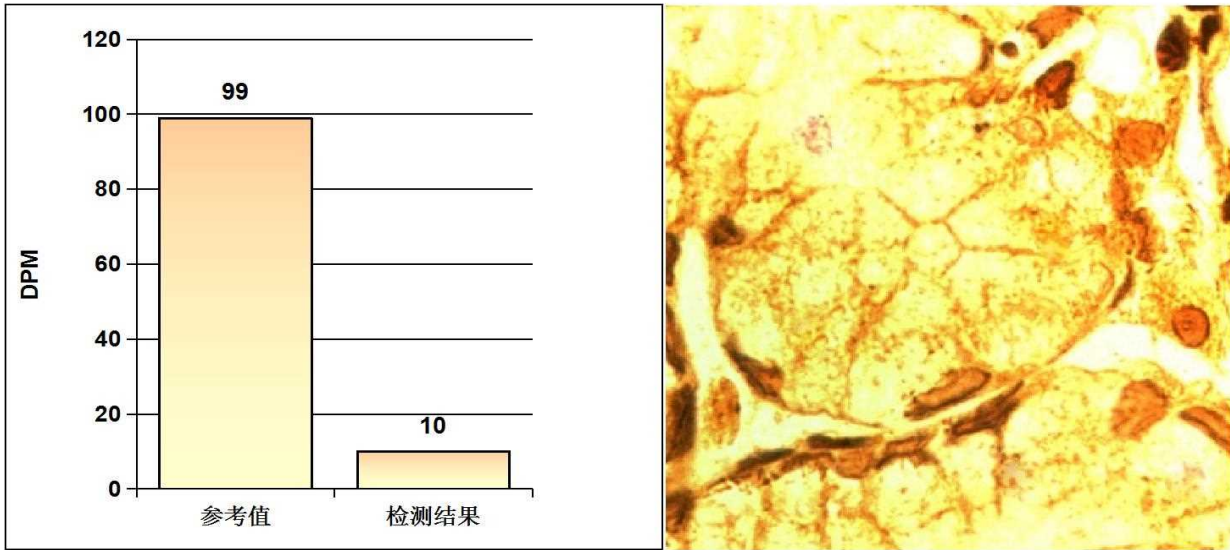
仅供临床参考

# 大同瑞慈康复医院

## <sup>14</sup>C呼气试验检验报告

姓名	刘鹏飞	年龄	46	性别	男
住院号	0	日期	2025/3/8 9:00:48	电话	13103428138
送检医生	曹居杰	样品编号	3825	编号	2209060562

### <sup>14</sup>C呼气试验



#### 阳性参考值 (Disintegrations Per Minute(DPM)):

DPM值:	dpm > 2499	阳性++++
	1499 < dpm ≤ 2499	阳性+++
	499 < dpm ≤ 1499	阳性++
	149 < dpm ≤ 499	阳性+
	dpm ≤ 99	阴性
	99 < dpm ≤ 149	不确定

**检测结果:** **dpm= 10** **阴性**

医生建议: 注意保持健康及规律饮食

温馨提示: 您本次检测的结果为阴性

检测医生: 曹居杰



Rich 大同瑞慈康复医院  
超声诊断图文报告

流水号: 2209060562

超声号: 1807180

姓名: 刘鹏飞

年龄: 46 岁

性别: 男

检查设备: Vivid E95

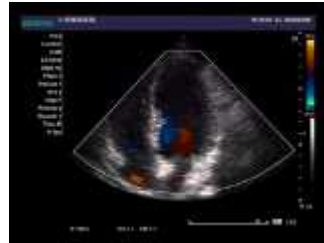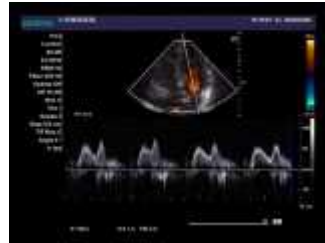体检号: 394343

申请医院: 本院

体检科室: 体检科

检查部位: 心脏彩超

经典图像:



影像所见:

超声测量 (单位: mm)

升主动脉内径 25 (32±3mm)

左房内径 30 (35mm)

室间隔 9.3 (8-11mm)

左室内径 51 (47±4mm)

左室后壁 9.3 (8-11mm)

EF68% (50-80%)

右室内径 33 (36±4mm)

右房内径 33 (36±4mm)

FS34% (28-41%)

主肺动脉内径 22 (23±3mm)

升主动脉内径正常, 心脏各腔室大小正常, 室间隔厚度正常, 左室壁未见明显节段性运动异常, 各瓣膜及启闭功能未见明显异常, 舒张期二尖瓣口血流频谱 E/A<1, 心包腔未见积液。

影像诊断:

1. 左室舒张功能减低

报告医师: 李菊蓉

检查日期: 2025-03-08

审核医师: 李菊蓉

报告日期: 2025-03-08



注: 本报告仅供临床医生参考!

地址: 大同市魏都大道 79 号。若有疑问, 请致电: 0352---2830580

Rich 大同瑞慈康复医院  
超声诊断图文报告

流水号: 2209060562

超声号: 1807182

姓名: 刘鹏飞

年龄: 46 岁

性别: 男

检查设备: Vivid E95

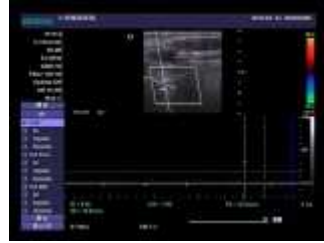
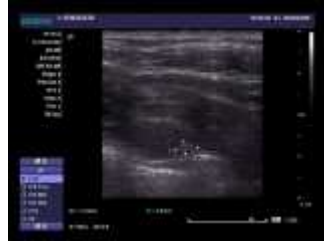体检号: 394343

申请医院: 本院

体检科室: 体检科

检查部位: 颈部血管彩超

经典图像:



影像所见:

右锁骨下动脉起始处软斑形成, 范围约 5.3x3.0mm, 双侧颈总动脉、颈内、颈外动脉起始段内中膜不增厚, 内壁欠光滑, 管壁未见明确强回声斑。CDFI: 血流充盈好。PW: 频谱形态正常。

双侧椎动脉走行正常, 椎动脉内径正常, 管壁不厚, 管腔内为无回声, CDFI: 血流充盈好。PW: 频谱正常。

	内径 mm	流速 cm/s	RI	
左侧椎动脉	3.6	32.2	0.48	
右侧椎动脉	3.3	38.1	0.50	

影像诊断:

右锁骨下动脉起始处软斑形成

报告医师: 李菊蓉

检查日期: 2025-03-08

审核医师: 李菊蓉

报告日期: 2025-03-08



注: 本报告仅供临床医生参考!

地址: 大同市魏都大道 79 号。若有疑问, 请致电: 0352-2830580

Rich 大同瑞慈康复医院  
超声诊断图文报告

流水号: 2209060562

超声号: 1807184

姓名: 刘鹏飞

年龄: 46岁

性别: 男

检查设备: Vivid E95

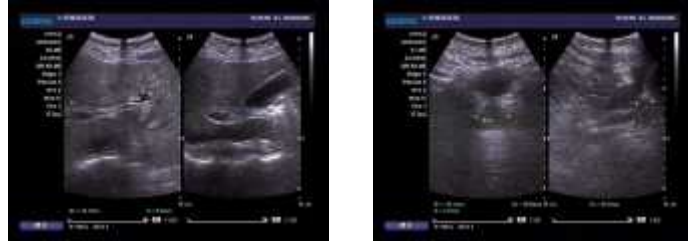体检号: 394343

申请医院: 本院

体检科室: 体检科

检查部位: 全腹彩超

经典图像:



影像所见:

肝脏大小形态正常, 包膜光滑完整, 于肝右叶可探及一囊性结节, 大小约 1.3\*1.0cm, 边界清, 余实质回声细腻、增强, 肝内管道系统走行欠清晰, 门静脉及肝内胆管不扩张。

胆囊大小形态正常, 壁不厚、光滑, 囊内透声好, 肝外胆管不扩张。

胰腺大小形态正常, 实质回声均匀, 主胰管不扩张。

脾脏大小形态正常, 实质回声均匀, 脾门静脉不宽。

双肾大小形态正常, 皮髓质分界清晰, 集合系统未见分离, 双侧输尿管未见扩张。

膀胱充盈欠佳。

前列腺形态正常, 大小约 3.2\*2.8\*2.4cm, 实质回声欠均匀, 其内探及强回声斑, 直径约 0.5cm。

影像诊断:

1. 肝囊肿
2. 轻度脂肪肝
3. 前列腺钙化灶

报告医师: 李菊蓉

检查日期: 2025-03-08

审核医师: 李菊蓉

报告日期: 2025-03-08



注: 本报告仅供临床医生参考!

地址: 大同市魏都大道 79 号。若有疑问, 请致电: 0352---2830580

ID 号: 2209060562

影像号: CT20250308005

姓名: 刘鹏飞

年龄: 46 岁

性别: 男

检查设备: 西门子量子双源 CT

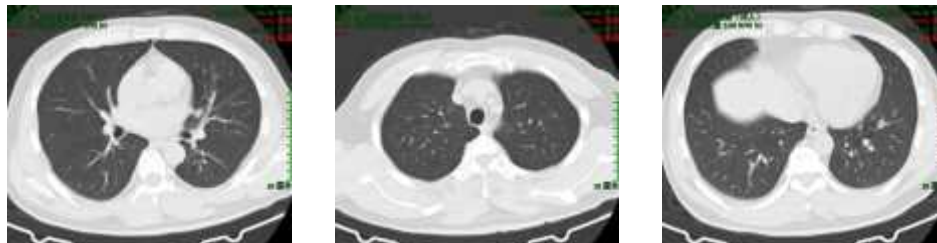体检号: 394343

申请医院: 本院

体检科室: 体检科

检查部位: CT 检查

## 经典图像:



## 影像所见:

胸廓对称, 骨性肋骨完整, 胸壁软组织结构良好, 两肺支气管血管纹理走行分布良好, 支气管束结构清晰, 双肺通气良好。肺门结构未见异常。纵隔无偏移, 段以上支气管通畅。心影及大血管形态结构正常, 纵隔内未见肿大淋巴结。胸膜未见异常。

## 影像诊断:

胸部未见明显异常

报告医师: 剧艳军

检查日期: 2025-03-11

审核医师: 剧艳军

报告日期: 2025-03-11