



2209060528

大同瑞慈健康体检

报 告 册

| | | | |
|------|-------------|----|-----|
| 体检编号 | 365477 | 工号 | 27 |
| 姓名 | 孙少刚 1 | | |
| 性别 | 男 | 年龄 | 56岁 |
| 单位 | 大同市住房事务中心 | | |
| 部门 | 大同市住房事务中心 | | |
| 联系电话 | 13935211300 | | |
| 体检日期 | 2025-03-04 | | |

尊敬的孙少刚 1先生您好！

首先,瑞慈健康体检全体员工欢迎您的光临,并对您的信任表示衷心的感谢！

您于 2025-03-04 (体检编号: 365477) 完成健康检查,本机构的各科医生已根据您的体检项目及结果,汇总成此份健康体检报告,并经总检医生审核。据此提出对您健康状况的综合分析及建议。

瑞慈健康体检倡导“大健康、大康复”,提出“健康是第一财富 (Rich)”的人文理念。希望您仔细阅读并妥善地保管此份健康体检报告,并认真关注报告中的提示与建议,若您对报告内容有任何疑问,可直接与瑞慈健康体检客服部联系,进一步咨询。

健康体检咨询电话: 0352-2824444

客户服务咨询电话: 0352-2830597

400-6112995

瑞慈健康体检报告由下列内容组成:

第一部分:主检报告

第二部分:分科分项结果

第三部分:检验报告

第四部分:附表

主检报告

检查综述

- 1、【血脂四项】 甘油三酯(TG)偏高(1.72 mmol/L)
- 2、【肝功七项】 门冬氨酸氨基转移酶(AST)偏低(13.00 U/L)
- 3、【尿液分析+尿沉渣】 白细胞尿偏高(22 个/u1) 上皮细胞(EC)偏高(48 /HP) 鳞状上皮细胞偏高(48 /HP) 尿白细胞(LEU)1+
- 4、【C14 检测幽门螺杆菌】 阳性+

医生建议

【甘油三酯(TG)偏高】：

- (1)甘油三酯是甘油和脂肪酸所构成的有机化合物，甘油三酯测定是脂类代谢的重要指标之一。
- (2)甘油三酯增高与冠心病的发生有着重要的相关性，随年龄增大而有上升的趋势，其增高最常见于高脂和过量糖类饮食、肥胖等。
- (3)甘油三酯主要功能是为机体提供能量，其正常值在 0.7-1.7mmol/L 之间，1.7-2.29mmol/L 为边缘增高，提示应该注意饮食和运动了。
- (4)甘油三酯大于 2.3mmol/L，就称为高甘油三酯血症。甘油三酯增高虽然不会直接导致血管斑块的形成，但也会间接引起心脑血管疾病风险增加，同时，当甘油三酯大于 5.6mmol/L 时，还会增加急性胰腺炎的风险，所以降低甘油三酯的基础主要是控制饮食，饮食控制不佳可以选择药物治疗。
- (5)生活方式的干预是控制甘油三酯水平升高的基础，包括减重，增加运动量，限制酒精摄入以及避免食用果糖和高碳水化合物食物。多食蔬菜水果，定期复查。
- (6)明显增高者在医师的指导下使用降脂药物治疗，首选他汀和贝特类药物。

【门冬氨酸氨基转移酶(AST)偏低】：

- (1)建议消化内科诊断治疗。

【鳞状上皮细胞偏高】：

- (1)在生理情况下，机体正常的新陈代谢都会引起鳞状上皮细胞的脱离，这是一种正常的机体现象。如果长时间出现鳞状上皮细胞偏高的现象时，则有可能是尿路感染、泌尿系统结石等因素导致，应及时往泌尿外科进一步诊断治疗。

【尿白细胞(LEU)1+】：

- (1)建议泌尿外科诊断治疗。

【白细胞尿偏高】：

- (1)白细胞尿偏高，一般提示为泌尿系感染，白细胞数目跟感染的程度相关，细菌感染的程度越重，白细胞数目增加的越高。建议往泌尿外科诊断治疗。

【上皮细胞(EC)偏高】：

- (1)尿液中的上皮细胞主要包括肾小管上皮细胞、移行上皮细胞、鳞状上皮细胞。尿液中出现肾小管上皮细胞，多见于肾小管病变。移行上皮细胞提示相应部位的病变。
- (2)在正常的尿液中可见少量的鳞状上皮细胞，如果鳞状上皮细胞大量增加，并伴有白细胞增多，则提示有炎症，女性患者则因排除阴道分泌物混入的位于阴道表层的扁平上皮细胞。

【呼气试验检验报告阳性】：

(1)提示幽门螺旋杆菌（HP）感染。幽门螺旋杆菌是慢性活动性胃炎的病原菌，是消化道溃疡和胃癌等疾病的重要致病因子。

(2)没有临床症状者（如中上腹不适、饱胀、反酸、恶心等），可暂不进行抗 HP 治疗。如果是 HP 感染的消化性溃疡、慢性胃炎、早期胃癌切除后和需要长期服用非甾体类抗炎药物（如阿司匹林）者，应在专科医生指导下进行抗 HP 治疗。

(3)建议您先进行胃镜检查，或往消化内科咨询，再决定是否进行根除治疗。

汇总医生： 丁昊炜

主检日期： 2025-03-10

主检医生：

分科结果

身高、体重、血压

| 项目名称 | 检查结果 | 项目名称 | 检查结果 |
|------|------------|------|------|
| 身高 | 169cm | 体重 | 68kg |
| 血压 | 123/70mmHg | | |

*小结：
未见异常

操作员：陈红锦 检查日期：2025-03-04 检查医生：名燕凌

检验报告

尿液分析+尿沉渣

| 项目名称 | 检查结果 | 单位 | 参考值 | 提示 |
|-------------|-------|------|--------------|----|
| 白细胞尿 | 22 | 个/u1 | 0--13 | ↑ |
| 上皮细胞(EC) | 48 | /HP | 0--28 | ↑ |
| 管型(CAST) | 0 | 个/u1 | 0--1 | |
| 霉菌(尿) | 0 | /HP | 0--0 | |
| 结晶 | 0 | /HP | 0--10 | |
| 透明度(CLA) | 清亮 | | | |
| 胆红素(BIL) | - | | 阴性 | |
| 隐血(ERY) | - | | 阴性 | |
| 小圆上皮细胞(SRC) | 0 | 个/u1 | 0--0 | |
| 维生素C | - | | 阴性 | |
| 异常红细胞 | 0 | 个/u1 | 0--3 | |
| 红细胞(正常) | 0 | 个/u1 | 0--6 | |
| 鳞状上皮细胞 | 48 | 个/u1 | 0--0 | ↑ |
| 粘液丝 | 0 | 个/u1 | 0--0 | |
| 颜色(Colour) | 淡黄色 | | | |
| 尿葡萄糖(GLU) | - | | 阴性 | |
| 酮体(KET) | - | | 阴性 | |
| 比重(SG) | 1.020 | | 1.003--1.030 | |
| 酸碱度(PH) | 6.5 | | 4.5--8.0 | |
| 尿蛋白质(PRO) | - | | 阴性 | |
| 尿胆原(URO) | - | | 阴性 | |
| 亚硝酸盐(NIT) | - | | 阴性 | |
| 红细胞(尿)(RBC) | 0 | 个/u1 | 0--6 | |
| 尿白细胞(LEU) | 1+ | | 阴性 | |

***小结：**

白细胞尿偏高(22 个/u1) 上皮细胞(EC)偏高(48 /HP) 鳞状上皮细胞偏高(48 /HP) 尿白细胞(LEU) 1+

操作员：祁佳佳 检查日期:2025-03-04 检查医生:康健忠

肝功七项

| 项目名称 | 检查结果 | 单位 | 参考值 | 提示 |
|------------------|-------|--------|----------|----|
| 总蛋白(T PROT) | 68.5 | g/L | 65--85 | |
| 白蛋白(ALB) | 41.60 | g/L | 40--55 | |
| 球蛋白(GLB) | 26.90 | g/L | 15--35 | |
| 白蛋白/球蛋白(ALB/GLB) | 1.55 | | 1.0--2.5 | |
| 总胆红素(TBIL) | 9.90 | umol/L | 0--26 | |
| 丙氨酸氨基转移酶(ALT) | 10.00 | U/L | 9--50 | |
| 门冬氨酸氨基转移酶(AST) | 13.00 | U/L | 15--40 | ↓ |

***小结：**

门冬氨酸氨基转移酶(AST)偏低(13.00 U/L)

操作员：祁佳佳 检查日期:2025-03-04 检查医生:康健忠

血常规（五分类）

| 项目名称 | 检查结果 | 单位 | 参考值 | 提示 |
|----------------|------|--------------------|------------|----|
| 白细胞(WBC) | 5.14 | 10 ⁹ /L | 3.5--9.5 | |
| 淋巴细胞绝对值(LY#) | 1.29 | 10 ⁹ /L | 1.1--3.2 | |
| 淋巴细胞百分比(LY%) | 25.1 | % | 20--50 | |
| 中性粒细胞绝对值(GR#) | 3.46 | 10 ⁹ /L | 1.8--6.3 | |
| 中性粒细胞百分比(GR%) | 67.2 | % | 40--75 | |
| 嗜碱性粒细胞绝对值(BA#) | 0.01 | 10 ⁹ /L | 0--0.06 | |
| 嗜碱性粒细胞百分比(BA%) | 0.2 | % | 0--1.0 | |
| 嗜酸性粒细胞绝对值(E0#) | 0.07 | 10 ⁹ /L | 0.02--0.52 | |
| 嗜酸性粒细胞百分比(E0%) | 1.4 | % | 0.4--8.0 | |
| 血小板(PLT) | 191 | 10 ⁹ /L | 125--350 | |

| | | | | |
|----------------------|-------|---------------------|------------|--|
| 血小板分布宽度 (PDW) | 16.0 | % | 15--17 | |
| 平均血小板体积 (MPV) | 10.0 | f1 | 6.0--14.0 | |
| 血小板压积 (PCT) | 0.192 | % | 0.11--0.28 | |
| 红细胞(RBC) | 4.42 | 10 ¹² /L | 4.3--5.8 | |
| 血红蛋白 | 139 | g/L | 130--175 | |
| 红细胞压积 (HCT) | 42.5 | % | 40--50 | |
| 红细胞平均体积 (MCV) | 96.1 | f1 | 82--100 | |
| 平均血红蛋白含量 (MCH) | 31.5 | pg | 27--34 | |
| 平均血红蛋白浓度 (MCHC) | 328 | g/L | 316--354 | |
| 单核细胞绝对值 (MO#) | 0.31 | 10 ⁹ /L | 0.1--0.60 | |
| 单核细胞百分比 (MO%) | 6.1 | % | 3--10 | |
| 红细胞分布宽度标准差 (RDW-SD) | 43.9 | f1 | 35--56 | |
| 红细胞分布宽度变异系数 (RDW-CV) | 12.2 | % | 10.6--16.6 | |
| 大血小板比率 | 25.2 | % | 11--45 | |
| 大血小板数目 | 48 | 10 ⁹ /L | 30--90 | |
| 未成熟粒细胞数目 | 0.00 | 10 ⁹ /L | 0--999 | |
| 未成熟粒细胞百分比 | 0.1 | % | 0--100 | |
| 有核红细胞数目 | 0.000 | 10 ⁹ /L | 0--9999 | |
| 有核红细胞百分比 | 0.00 | /100WBC | 0--9999 | |

***小结:**

未见异常

操作员：王小雪 检查日期：2025-03-04 检查医生：康健忠

肾功三项

| 项目名称 | 检查结果 | 单位 | 参考值 | 提示 |
|-------------|--------|--------|----------|----|
| 肌酐 (CREA) | 58.00 | umol/L | 57--97 | |
| 尿酸 (UA) | 201.00 | umol/L | 200--420 | |
| 尿素测定 (Urea) | 4.21 | mmol/L | 3.1--8.0 | |

*小结：

未见异常

操作员：祁佳佳 检查日期：2025-03-04 检查医生：康建忠

空腹血糖

| 项目名称 | 检查结果 | 单位 | 参考值 | 提示 |
|----------|------|--------|-----------|----|
| 葡萄糖(GLU) | 5.26 | mmol/L | 3.89--6.1 | |

*小结：

未见异常

操作员：祁佳佳 检查日期：2025-03-04 检查医生：康建忠

肿瘤标志物六项（男芯）

| 项目名称 | 检查结果 | 单位 | 参考值 | 提示 |
|-------------------|------|-------|--------|----|
| 鳞状细胞癌相关抗原测定 (SCC) | | ug/L | | |
| 糖类抗原 724 (CA-724) | 6.72 | U/ml | 0--6.9 | |
| 前列腺特异性抗原 (PSA) | | ng/ml | | |
| 癌胚抗原 (CEA) | 1.00 | ng/ml | 0--5 | |
| 甲胎蛋白 (AFP) | 1.12 | ng/ml | 0--20 | |
| 游离前列腺特异抗原 (FPSA) | | ng/ml | | |

*小结：

未见异常

操作员：黄璐瑶 检查日期：2025-03-10 检查医生：康建忠

血脂四项

| 项目名称 | 检查结果 | 单位 | 参考值 | 提示 |
|-------------|------|--------|------------|----|
| 动脉硬化指数 | 1.79 | | 1.31--3.19 | |
| 总胆固醇(CHOL) | 4.56 | mmol/L | 2.59--5.2 | |
| 甘油三脂(TG) | 1.72 | mmol/L | 0.7--1.7 | ↑ |
| 低密度脂蛋白(LDL) | 2.02 | mmol/L | 0--4.13 | |
| 高密度脂蛋白(HDL) | 1.13 | mmol/L | 0.77--1.55 | |

***小结：**

甘油三脂(TG) 偏高(1.72 mmol/L)

操作员：祁佳佳 检查日期：2025-03-04

检查医生：康建忠

大同瑞慈康复医院 12导联心电图报告

孙少刚1 男 56岁

体检号:365477

病床号:

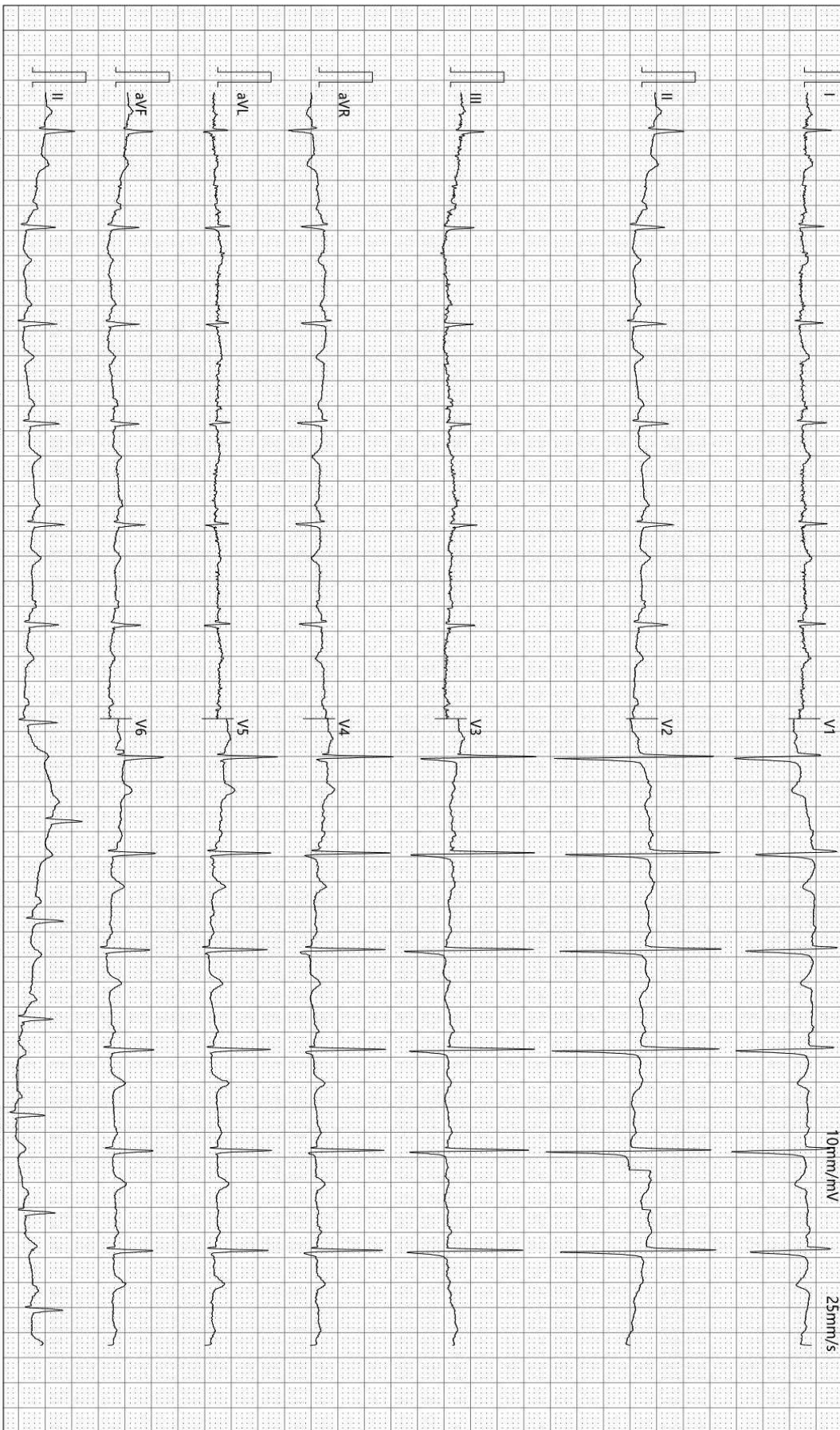
诊断结果:

- 1.窦性心律
- 2.大致正常心电图

诊断医生:

张之生

HR : 76bpm [60~100bpm]
 P : 118 f ms [0~110ms]
 PR : 170ms [120~200ms]
 QRS : 91ms [60~100ms]
 QT/QTc : 377/426ms [320~440/0~450ms]
 P/QRS/T : 63/67/52deg [0~75/-30~90/0~75deg]
 RV5/SV1 : 1.096/1.245mV [0.0~2.5/0.0~2.0mV]



检查时间:2025-03-04 10:07:47

诊断时间:2025-03-04 10:14:17

SEMIP V1 90

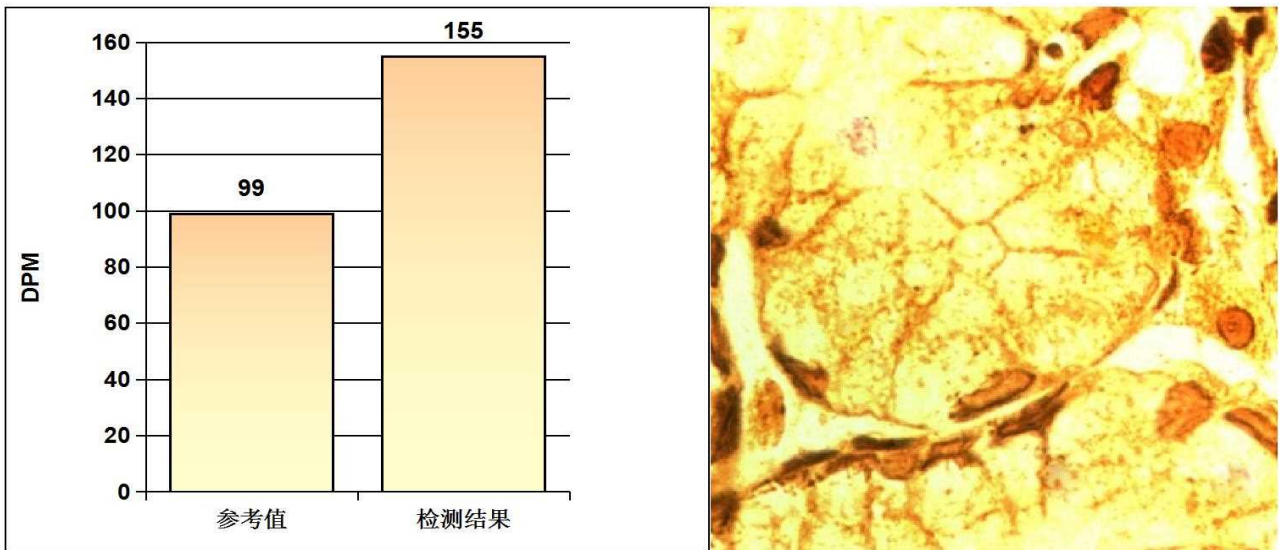
仅供临床参考

大同瑞慈康复医院

¹⁴C呼气试验检验报告

| | | | | | |
|------|------|------|------------------|----|-------------|
| 姓名 | 孙少刚1 | 年龄 | 56 | 性别 | 男 |
| 住院号 | 0 | 日期 | 2025/3/4 9:04:52 | 电话 | 13935211300 |
| 送检医生 | 曹居杰 | 样品编号 | 3796 | 编号 | 2209060528 |

¹⁴C呼气试验



阳性参考值 (Disintegrations Per Minute(DPM)):

| | | |
|-------|-------------------|--------|
| DPM值: | dpm > 2499 | 阳性++++ |
| | 1499 < dpm ≤ 2499 | 阳性+++ |
| | 499 < dpm ≤ 1499 | 阳性++ |
| | 149 < dpm ≤ 499 | 阳性+ |
| | dpm ≤ 99 | 阴性 |
| | 99 < dpm ≤ 149 | 不确定 |

检测结果: **dpm= 155** **阳性+**

医生建议: 请接受正规的根除幽门螺杆菌(HP)的治疗,并在治疗结束后一个月内复查;注意保持健康及规律饮食!

温馨提示: 您本次检测的结果为阳性

检测医生: _____ 曹居杰

Rich 大同瑞慈康复医院
超声诊断图文报告

流水号: 2209060528

超声号: 1804237

姓名: 孙少刚 1

年龄: 56 岁

性别: 男

检查设备: Vivid E95

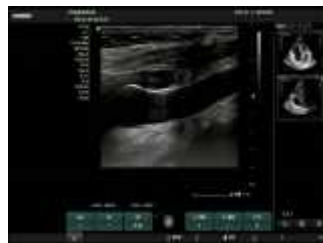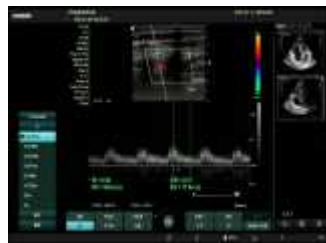体检号: 365477

申请医院: 本院

体检科室: 体检科

检查部位: 颈部血管彩超

经典图像:



影像所见:

右锁骨下动脉起始处、双侧颈总动脉、颈内、颈外动脉起始段内中膜不增厚, 内壁欠光滑, 管壁未见明确强回声斑。CDFI: 血流充盈好。PW: 频谱形态正常。

双侧椎动脉走行正常, 椎动脉内径正常, 管壁不厚, 管腔内为无回声, CDFI: 血流充盈好。PW: 频谱正常。

| | 内径 mm | 流速 cm/s | RI |
|-------|-------|---------|------|
| 左侧椎动脉 | 3.3 | 56.8 | 0.58 |
| 右侧椎动脉 | 3.4 | 38.9 | 0.54 |

影像诊断:

双侧颈动脉、椎动脉未见明显异常

报告医师: 柴芳

检查日期: 2025-03-04

审核医师: 柴芳

报告日期: 2025-03-04



注: 本报告仅供临床医生参考!

地址: 大同市魏都大道 79 号。若有疑问, 请致电: 0352---2830580

Rich 大同瑞慈康复医院
超声诊断图文报告

流水号: 2209060528

超声号: 1804239

姓名: 孙少刚 1

年龄: 56 岁

性别: 男

检查设备: Vivid E95

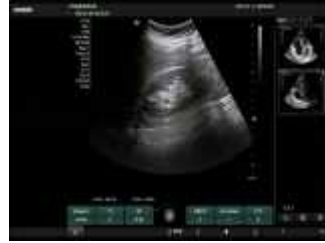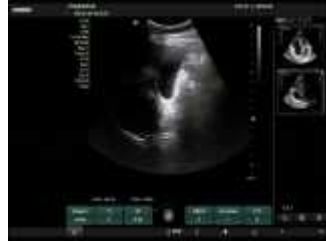体检号: 365477

申请医院: 本院

体检科室: 体检科

检查部位: 全腹彩超

经典图像:



影像所见:

肝脏大小形态正常, 包膜光滑完整, 实质回声均匀, 肝内管道系统走行清晰, 门静脉及肝内胆管不扩张。
胆囊大小形态正常, 壁不厚、光滑, 囊内透声好, 肝外胆管不扩张。
胰腺大小形态正常, 实质回声均匀, 主胰管不扩张。
脾脏大小形态正常, 实质回声均匀, 脾门静脉不宽。
双肾大小形态正常, 皮髓质分界清晰, 集合系统未见分离, 双侧输尿管未见扩张。

影像诊断:

肝、胆、脾、胰、双肾未见明显异常

报告医师: 柴芳

检查日期: 2025-03-04

审核医师: 柴芳

报告日期: 2025-03-04



注: 本报告仅供临床医生参考!

地址: 大同市魏都大道 79 号。若有疑问, 请致电: 0352-2830580

ID 号: 2209060528

影像号: CT20250304008

姓名: 孙少刚 1

年龄: 56 岁

性别: 男

检查设备: 西门子量子双源 CT

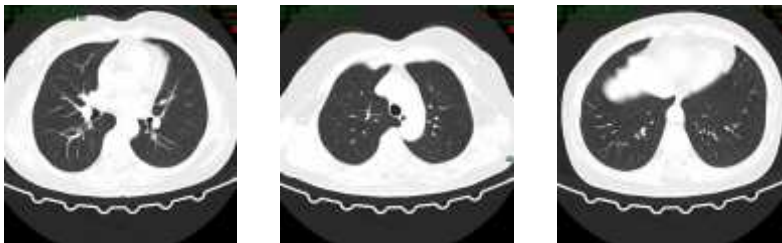体检号: 365477

申请医院: 本院

体检科室: 体检科

检查部位: CT 检查

经典图像:



影像所见:

胸廓对称, 骨性肋骨完整, 胸壁软组织结构良好, 两肺支气管血管纹理走行分布良好, 支气管束结构清晰, 双肺通气良好。肺门结构未见异常。纵隔无偏移, 段以上支气管通畅。心影及大血管形态结构正常, 纵隔内未见肿大淋巴结。胸膜未见异常。

影像诊断:

胸部未见明显异常

报告医师: 剧艳军

检查日期: 2025-03-05

审核医师: 剧艳军

报告日期: 2025-03-05