



2209060505

大同瑞慈健康体检

报 告 册

体检编号	190508	工号	4
姓名	朱芳		
性别	女	年龄	47岁
单位	大同市住房事务中心		
部门	大同市住房事务中心		
联系电话	13835219098		
体检日期	2024-11-05		

尊敬的朱芳女士您好！

首先，瑞慈健康体检全体员工欢迎您的光临，并对您的信任表示衷心的感谢！

您于 2024-11-05 （体检编号：190508）完成健康检查，本机构的各科医生已根据您的体检项目及结果，汇总成此份健康体检报告，并经总检医生审核。据此提出对您健康状况的综合分析及建议。

瑞慈健康体检倡导“大健康、大康复”，提出“健康是第一财富（Rich）”的人文理念。希望您仔细阅读并妥善地保管此份健康体检报告，并认真关注报告中的提示与建议，若您对报告内容有任何疑问，可直接与瑞慈健康体检客服部联系，进一步咨询。

健康体检咨询电话：**0352-2824444**

客户服务咨询电话：**0352-2830597**
400-6112995

瑞慈健康体检报告由下列内容组成：

第一部分：主检报告

第二部分：分科分项结果

第三部分：检验报告

第四部分：附表

主检报告

检查综述

- 【身高、体重、血压】 (1) 血压 100/59：本次测量基础血压偏低
- 【血常规（五分类）】 红细胞压积(HCT)偏高(45.8%)
- 【血脂四项】 动脉硬化指数偏低(1.28) 总胆固醇(CHOL)偏高(5.74 mmol/L) 高密度脂蛋白(HDL)偏高(2.06 mmol/L)
- 【尿液分析+尿沉渣】 鳞状上皮细胞偏高(3 /HP) 粘液丝偏高(1 /HP)
- 【CT检查】 1、右肺中下叶间质纤维粘连 2、右肺中叶及两肺下叶结节硬化灶，低危结节。
- 【妇科内诊】 (1) 宫颈肥大
- 【心电图】 1. 窦性心动过缓
- 【颈部血管彩超】 右锁骨下动脉起始处内中膜不均匀增厚
- 【乳腺彩超】 左侧乳腺结节 BI-RADS 3级 定期复查
- 【全腹彩超】 肝内钙化灶 子宫肌瘤 宫颈纳囊 宫内绝育器位置正常
- 【C14检测幽门螺杆菌】 阳性++

医生建议

【本次测量基础血压偏低】：

- (1) 由于生理或病理原因造成血压低于 90/60mmHg，就会形成低血压，平时我们讨论的低血压大多为慢性低血压。慢性低血压据统计发病率为 4% 左右，老年人群中可高达 10%。
- (2) 低血压一般可分为三类：一是体质性低血压，一般认为与遗传和体质瘦弱有关，多见于 20—50 岁的妇女和老年人，轻者可无如何症状，重者出现精神疲惫、头晕、头痛，甚至昏厥。夏季气温较高时更明显。
- (3) 二是体位性低血压，体位性低血压是患者从卧位到坐位或直立位时，或长时间站立出现血压突然下降超过 20mmHg，并伴有明显症状，这些症状包括：头昏、头晕、视力模糊、乏力、恶心、认识功能障碍、心悸、颈背部疼痛。
- (4) 体位性低血压与多种疾病有关，如多系统萎缩、糖尿病、帕金森氏病、多发性硬化病、更年期障碍、血液透析、手术后遗症、麻醉、降压药、利尿药、催眠药、抗精神抑郁药等，或其他如久病卧床，体质虚弱的老年人。
- (5) 三是继发性低血压，由某些疾病或药物引起的低血压，如脊髓空洞症、风湿性心脏病、降压药、抗抑郁药和慢性营养不良症、血液透析病人。
- (6) 饮食疗法是治疗本病的有力措施之一，可逐渐提高病患者的身体素质，改善心血管功能，增加心肌收缩力，增加心排血量，提高动脉管壁紧张度，从而逐步使血压上升并稳定正常水平，消除低血压带来的种种不适症状。
- (7) 荤素兼吃，合理搭配膳食，保证摄入全面充足的营养物质，使体质从纤弱逐渐变得健壮。
- (8) 如伴有红细胞计数过低，血红蛋白不足的贫血症，宜适当多吃富含蛋白质、铁、铜、叶酸、维生素 B12、维生素 C 等食物，诸如猪肝、蛋黄、瘦肉、牛奶、鱼虾、贝类、大豆、红糖及新鲜蔬菜、水果。有利于增加心排血量，改善大脑的供血量，提高血压和消除血压偏低引起的不良症状。
- (9) 莲子、桂圆、大枣、桑椹等果品，具有养心益血、健脾补脑之力，可常食用。
- (10) 伴有食少纳差者，宜适当食用能刺激食欲的食物和调味品，如姜、葱、醋、酱、糖、胡椒、辣椒、啤酒、葡萄酒等。
- (11) 加强锻炼，选择适合自己的运动方式。

【红细胞压积(HCT)偏高】：

- (1) 供内科结合临床参考。
- (2) 如果明显升高，复查血常规。

【总胆固醇(CHOL)偏高】：

- (1) 总胆固醇是脂质的主要成分之一，其数量受年龄、家族、性别、饮食、遗传等多种因素影响。总胆固醇对人体生长发育以及新陈代谢有重要的作用，正常值是 2.59-5.20mmol/L。
- (2) 总胆固醇升高后，会增加类脂物质的堆积，会产生更多的血管斑块，进而增加心脑血管疾病的风险。大于 5.21-5.69mmol/L 是胆固醇的临界偏高，即使是一个完全健康的人，只要总胆固醇 > 7.2mmol/L 或低密度脂蛋白 > 4.9mmol/L，未来发生心脑血管的风险就明显增高，应该马上治疗。
- (3) 总胆固醇升高根据病因可分为两大类：一是原发性，是由于遗传因素缺陷所致，另一种是继发性，可引起其升高的疾病主要有糖尿病、高血压、甲减、肝肾疾病等。
- (4) 降低总胆固醇的治疗中，原发性偏高应积极应用降脂药，曾经选择他汀类药物，胆固醇不能达标的，可联合用药（如依折麦布等）。
- (5) 如果总胆固醇偏高，且患者有糖尿病、高血压、甲减、肝肾疾病或者已经发生心脑血管疾病的人更应积极用药，控制降低疾病风险。
- (6) 戒烟，增强运动，采用低脂、低糖饮食，少食富含脂肪、胆固醇及饱和脂肪酸的食物，多进食蔬菜、水果、豆制品、粗粮、鱼和高纤维食品。
- (7) 必要时在医师指导下使用降脂药物治疗，并前往内分泌科复诊。

【动脉硬化指数偏低】：

- (1) 建议内科结合临床参考。

【高密度脂蛋白(HDL)偏高】：

- (1) 高密度脂蛋白(HDL)主要在肝脏合成，具有抗动脉粥样硬化的功能，是冠心病的保护因子。高密度脂蛋白(HDL)能将周围组织包括动脉壁内的胆固醇运转到肝脏进行代谢，是一种抗动脉粥样硬化的血浆脂蛋白。
- (2) 高密度脂蛋白(HDL)的含量与心血管的发病率和病变程度呈负相关，即高密度脂蛋白(HDL)减低，患冠心病的危险性增加；高密度脂蛋白(HDL)含量增高，患冠心病的危险性降低。
- (3) 高密度脂蛋白(HDL)对冠心病的临床诊断是一个重要的参考指标。它的升高是临床冠心病保护因子之一，并能防治和延缓动脉粥样硬化的发展。
- (4) 血清中高密度脂蛋白(HDL)的降低，预示着冠心病的出现。临床上常同时测定高密度脂蛋白(HDL)和血清总胆固醇，并根据它们的比值作为冠心病的信息指标。
- (5) 高密度脂蛋白(HDL)减少，主要见于冠心病、冠状动脉粥样硬化、高甘油三酯血症、慢性贫血、脑血管病、糖尿病、急慢性肝炎、肝硬化等疾病。
- (6) 戒烟，增强运动，采用低脂、低糖饮食，少食富含脂肪、胆固醇及饱和脂肪酸的食物，多进食蔬菜、水果、豆制品、粗粮、鱼和高纤维食品。
- (7) 建议当高密度脂蛋白(HDL)减少时，可参考其他相关指标，积极治疗基础性疾病，往内分泌科复诊。

【鳞状上皮细胞偏高】：

- (1) 在生理情况下，机体正常的新陈代谢都会引起鳞状上皮细胞的脱离，这是一种正常的机体现象。如果长时间出现鳞状上皮细胞偏高的现象时，则有可能是尿路感染、泌尿系统结石等因素导致，应及时往泌尿外科进一步诊断治疗。

【粘液丝偏高】：

- (1) 尿常规中粘液丝是由尿路中细胞分泌出来的，在有尿路感染时分泌会明显增多，且伴有炎症细胞的出现。
- (2) 粘液丝偏高，可分为生理性偏高和病理性偏高两种，生理性偏高一般是由于喝水较少导致的尿液浓缩，一般在喝水后就能达到稀释的效果。
- (3) 病理性的粘液丝偏高是由于泌尿系炎症或者是前列腺炎导致的，需要注意观察，多喝水，同时有白细胞等炎症细胞增多时，应及时服用抗感染药物治疗。如果仅有粘液丝的增多而没有白细胞等炎症细胞增多时，尿路有炎症的可能性不大。
- (4) 建议平时饮食注意清淡，多喝水，少吃油腻和辛辣的食物，要注意个人清洁卫生，勤洗阴部，注意休息。

【两肺下叶结节硬化灶】：

(1) 建议呼吸内科诊断治疗。

【右肺中下叶间质纤维粘连】：

(1) 建议呼吸内科诊断治疗。

【宫颈肥大】：

(1) 宫颈肥大引起的原因一是慢性炎症长期刺激，使宫颈充血、水肿，宫颈腺体和间质发生增生而导致宫颈不同程度的肥大、硬度增加。

(2) 二是在宫颈腺体的深部可能出现粘液潴留，形成大小不等的囊肿，使宫颈变得肥大。

(3) 宫颈肥大有时可比正常宫颈增大 2~4 倍，宫颈表面可以是光滑的，也可有糜烂。宫颈质地一般较硬，这是纤维结缔组织增生所致的。

(4) 如果是单纯性的宫颈肥大，一般不需特殊处理，妇科定期复查即可。

【窦性心动过缓】：

(1) 可见于正常人、体力劳动者、运动员，无症状者一般不需治疗，可定期随访，跟踪观察。

(2) 如果有症状（胸闷、黑矇、晕厥等）请做动态心电图等相关检查，在医生指导下服用提升心率的药物如：心宝、红参等。如果每分钟心率低于 45 次伴有晕厥、胸闷等症状时，需安装心脏起搏器。请前往心内科进一步治疗，长期随访。

【右锁骨下动脉起始处内中膜不均匀增厚】：

(1) 建议心血管内科诊断治疗。

【左侧乳腺结节】：

(1) 建议乳腺科诊断治疗。

【子宫肌瘤】：

(1) 子宫肌瘤又称子宫平滑肌瘤，是女性生殖器最常见的一种良性肿瘤，多见于 30—50 岁妇女，以 40—50 岁最为多见。

(2) 子宫肌瘤根据肌瘤与子宫壁的关系分 3 类：肌壁间肌瘤、浆膜下肌瘤和粘膜下肌瘤。

(3) 子宫肌瘤多无症状，少数表现为阴道出血，腹部触及肿物以及压迫症状等。如发生蒂扭转或其他情况时可引起疼痛。以多发性子宫肌瘤为常见。

(4) 治疗必须根据患者年龄、生育要求、症状、肌瘤大小等情况全面考虑，肌瘤小且无症状，尤其近绝经年龄者，雌激素水平低落，肌瘤可自然萎缩或消失，通常不需治疗，每 3—6 个月随访一次；若肌瘤较大或症状明显继发贫血者，常需手术切除。

【肝内钙化灶】：

(1) 肝内钙化斑或肝内钙化灶是指在 B 超或 CT 图像中呈现出肝脏结石样改变，肝内毛细血管壁的钙化斑或由于肝内胆汁的粘稠形成强回声伴声影。一般有强回声或薄密度的影像表现，可呈单个或多个钙化灶。

(2) 肝内钙化灶的原因有两大类：肝脏新陈代谢或以往疾病留下的痕迹，并无明显症状，对身体没有伤害，无须特殊治疗。

(3) 肝内钙化灶常发生于肝内胆管结石、肝内慢性炎症等疾病。这些疾病使肝细胞坏死，纤维组织增生，逐渐形成瘢痕，随之钙盐在炎症部位沉淀造成的一种病理变化，也有极少数的肝内钙化灶属于先天发育异常引起的肝脏畸形。

(4) 通常情况下，肝内钙化灶不会出现伴随症状，仅肝内胆管结石患者可能出现肝区闷胀的感觉，但一般对身体没有明显的影响。因此不需要特殊治疗，可遵医嘱或进行定期复查。

(5) 如果身体出现不适症状，应前往肝胆外科诊断治疗。

(6) 在日常生活和工作中，患者需要保证充足的休息，生活规律，多饮水，以高蛋白、低脂、高维生素饮食为主，保证能量供给的同时减轻肝脏以及胃肠道的负担。

【宫颈纳囊】：

(1) 宫颈腺体囊肿又叫宫颈纳氏囊肿（可称‘纳囊’或‘那囊’），同宫颈糜烂、宫颈息肉一样，是慢性宫颈炎的一种表现。

(2) 临床表现时可以看到宫颈表面突出多个大小不一的青白色囊泡（并非紫色），内含黏液，小的有米粒大，大的有玉米粒大，有的可以长得很大，突出于宫颈表面，甚至到达阴道口，根部与宫颈之间有蒂相连，常合并有宫颈肥大。

(3) 其形成原因是在宫颈糜烂愈合过程中，新生的鳞状上皮覆盖宫颈腺管口或伸入腺管，将腺管口阻塞；腺管周围的结缔组织增生或瘢痕形成压迫腺管，使腺管变窄甚至阻塞，腺体分泌物引流受阻，滞留形成的囊肿叫宫颈纳氏囊肿。

(4) 对小的纳囊，无任何临床症状可不予处理；对于密集的较小的纳囊或比较大的纳囊，可考虑光疗、激光、微波、自凝刀等物理治疗。

(5) 对于较大的突出于宫颈表面的纳囊，可考虑电刀切除治疗。上述治疗方法均无太大痛苦，也基本不会影响日常的工作和生活。

【呼气试验检验报告阳性++】：

(1) 提示幽门螺旋杆菌（HP）感染。幽门螺旋杆菌是慢性活动性胃炎的病原菌，是消化道溃疡和胃癌等疾病的重要致病因子。

(2) 没有临床症状者（如中上腹不适、饱胀、反酸、恶心等），可暂不进行抗 HP 治疗。如果是 HP 感染的消化性溃疡、慢性胃炎、早期胃癌切除后和需要长期服用非甾体类抗炎药物（如阿司匹林）者，应在专科医生指导下进行抗 HP 治疗。

(3) 建议您先进行胃镜检查，或往消化内科咨询，再决定是否进行根除治疗。

汇总医生： 樊兴国

主检日期： 2024-11-06

主检医生：

分科结果

身高、体重、血压

项目名称	检查结果	项目名称	检查结果
血压	100/59mmHg		

***小结：**

(1) 血压 100/59：本次测量基础血压偏低

操作员：杨彦霞 检查日期：2024-11-05 检查医生：名燕凌

妇科内诊

项目名称	检查结果	项目名称	检查结果
外阴	正常	尿道口	正常
阴道	通畅	子宫	正常
附件	正常	宫颈	肥大
后穹窿	正常		

***小结：**

(1) 宫颈肥大

操作员：薛荣丽 检查日期：2024-11-05 检查医生：薛荣丽

检验报告

尿液分析+尿沉渣

项目名称	检查结果	单位	参考值	提示
白细胞尿	0	个/ul	0--13	
上皮细胞(EC)	3	/HP	0--28	
管型(CAST)	0	个/ul	0--1	
霉菌(尿)	0	/HP	0--0	
结晶	0	/HP	0--10	
透明度(CLA)	清亮			
胆红素(BIL)	-		阴性	
隐血(ERY)	-		阴性	
小圆上皮细胞(SRC)	0	个/ul	0--0	
维生素C	-		阴性	
异常红细胞	0	个/ul	0--3	
红细胞(正常)	0	个/ul	0--6	
鳞状上皮细胞	3	个/ul	0--0	↑
粘液丝	1	个/ul	0--0	↑
颜色(Colour)	淡黄色			
尿葡萄糖(GLU)	-		阴性	
酮体(KET)	-		阴性	
比重(SG)	1.005		1.003--1.030	
酸碱度(PH)	6.0		4.5--8.0	
尿蛋白质(PRO)	-		阴性	
尿胆原(URO)	-		阴性	
亚硝酸盐(NIT)	-		阴性	
红细胞(尿)(RBC)	0	个/ul	0--6	
尿白细胞(LEU)	-		阴性	

*小结:

鳞状上皮细胞偏高(3 /HP) 粘液丝偏高(1 /HP)

操作员：黄璐瑶 检查日期：2024-11-05 检查医生：康建忠

肝功七项

项目名称	检查结果	单位	参考值	提示
总蛋白(T PROT)	72.0	g/L	65--85	
白蛋白(ALB)	44.50	g/L	40--55	
球蛋白(GLB)	27.50	g/L	15--35	
白蛋白/球蛋白(ALB/GLB)	1.62		1.0--2.5	
总胆红素(TBIL)	16.30	umol/L	0--21	
丙氨酸氨基转移酶(ALT)	24.00	U/L	7--40	
门冬氨酸氨基转移酶(AST)	21.00	U/L	13--35	

*小结：

未见异常

操作员：刘慧芳 检查日期：2024-11-05 检查医生：康建忠

血常规（五分类）

项目名称	检查结果	单位	参考值	提示
白细胞(WBC)	4.06	10 ⁹ /L	3.5--9.5	
淋巴细胞绝对值(LY#)	1.55	10 ⁹ /L	1.1--3.2	
淋巴细胞百分比(LY%)	38.2	%	20--50	
中性粒细胞绝对值(GR#)	2.22	10 ⁹ /L	1.8--6.3	
中性粒细胞百分比(GR%)	54.7	%	40--75	
嗜碱性粒细胞绝对值(BA#)	0.02	10 ⁹ /L	0--0.06	
嗜碱性粒细胞百分比(BA%)	0.5	%	0--1.0	
嗜酸性粒细胞绝对值(EO#)	0.04	10 ⁹ /L	0.02--0.52	
嗜酸性粒细胞百分比(EO%)	1.0	%	0.4--8.0	

血小板(PLT)	201	10 ⁹ /L	125--350	
血小板分布宽度(PDW)	16.3	%	15--17	
平均血小板体积(MPV)	9.9	fl	6.0--14.0	
血小板压积(PCT)	0.200	%	0.11--0.28	
红细胞(RBC)	4.84	10 ¹² /L	3.8--5.1	
血红蛋白	148	g/L	115--150	
红细胞压积(HCT)	45.8	%	35--45	↑
红细胞平均体积(MCV)	94.5	fl	82--100	
平均血红蛋白含量(MCH)	30.5	pg	27--34	
平均血红蛋白浓度(MCHC)	322	g/L	316--354	
单核细胞绝对值(MO#)	0.23	10 ⁹ /L	0.1--0.60	
单核细胞百分比(MO%)	5.6	%	3--10	
红细胞分布宽度标准差(RDW-SD)	46.1	fl	35--56	
红细胞分布宽度变异系数(RDW-CV)	13.0	%	10.6--16.6	
大血小板比率	24.2	%	11--45	
大血小板数目	49	10 ⁹ /L	30--90	
未成熟粒细胞数目	0.01	10 ⁹ /L	0--999	
未成熟粒细胞百分比	0.1	%	0--100	
有核红细胞数目	0.000	10 ⁹ /L	0--9999	
有核红细胞百分比	0.00	/100WBC	0--9999	

***小结:**

红细胞压积(HCT)偏高(45.8 %)

操作员：赵伟 检查日期:2024-11-05 检查医生:康健忠

肾功三项

项目名称	检查结果	单位	参考值	提示
肌酐(CREA)	53.00	umol/L	41--73	

尿酸(UA)	251.00	umol/L	140--340	
尿素测定 (Urea)	3.80	mmol/L	2.6--7.5	

***小结:**

未见异常

操作员：刘慧芳 检查日期:2024-11-05 检查医生:康建忠

空腹血糖

项目名称	检查结果	单位	参考值	提示
葡萄糖(GLU)	4.58	mmol/L	3.89--6.1	

***小结:**

未见异常

操作员：刘慧芳 检查日期:2024-11-05 检查医生:康建忠

肿瘤标志物六项（女芯）

项目名称	检查结果	单位	参考值	提示
糖类抗原 125 测定 (CA125)	4.74	U/ml	0--35	
糖类抗原 153 测定 (CA153)	7.00	U/ml	0--32.4	
糖类抗原 199 测定 (CA199)	7.00	U/ml	0--35	
糖类抗原 724 (CA-724)	1.35	U/ml	0--6.9	
癌胚抗原(CEA)	1.00	ng/ml	0--5	
甲胎蛋白(AFP)	1.74	ng/ml	0--20	

***小结:**

未见异常

操作员：祁佳佳 检查日期:2024-11-05 检查医生:康建忠

血脂四项

项目名称	检查结果	单位	参考值	提示
动脉硬化指数	1.28		1.31--3.19	↓
总胆固醇(CHOL)	5.74	mmol/L	2.59--5.2	↑
甘油三脂(TG)	1.35	mmol/L	0.7--1.7	
低密度脂蛋白(LDL)	2.64	mmol/L	0--4.13	
高密度脂蛋白(HDL)	2.06	mmol/L	0.77--1.55	↑

***小结：**

动脉硬化指数偏低(1.28) 总胆固醇(CHOL)偏高(5.74 mmol/L) 高密度脂蛋白(HDL)偏高(2.06 mmol/L)

操作员：刘慧芳 检查日期：2024-11-05 检查医生：康建忠

大同现代医学检验实验室

液基薄层细胞学图文报告

ID: 2024108873

病理号: 100789

姓名: 朱芳

性别: 女

年龄: 47岁

送检科室: 体检科

电话号码: 13835219098

床号:

病历号:

体检号: 2209060505

送检医院: 大同瑞慈康复体检

送检日期: 2024-11-05

末次月经:

送检医生:

采样日期:

报告日期: 2024-11-05

标本满意度: 满意

细胞量: >40%

红细胞:

经期样本:

颈管细胞:

化生细胞:

鳞状细胞:

宫颈柱状细胞:

未见上皮内病变/恶性细胞:

正常范围内:

良性反应性改变:

- 炎症:
 - 轻度:
 - 中度:
 - 重度:
- 放疗:
- 妊娠:
- 萎缩性:
- 宫内避孕器:
- 其他:

病原体: 滴虫感染: 念珠菌感染: 细菌感染:

提示 HPV 感染: 疱疹病毒感染:

鳞状上皮细胞分析:

非典型鳞状细胞:

- 倾向上皮内瘤变:
- 倾向良性反应性改变:
- 不能明确意义(ASC-US):
- 不排除高度病变(ASC-H):

上皮内低度病变: 鳞癌:

上皮内高度病变:

- CIN2:
- CIN3:

腺上皮细胞分析:

非典型腺细胞:

- 宫内膜:
- 来源不明:

非典型腺细胞(宫颈管):

- 倾向原位腺癌:
- 不能明确意义:
- 倾向良性反应性改变:

腺癌:

- 宫颈管:
- 宫内膜:
- 其它:

炎细胞:

- 轻度:
- 中度:
- 重度:

可疑腺癌:

诊断意见: 未见上皮内病变或恶性细胞 (NILM)。

建议:

报告医师: 张荣生

地址: 大同市魏都大道 79 号, 本报告医师签字后有效
咨询: 0352-2830587 4006-122-995

妇科细胞学是筛查项目, 出于技术原因, 可能会有假阴性结果, 本检测仅对来样负责, 如果对结果有疑义, 请在收到报告 7 天内与我们联系。

大同瑞慈康复医院 12导联心电图报告

朱芳 女 47岁

体检号:190508

病床号:

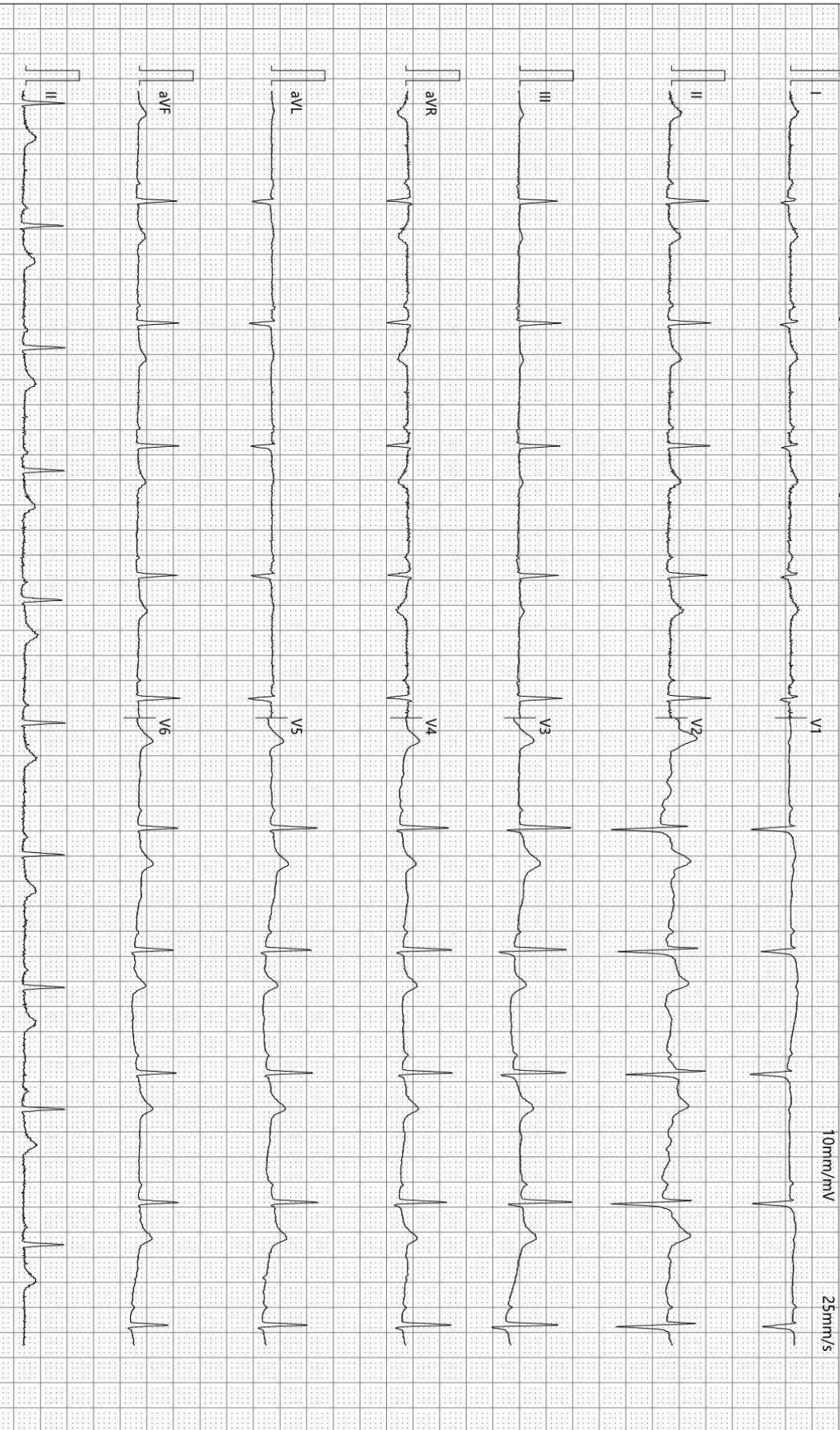
诊断结果:

窦性心动过缓

诊断医生:

张之生

HR	: 59 ↓ bpm	[60 ~ 100bpm]
P	: 97ms	[0 ~ 110ms]
PR	: 156ms	[120 ~ 200ms]
QRS	: 75ms	[60 ~ 100ms]
QT/QTc	: 396/394ms	[320 ~ 440/0 ~ 460ms]
P/QRS/T	: 31/90/53deg.	[0 ~ 75/-30 ~ 90/0 ~ 75deg]
RV5/SV1	: 0.858/0.681mV	[0.0 ~ 2.5/0.0 ~ 2.0mV]



检查时间:2024-11-05 09:38:01

诊断时间:2024-11-05 09:44:12

SEMIP V1.90

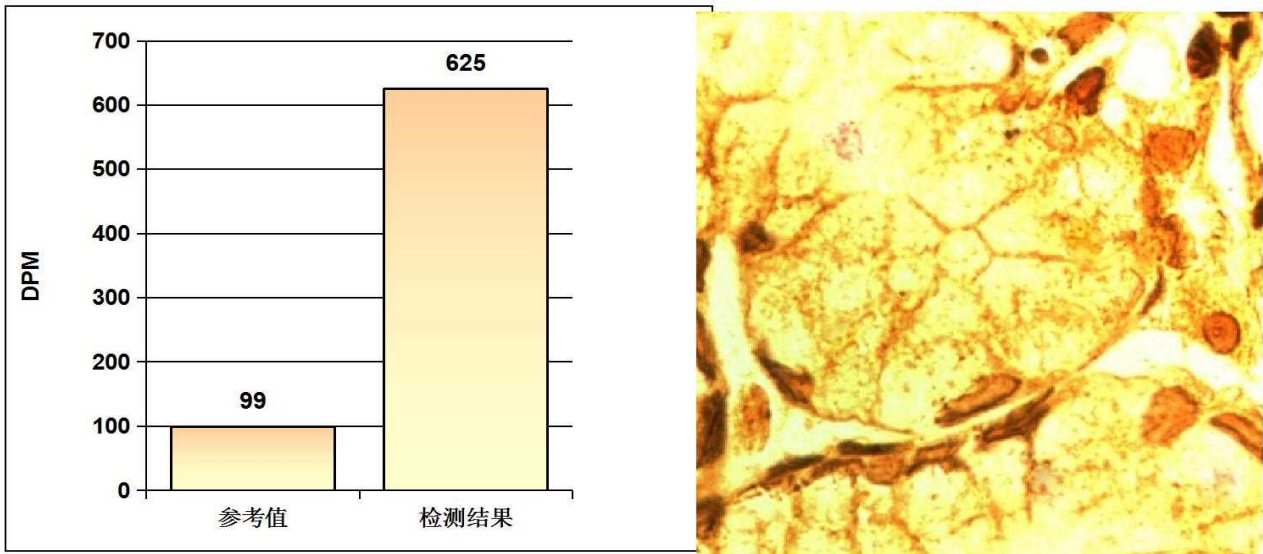
仅供临床参考

大同瑞慈康复医院

¹⁴C呼气试验检验报告

姓名	朱芳	年龄	47	性别	女
住院号	0	日期	2024/11/5 10:06:17	电话	13835219098
送检医生	曹居杰	样品编号	2675	编号	2209060505

¹⁴C呼气试验



阳性参考值 (Disintegrations Per Minute(DPM)):

DPM值:	dpm > 2499	阳性++++
	1499 < dpm ≤ 2499	阳性+++
	499 < dpm ≤ 1499	阳性++
	149 < dpm ≤ 499	阳性+
	dpm ≤ 99	阴性
	99 < dpm ≤ 149	不确定

检测结果: **dpm= 625** **阳性++**

医生建议: 请接受正规的根除幽门螺杆菌(HP)的治疗, 并在治疗结束后一个月内复查; 注意保持健康及规律饮食!

温馨提示: 您本次检测的结果为阳性

检测医生: _____ 曹居杰

Rich 大同瑞慈康复医院
超声诊断图文报告

流水号: 2209060505

超声号: 1738748

姓名: 朱芳

年龄: 47岁

性别: 女

检查设备: Vivid E95

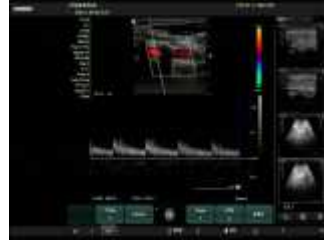
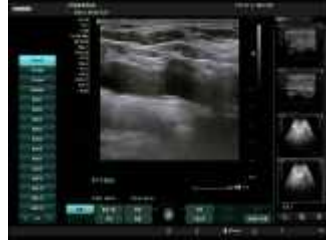体检号: 190508

申请医院: 本院

体检科室: 体检科

检查部位: 颈部血管彩超

经典图像:



影像所见:

右锁骨下动脉起始处内中膜不均匀增厚, 较厚处约 1.2mm。双侧颈总动脉、双侧颈内、颈外动脉起始段内中膜不增厚, 内壁欠光滑, 管壁未见明确强回声斑。CDFI: 血流充盈好。PW: 频谱形态正常。

双侧椎动脉走行正常, 椎动脉内径正常, 管壁不厚, 管腔内为无回声, CDFI: 血流充盈好。PW: 频谱正常。

影像诊断:

右锁骨下动脉起始处内中膜不均匀增厚

报告医师: 柴芳

检查日期: 2024-11-05

审核医师: 柴芳

报告日期: 2024-11-05



注: 本报告仅供临床医生参考!

地址: 大同市魏都大道 79 号。若有疑问, 请致电: 0352-2830580

Rich 大同瑞慈康复医院
超声诊断图文报告

流水号: 2209060505

超声号: 1738750

姓名: 朱芳

年龄: 47岁

性别: 女

检查设备: Vivid E95

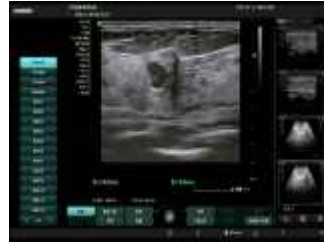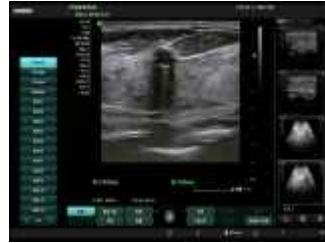体检号: 190508

申请医院: 本院

体检科室: 体检科

检查部位: 乳腺彩超

经典图像:



影像所见:

双侧乳腺腺体层次清晰, 右乳腺体厚 1.2cm, 左乳腺体厚 1.0cm, 乳导管未见扩张, 左乳 10 点位距乳头约 1cm 处探及两低回声结节, 大小约分别约 0.6*0.5cm、0.8*0.7cm, 均边界清, CDFI: 未见异常血流信号。
双侧腋下未见明显肿大淋巴结。

影像诊断:

左侧乳腺结节 BI-RADS 3 级 定期复查

报告医师: 柴芳

检查日期: 2024-11-05

审核医师: 柴芳

报告日期: 2024-11-05



注: 本报告仅供临床医生参考!

地址: 大同市魏都大道 79 号。若有疑问, 请致电: 0352-2830580

Rich 大同瑞慈康复医院
超声诊断图文报告

流水号: 2209060505

超声号: 1738743

姓名: 朱芳

年龄: 47岁

性别: 女

检查设备: Vivid E95

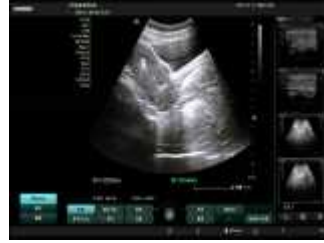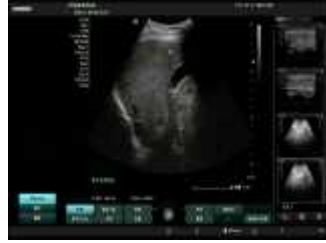体检号: 190508

申请医院: 本院

体检科室: 体检科

检查部位: 全腹彩超

经典图像:



影像所见:

肝脏大小形态正常,包膜光滑完整,肝内探及强回声斑,直径约0.5cm,后伴声影,余实质回声均匀,肝内管道系统走行清晰,门静脉及肝内胆管不扩张。
胆囊大小形态正常,壁不厚、光滑,囊内透声好,肝外胆管不扩张。
胰腺大小形态正常,实质回声均匀,主胰管不扩张。
脾脏大小形态正常,实质回声均匀,脾门静脉不宽。
双肾大小形态正常,皮髓质分界清晰,集合系统未见分离,双侧输尿管未见扩张。
膀胱充盈佳,未见明显异常。
前位子宫,大小形态正常,肌壁回声不均匀,内探及低回声结节,大小约2.2*2.1cm,边界清,形态规则,内膜线清晰,厚0.7cm,宫内探及节育器回声,位置正常,宫颈厚约2.0cm,内探及囊性回声,直径约0.7cm,边界清,双侧附件区未见异常。

影像诊断:

肝内钙化灶
子宫肌瘤
宫颈纳囊
宫内绝育器位置正常

报告医师: 柴芳

检查日期: 2024-11-05

审核医师: 柴芳

报告日期: 2024-11-05



注: 本报告仅供临床医生参考!

地址: 大同市魏都大道79号。若有疑问,请致电: 0352-2830580

姓名: 朱芳

年龄: 47 岁

性别: 女

检查设备: 西门子量子双源 CT

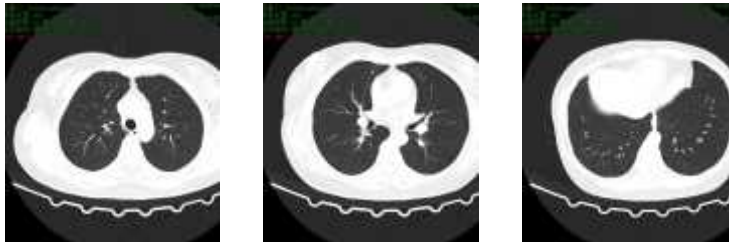
体检号: 190508

申请医院: 本院

体检科室: 体检科

检查部位: CT 检查

经典图像:



影像所见:

胸廓对称, 骨性肋骨完整, 胸壁软组织结构良好, 两肺支气管血管纹理走行分布良好, 支气管束结构清晰, 双肺通气良好。右肺中叶及两肺下叶多发结节硬化灶, 直径约 0.2-0.3cm, (3-25.43), 中下叶间质纤维粘连, 肺门结构未见异常。纵隔无偏移, 段以上支气管通畅。心影及大血管形态结构正常, 纵隔内未见肿大淋巴结。胸膜未见异常。

影像诊断:

- 右肺中下叶间质纤维粘连
- 右肺中叶及两肺下叶结节硬化灶, 低危结节。

报告医师: 剧艳军

检查日期: 2024-11-05

审核医师: 剧艳军

报告日期: 2024-11-05