



2209050521

# 大同瑞慈健康体检

## 报 告 册

体检编号	394275	工号	11
姓名	张敏		
性别	女	年龄	40岁
单位	左云县委政法委		
部门	左云县委政法委		
联系电话	15698372033		
体检日期	2023-11-20		

尊敬的 张敏女士 您好！

首先，瑞慈健康体检全体员工欢迎您的光临，并对您的信任表示衷心的感谢！

您于 2023-11-20 （体检编号：394275）完成健康检查，本机构的各科医生已根据您的体检项目及结果，汇总成此份健康体检报告，并经总检医生审核。据此提出对您健康状况的综合分析及建议。

瑞慈健康体检倡导“大健康、大康复”，提出“健康是第一财富（Rich）”的人文理念。希望您仔细阅读并妥善地保管此份健康体检报告，并认真关注报告中的提示与建议，若您对报告内容有任何疑问，可直接与瑞慈健康体检客服部联系，进一步咨询。

健康体检咨询电话：**0352-2824444**

客户服务咨询电话：**0352-2830597**

**400-6112995**

瑞慈健康体检报告由下列内容组成：

第一部分：主检报告

第二部分：分科分项结果

第三部分：检验报告

第四部分：附表

## 主检报告

### 检查综述

- 1、【肾功三项】肌酐(CREA)偏高(74.00 umol/L) 尿酸(UA)偏高(396.00 umol/L)
- 2、【血脂四项】甘油三酯(TG)偏高(1.73 mmol/L)
- 3、【尿液分析+尿沉渣】白细胞尿偏高(22 个/u1) 隐血(ERY)3+ 鳞状上皮细胞偏高(3 /HP) 粘液丝偏高(6 /HP) 尿白细胞(LEU)+-
- 4、【甲状腺彩超】甲状腺双侧叶多发结节 TI-RADS 2-3 级 定期复查
- 5、【颈部血管彩超】1. 双侧颈总动脉斑块形成 2. 右锁骨下动脉起始处内中膜局部增厚
- 6、【乳腺彩超】右乳结节 BI-RADS 3 级
- 7、【全腹彩超】1. 轻度脂肪肝 2. 胆囊切除术后 肝内外胆管未见明显扩张 3. 右肾囊肿（多发）

### 医生建议

#### 【尿酸(UA)偏高】：

- (1)尿酸(UA)是体内嘌呤代谢的最终产物。食物中的核酸分解生成嘌呤，体内组织中的核酸分解成嘌呤核苷，嘌呤和嘌呤核苷经过分解脱氨及氧化作用生成尿酸(UA)。
- (2)大部分的尿酸由肾脏排出，其余在肝脏分解破坏或随胆汁排泄。肾脏在排泄尿酸过程中，由肾小球滤出尿酸，若肾功能不好的人，排泄功能差，尿中排出的尿酸少了，血尿酸就会增高。
- (3)常见于肾脏疾病（如急慢性肾炎、肾结核、肾积水晚期等）；还可见于长期吃高嘌呤食物，如动物内脏、海鲜、贝类等，这种情况下，若不控制饮食，导致嘌呤长期偏高，即使肾功能正常，也会受高浓度尿酸的影响。
- (4)另外，需要警惕的是，若尿酸长期偏高，会由尿酸盐结晶沉积引起痛风性关节炎、慢性间质性肾炎，血尿酸增高是诊断痛风的主要依据。
- (5)应避免食用含嘌呤高的食物，如各种动物内脏、豆制品、海鲜等，不要喝酒，尤其是啤酒。忌酸性食物，忌醋，多饮水，每日尿量在2公升以上，碱化尿液。
- (6)必要时在肾内科医生指导下进行降尿酸治疗，定期复查。

#### 【肌酐(CREA)偏高】：

- (1)临床上肾功能检查项目很多，常规体检一般只做三项测定，即血肌酐(Cr)、血尿素氮(BUN)、血尿酸(UA)，通过这三项可初筛肾功能的情况。
- (2)血肌酐(Cr)由外源性和内源性两类组成。血肌酐是肌肉中肌酸代谢的最终产物，产生之后会被血液运到肾脏由肾小球滤过排出体外，肾小管基本不吸收且分泌量较少。
- (3)在外源性肌酐摄入量保持稳定的情况下，血中肌酐浓度取决于肾小球滤过能力，当肾实质损害，肾小球滤过率下降至正常人的1/3时肌酐浓度就会明显上升，故测定肌酐浓度可作为肾小球滤过受损的指标，也是判定肾功能是否受损的重要指标。
- (4)血肌酐升高常见于各种原因引起的滤过功能减退，如急慢性肾衰竭；另外如果血肌酐在正常高值附近，就要引起重视了，若同时尿常规也有问题，建议尽快前往肾内科诊治。
- (5)在临床上如果肉食摄入过多、体育活动多导致肌肉分解代谢旺盛、体型强壮的人肌酐水平易偏高；反之，长期素食、卧床、肌肉萎缩、体型瘦小的人肌酐水平易偏低，需要饮食均衡，加强蛋白质的摄入。

#### 【甘油三酯(TG)偏高】：

- (1)甘油三酯是甘油和脂肪酸所构成的有机化合物，甘油三酯测定是脂类代谢的重要指标之一。

(2)甘油三酯增高与冠心病的发生有着重要的相关性，随年龄增大而有上升的趋势，其增高最常见于高脂和过量糖类饮食、肥胖等。

(3)甘油三酯主要功能是为机体提供能量，其正常值在 0.7-1.7mmol/L 之间，1.7-2.29mmol/L 为边缘增高，提示应该注意饮食和运动了。

(4)甘油三酯大于 2.3mmol/L，就称为高甘油三酯血症。甘油三酯增高虽然不会直接导致血管斑块的形成，但也会间接引起心脑血管疾病风险增加，同时，当甘油三酯大于 5.6mmol/L 时，还会增加急性胰腺炎的风险，所以降低甘油三酯的基础主要是控制饮食，饮食控制不佳可以选择药物治疗。

(5)生活方式的干预是控制甘油三酯水平升高的基础，包括减重，增加运动量，限制酒精摄入以及避免食用果糖和高碳水化合物食物。多食蔬菜水果，定期复查。

(6)明显增高者在医师的指导下使用降脂药物治疗，首选他汀和贝特类药物。

**【鳞状上皮细胞偏高】：**

(1)在生理情况下，机体正常的新陈代谢都会引起鳞状上皮细胞的脱离，这是一种正常的机体现象。如果长时间出现鳞状上皮细胞偏高的现象时，则有可能是尿路感染、泌尿系统结石等因素导致，应及时往泌尿外科进一步诊断治疗。

**【粘液丝偏高】：**

(1)尿常规中粘液丝是由尿路中细胞分泌出来的，在有尿路感染时分泌会明显增多，且伴有炎症细胞的出现。

(2)粘液丝偏高，可分为生理性偏高和病理性偏高两种，生理性偏高一般是由于喝水较少导致的尿液浓缩，一般在喝水后就能达到稀释的效果。

(3)病理性的粘液丝偏高是由于泌尿系炎症或者是前列腺炎导致的，需要注意观察，多喝水，同时有白细胞等炎症细胞增多时，应及时服用抗感染药物治疗。如果仅有粘液丝的增多而没有白细胞等炎症细胞增多时，尿路有炎症的可能性不大。

(4)建议平时饮食注意清淡，多喝水，少吃油腻和辛辣的食物，要注意个人清洁卫生，勤洗阴部，注意休息。

**【白细胞尿偏高】：**

(1)白细胞尿偏高，一般提示为泌尿系感染，白细胞数目跟感染的程度相关，细菌感染的程度越重，白细胞数目增加的越高。建议往泌尿外科诊断治疗。

**【尿白细胞(LEU)+-】：**

(1)建议结合临床参考。

**【隐血(ERY)3+】：**

(1)尿隐血可分为肉眼血尿和镜下血尿。肉眼血尿是指肉眼能见到血色的尿，尿液呈洗肉水色或血色，通常在 1000ml 尿中含有 1ml 血液即肉眼可见。镜下血尿是指尿的颜色正常，通过显微镜可以观察到尿液中含红细胞，通常离心沉淀后的尿液镜检每高倍视野有红细胞 3 个以上。

(2)尿隐血是泌尿系疾病常见的症状之一，生理情况下女性生理期、运动后等都可以引起，病理情况下大多是由泌尿系统疾病引起，如泌尿系炎症、尿路结石等，也有一些血尿是由全身性疾病或泌尿系统邻近器官所致。

(3)需要指出的是：尿液呈红色并不都是血尿，有些药物、食物都能使尿液呈红色、橙色或褐色；由于严重创伤、错误输血等大量红细胞或组织破坏，也可导致血红蛋白或肌红蛋白血尿。

(4)建议往泌尿外科进一步复查，以明确诊断。

**【甲状腺双侧叶多发结节】：**

(1)甲状腺结节是一种常见的甲状腺疾病，很多甲状腺疾病可表现为结节，如可由甲状腺退行性变、炎症、自身免疫性及新生物等多种病变所致。甲状腺结节在各个年龄段的男女人群中均可见到，但中年女性中较多。

(2)甲状腺结节分良性和恶性两大类，良性的占绝大多数，恶性者不足 1%，判断甲状腺结节的良恶主要依靠病史、体格检查、放射性核素扫描、穿刺细胞学检查。

(3)建议往普外科就诊，进一步检查，明确诊断，结合临床诊治并定期复查。

**【右锁骨下动脉起始处内中膜局部增厚】：**

(1) 颈动脉内中膜增厚是一个超声诊断，它属于血管性疾病（动脉硬化）的早期表现，提示长期发展下去动脉硬化会形成斑块和狭窄闭塞病变。

(2) 建议改变饮食结构，适量增加运动量，减缓动脉硬化发展的速度。如果有血脂高、胆固醇高、高血压、高血糖，就要进行相应的控制和预防，通过药物的干预，避免从内中膜增厚发展成斑块，进一步形成血管狭窄和闭塞的病变。

**【双侧颈总动脉斑块形成】：**

(1) 颈动脉斑块是动脉硬化后，血管里面的垃圾沉淀在血管壁形成。斑块又分为硬斑和软斑两种。硬斑比较稳定，不容易脱落，软斑不稳定，容易破裂脱落，从而形成血管栓塞。

(2) 建议：1. 减低胆固醇水平。2. 减低高血糖、高血压等高危因素，将血压、血糖控制在理想水平。3. 积极进行生活干预，控制饮食，改善饮食结构，适量增加运动，戒烟限酒。4. 必要时药物治疗。

**【右乳结节】：**

(1) 乳腺结节是乳腺组织导管和乳小叶在结构上的退行性变及进行性结缔组织的生长，主要以乳房周围性疼痛为特征，或在情绪变化、劳累、天气变化时加重，每月月经前疼痛加剧，行经后疼痛减退或消失。其主要原因是由于内分泌失调。

(2) 建议少吃刺激性食物或进行药物治疗干预，必要时外科诊治。

**【胆囊切除术后】：**

(1) 建议肝胆外科定期复查。

**【轻度脂肪肝】：**

(1) 脂肪肝是指肝脏被脂肪浸润，为一种多病因引起的获得性疾病。

(2) 脂肪肝是以肝细胞脂肪变性和脂肪蓄积为病理特征，最常见易患因素有超重或肥胖、进食油腻食物、高脂血症（尤其甘油三酯升高）、营养失调（营养过量或不足）、饮酒、高脂血症、少运动、糖耐量异常、减肥造成体重急剧下降、营养不良、中毒和药物等。

(3) 当肝内脂类（主要为甘油三酯）含量超过肝重的 5% 时为脂肪肝。脂肪肝是一个常见的临床现象，不是一个独立性的疾病。

(4) 值得注意的是，过多的脂肪在肝组织、肝细胞内浸润，引起肝细胞肿大，严重可致肝硬化。脂肪肝是可逆性的，合理饮食、运动及治疗后可恢复。

(5) 合理控制饮食，控制总摄入量，低盐、低脂和低糖类饮食，少吃动物内脏，多吃蔬菜水果；

(6) 控制危险因素，如控制体重、改善胰岛素抵抗、调整血脂紊乱，戒酒、戒烟，坚持长期有氧运动，加强体育锻炼；

(7) 定期复查腹部彩超、血脂、肝功能。

**【右肾囊肿】：**

(1) 肾囊肿是肾脏内出现大小不等的与外界不相通的囊性肿块的总称。肾囊肿属于良性肿瘤，在肾囊性疾病中以单纯性肾囊肿最为常见。其发生原因尚可能与先天性肾小球、肾小管结构异常和后天性损伤感染有关。

(2) 单纯性肾囊肿大多数无症状，常在体检彩超时被发现。一般直径大于 5cm 或者合并感染、破裂、出血时才引起症状，主要表现为腰腹部或背部胀痛，当出现并发症时疼痛加重。

(3) 肾囊肿直径小于 4cm，无肾盂肾盏明显受压，无感染、恶变、高血压及症状不明显者，只需密切随访观察，定期彩超检查。

(4) 肾囊肿多数是先天性的，对人体健康没有多大影响，不会癌变，可以工作，可以运动，生活上没什么要特别注意的地方。其发病率可随年龄增长而增高，50 岁以上的人有 50% 可以发现这种囊肿，借助彩超、CT 可确诊。

(5) 首次发现，建议作 MRI 或 CT 检查，以排除肾内其它占位性病变。

(6) 过大的囊肿，对肾脏本身或周围的器官有压迫症状的，或有炎症的，往外科治疗。定期复查。

汇总医生： 丁昊炜

主检日期： 2023-11-21

主检医生：

## 分科结果

### 身高、体重、血压

项目名称	检查结果	项目名称	检查结果
身高	148cm	体重	53kg
血压	139/74mmHg		

**\*小结：**

未见异常

操作员：杨彦霞 检查日期：2023-11-20 检查医生：张彬艳

### 内科

项目名称	检查结果	项目名称	检查结果
心率	70次/min	心律	齐
心脏杂音	无	心界	正常
肺部	正常	呼吸音	呼吸音清
啰音	未闻及	叩诊	叩诊呈清音
腹部触诊	腹部平软	发育	正常
肝胆	肋下未触及	脾脏	肋下未触及
双肾	无叩击痛	肠鸣音	正常
营养	良好	神经系统	正常
生理反射	生理反射存在	病理反射	病理反射未引出
颅神经	正常	运动功能	正常
深浅感觉	正常	其它	无异常发现
既往史	无		

**\*小结：**

未见异常

操作员：杨淑兰 检查日期：2023-11-20 检查医生：杨淑兰

妇科内诊

项目名称	检查结果	项目名称	检查结果
外阴	正常	尿道口	正常
阴道	通畅	子宫	正常
附件	正常	宫颈	光滑
后穹窿	正常		

\*小结:

未见异常

操作员：许艳华

检查日期:2023-11-20

检查医生: 许艳华

## 检验报告

### 血流变

项目名称	检查结果	单位	参考值	提示
全血粘度高切 200/s	3.71	mpas	3.36--4.32	
全血粘度中切 100/s	4.00	mpas	3.43--4.59	
全血粘度中切 50/s	4.41	mpas	3.85--5.45	
全血还原粘度高切	5.85	mpas	3.69--8.74	
全血还原粘度低切	42.78	mpas	26.87--47.57	
血浆粘度	1.49	mpas	1.26--1.70	
血沉(ESR)	7.20	mm/h	0--20	
红细胞压积	0.38	L/L	0.35--0.45	
红细胞聚集指数	4.78		3.19--5.33	
红细胞变形指数	0.81		0.53--1.11	
红细胞刚性指数	3.93		2.17--6.94	
血沉方程 K 值	20.71	mm/h	0--80.48	
全血粘度 1/s	17.75	mpas	13.79--17.91	
全血高切相对指数	2.49		1.9--3.4	
全血低切相对指数	11.91		8.1--14.2	

**\*小结:**

未见异常

操作员：梁可欣 检查日期:2023-11-20 检查医生:陈建国

### 尿液分析+尿沉渣

项目名称	检查结果	单位	参考值	提示
白细胞尿	22	个/ul	0--13	↑
上皮细胞(EC)	3	/HP	0--28	
管型(CAST)	0	个/ul	0--1	

霉菌(尿)	0	/HP	0--0	
结晶	0	/HP	0--10	
透明度(CLA)	清亮			
胆红素(BIL)	-		阴性	
隐血(ERY)	3+		阴性	
小圆上皮细胞(SRC)	0	个/ul	0--0	
维生素 C	-		阴性	
异常红细胞	0	个/ul	0--3	
红细胞(正常)	2	个/ul	0--6	
鳞状上皮细胞	3	个/ul	0--0	↑
粘液丝	6	个/ul	0--0	↑
颜色(Colour)	淡黄色			
尿葡萄糖(GLU)	-		阴性	
酮体(KET)	-		阴性	
比重(SG)	1.015		1.003--1.030	
酸碱度(PH)	6.0		4.5--8.0	
尿蛋白质(PRO)	-		阴性	
尿胆原(URO)	-		阴性	
亚硝酸盐(NIT)	-		阴性	
红细胞(尿)(RBC)	2	个/ul	0--6	
尿白细胞(LEU)	+-		阴性	

**\*小结:**

白细胞尿偏高(22 个/ul) 隐血(ERY)3+ 鳞状上皮细胞偏高(3 /HP) 粘液丝偏高(6 /HP) 尿白细胞(LEU)+-

操作员：祁佳佳 检查日期:2023-11-20 检查医生:陈建国

**血常规 (五分类)**

项目名称	检查结果	单位	参考值	提示
------	------	----	-----	----

白细胞(WBC)	6.58	10 <sup>9</sup> /L	3.5--9.5
淋巴细胞绝对值(LY#)	3.14	10 <sup>9</sup> /L	1.1--3.2
淋巴细胞百分比(LY%)	47.7	%	20--50
中性粒细胞绝对值(GR#)	2.63	10 <sup>9</sup> /L	1.8--6.3
中性粒细胞百分比(GR%)	40.0	%	40--75
嗜碱性粒细胞绝对值(BA#)	0.05	10 <sup>9</sup> /L	0--0.06
嗜碱性粒细胞百分比(BA%)	0.8	%	0--1.0
嗜酸性粒细胞绝对值(EO#)	0.43	10 <sup>9</sup> /L	0.02--0.52
嗜酸性粒细胞百分比(EO%)	6.5	%	0.4--8.0
血小板(PLT)	213	10 <sup>9</sup> /L	125--350
血小板分布宽度(PDW)	16.2	%	15--17
平均血小板体积(MPV)	10.3	fl	6.0--14.0
血小板压积(PCT)	0.219	%	0.11--0.28
红细胞(RBC)	4.22	10 <sup>12</sup> /L	3.8--5.1
血红蛋白	128	g/L	115--150
红细胞压积(HCT)	38.9	%	35--45
红细胞平均体积(MCV)	92.3	fl	82--100
平均血红蛋白含量(MCH)	30.3	pg	27--34
平均血红蛋白浓度(MCHC)	328	g/L	316--354
单核细胞绝对值(MO#)	0.33	10 <sup>9</sup> /L	0.1--0.60
单核细胞百分比(MO%)	5.0	%	3--10
红细胞分布宽度标准差(RDW-SD)	43.1	fl	35--56
红细胞分布宽度变异系数(RDW-CV)	12.3	%	10.6--16.6
大血小板比率	28.3	%	11--45
大血小板数目	60	10 <sup>9</sup> /L	30--90
未成熟粒细胞数目	0.01	10 <sup>9</sup> /L	0--999

未成熟粒细胞百分比	0.1	%	0--100	
有核红细胞数目	0.000	10 <sup>9</sup> /L	0--9999	
有核红细胞百分比	0.00	/100WBC	0--9999	

**\*小结:**

未见异常

操作员：余雅倩 检查日期:2023-11-20 检查医生:陈建国

**肾功三项**

项目名称	检查结果	单位	参考值	提示
肌酐(CREA)	74.00	umol/L	41--73	↑
尿酸(UA)	396.00	umol/L	140--340	↑
尿素测定 (Urea)	7.10	mmol/L	2.6--7.5	

**\*小结:**

肌酐(CREA)偏高(74.00 umol/L) 尿酸(UA)偏高(396.00 umol/L)

操作员：王小雪 检查日期:2023-11-20 检查医生:陈建国

**空腹血糖**

项目名称	检查结果	单位	参考值	提示
葡萄糖(GLU)	5.68	mmol/L	3.89--6.1	

**\*小结:**

未见异常

操作员：王小雪 检查日期:2023-11-20 检查医生:陈建国

**血脂四项**

项目名称	检查结果	单位	参考值	提示
动脉硬化指数	1.99		1.31--3.19	
总胆固醇(CHOL)	4.08	mmol/L	2.59--5.2	
甘油三脂(TG)	1.73	mmol/L	0.7--1.7	↑

低密度脂蛋白(LDL)	2.47	mmol/L	0--4.13	
高密度脂蛋白(HDL)	1.24	mmol/L	0.77--1.55	

**\*小结：**

甘油三脂(TG)偏高(1.73 mmol/L)

操作员：王小雪 检查日期:2023-11-20 检查医生:陈建国

**肝功能七项**

项目名称	检查结果	单位	参考值	提示
总蛋白(T PROT)	76.9	g/L	65--85	
白蛋白(ALB)	47.10	g/L	40--55	
总胆红素(TBIL)	16.90	umol/L	0--21	
直接胆红素(DBIL)	3.4	umol/L	0--8.0	
间接胆红素(IBIL)	13.50	umol/L	0--17.39	
丙氨酸氨基转移酶(ALT)	17.00	U/L	7--40	
门冬氨酸氨基转移酶(AST)	23.00	U/L	13--35	

**\*小结：**

未见异常

操作员：王小雪 检查日期:2023-11-20 检查医生:陈建国

# 大同现代医学检验实验室

## 液基薄层细胞学图文报告

ID: 2023091919

病理号: 087957

姓名: 张敏

性别: 女

年龄: 40岁

送检科室: 体检科

电话号码: 15698372033

床号:

病历号:

体检号: 2209050521

送检医院: 大同瑞慈康复体检

送检日期: 2023-11-20

末次月经:

送检医生:

采样日期:

报告日期: 2023-11-20

标本满意度: 满意

细胞量: >40%

红细胞:

经期样本:

颈管细胞:

化生细胞:

鳞状细胞:

宫颈柱状细胞:

未见上皮内病变/恶性细胞:

正常范围内:

- 良性反应性改变:
- 炎症: 
    - 轻度:
    - 中度:
    - 重度:
  - 放疗:
  - 妊娠:
  - 萎缩性:
  - 宫内避孕器:
  - 其他:

病原体: 滴虫感染:  念珠菌感染:  细菌感染:

提示 HPV 感染:  疱疹病毒感染:

鳞状上皮细胞分析:

- 非典型鳞状细胞:
- 倾向上皮内瘤变:
  - 倾向良性反应性改变:
  - 不能明确意义(ASC-US):
  - 不排除高度病变(ASC-H):
- 上皮内低度病变:  鳞癌:
- 上皮内高度病变:
- CIN2:
  - CIN3:

腺上皮细胞分析:

非典型腺细胞:

- 宫内膜:
- 来源不明:

非典型腺细胞(宫颈管):

- 倾向原位腺癌:
- 不能明确意义:
- 倾向良性反应性改变:

- 腺癌:
- 宫颈管:
  - 宫内膜:
  - 其它:
- 炎细胞:
- 轻度:
  - 中度:
  - 重度:
- 可疑腺癌:

诊断意见: 未见上皮内病变或恶性细胞 (NILM)。

建议:

报告医师: 张荣生

地址: 大同市魏都大道 79 号, 本报告医师签字后有效  
咨询: 0352-2830587 4006-122-995

妇科细胞学是筛查项目, 出于技术原因, 可能会有假阴性结果, 本检测仅对来样负责, 如果对结果有疑义, 请在收到报告 7 天内与我们联系。

# 大同瑞慈康复医院 12导联心电图报告

张敏 女 40岁

体检号:394275

病床号:

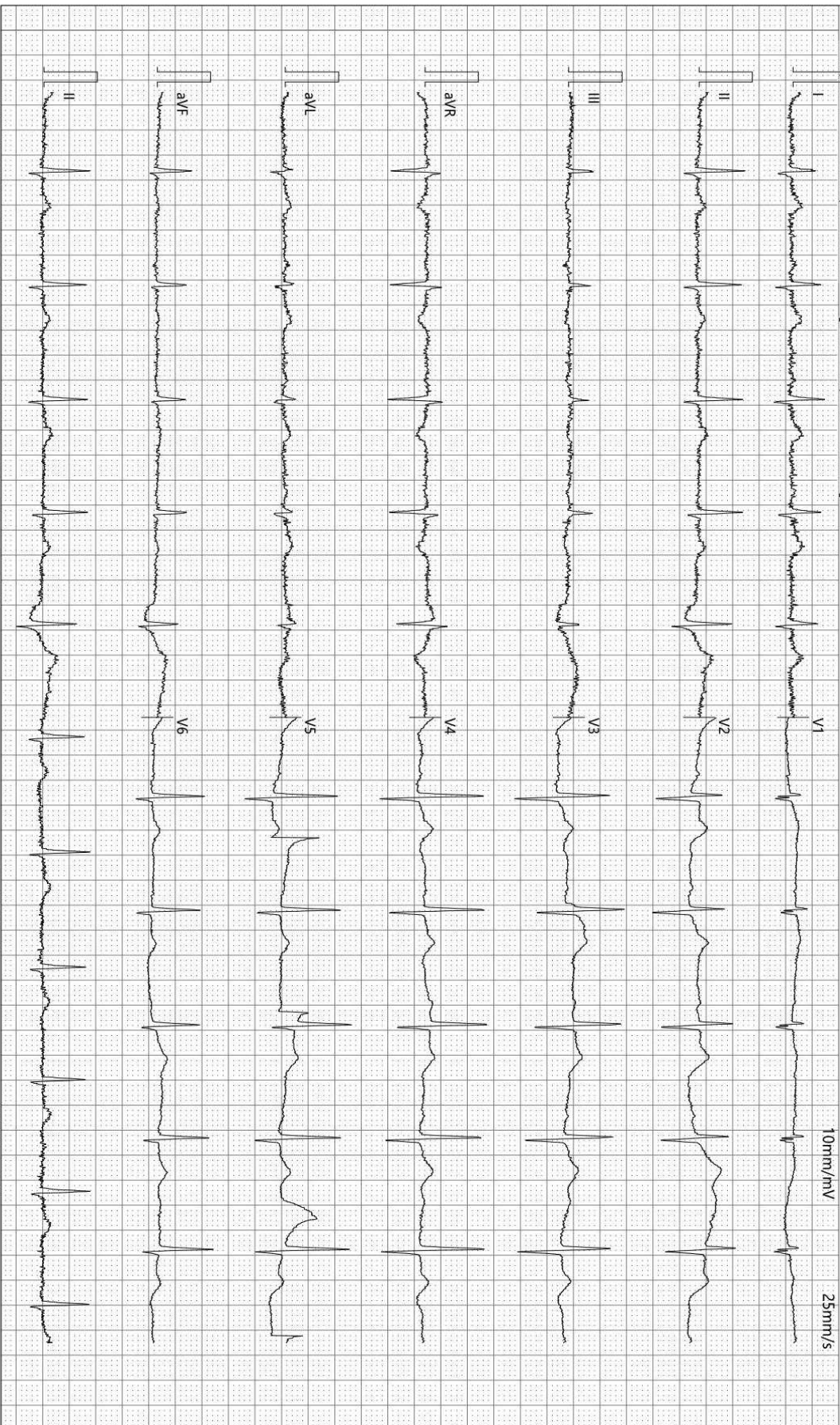
诊断结果:

- 1.窦性心律
- 2.大致正常心电图

诊断医生:

*张之生*

HR : 66bpm [60 ~ 100bpm]  
 P : 123 ↑ ms [0 ~ 110ms]  
 PR : 188ms [120 ~ 200ms]  
 QRS : 99ms [60 ~ 100ms]  
 QT/QTc : 419/440ms [320 ~ 440/0 ~ 460ms]  
 P/QRS/T : -26 ↑ /64/13deg [0 ~ 75/-30 ~ 90/0 ~ 75deg]  
 RV5/SV1 : 1.127/0.289mV [0.0 ~ 2.5/0.0 ~ 2.0mV]



检查时间:2023-11-20 09:54:24

诊断时间:2023-11-20 10:03:07

SEMIP V1.90

仅供临床参考

Text




# 大同瑞慈健康体检

## 颅内多普勒血流图 (TCD) 检查报告单


姓名: 张敏      性别: 女      年龄: 40 岁      检查号: 2209050521  
 申请科室: 体检科      申请医师: 李菊蓉      检查类型: 颅内血管      床号:

LVA 60mm(深度) PW 2MHz  
100




Vs:64.2      Vd:24.8      Vm:38.0  
 PI:1.04      RI:0.61      S/D:2.58

RVA 50mm(深度) PW 2MHz  
100



Vs:58.4      Vd:23.6      Vm:35.2  
 PI:0.99      RI:0.60      S/D:2.47

BA 65mm(深度) PW 2MHz  
100



Vs:68.3      Vd:28.6      Vm:41.8  
 PI:0.95      RI:0.58      S/D:2.39

Vs:      Vd:      Vm:  
 PI:      RI:      S/D:

Vs:      Vd:      Vm:  
 PI:      RI:      S/D:

Vs:      Vd:      Vm:  
 PI:      RI:      S/D:

### 医生意见

结论: 椎-基底动脉脑血管超声未见异常。

李菊蓉

检查日期: 2023-11-20

本报告单仅提供临床参考

## 双源 CT 诊断图文报告

流水号: 2209050521

影像号: CT20231120128

姓名: 张敏

年龄: 40 岁

性别: 女

检查设备: 西门子量子双源 CT

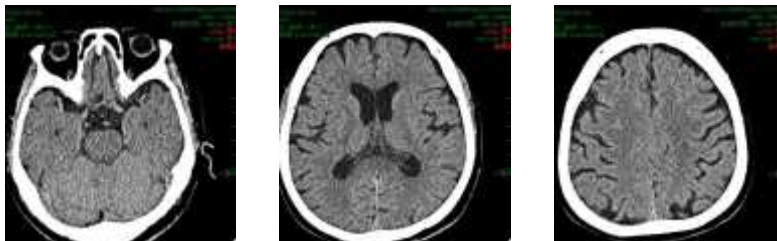体检号: 394275

申请医院: 本院

体检科室: 体检科

检查部位: 脑部双源 CT

经典图像:



影像所见:

颅脑结构双侧对称, 脑实质内未见异常密度。中线结构居中。脑沟、裂、池及脑室系统等未见异常。

影像诊断:

颅脑未见明显异常

报告医师: 剧艳军

检查日期: 2023-11-20

审核医师: 剧艳军

报告日期: 2023-11-20

## 双源 CT 诊断图文报告

流水号: 2209050521

影像号: CT20231120129

姓名: 张敏

年龄: 40 岁

性别: 女

检查设备: 西门子量子双源 CT

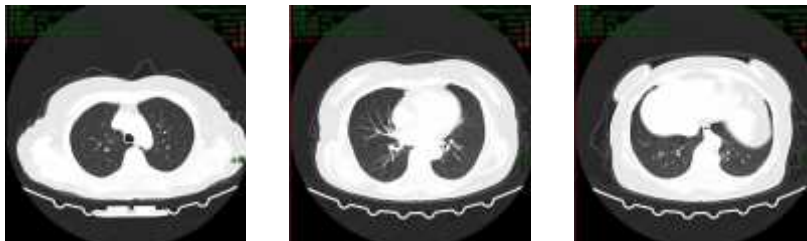体检号: 394275

申请医院: 本院

体检科室: 体检科

检查部位: 肺部双源 CT

经典图像:



影像所见:

胸廓对称, 骨性肋骨完整, 胸壁软组织结构良好, 两肺支气管血管纹理走行分布良好, 支气管束结构清晰, 双肺通气良好。肺门结构未见异常。纵隔无偏移, 段以上支气管通畅。心影及大血管形态结构正常, 纵隔内未见肿大淋巴结。胸膜未见异常。

影像诊断:

胸部未见明显异常

报告医师: 剧艳军

检查日期: 2023-11-20

审核医师: 剧艳军

报告日期: 2023-11-20

## 超声诊断图文报告

流水号: 2209050521

影像号: 1455614

姓名: 张敏

年龄: 40 岁

性别: 女

检查设备: Vivid E95

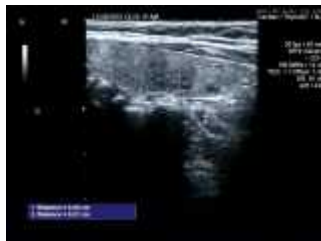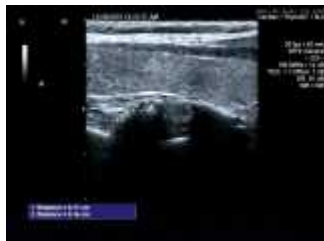体检号: 394275

申请医院: 本院

体检科室: 体检科

检查部位: 甲状腺彩超

经典图像:



影像所见:

甲状腺双侧叶形态正常, 包膜完整, 于右侧叶探及数个囊性结节, 大者约 0.2\*0.1cm, 形态规则, 边界清, 另于右侧叶探及低回声结节, 大小约 0.6\*0.3cm, 边界清; 左侧叶探及囊实性结节, 大小约 0.4\*0.3cm, 以实性为主, 另于左侧叶探及囊性结节, 大小约 0.3\*0.2cm, 边界清, 余实质回声均匀, CDFI: 未见异常血流信号。双侧颈部未见明显肿大淋巴结。

影像诊断:

甲状腺双侧叶多发结节 TI-RADS 2-3 级 定期复查

报告医师: 李菊蓉

检查日期: 2023-11-20

审核医师: 李菊蓉

报告日期: 2023-11-20

## 超声诊断图文报告

流水号: 2209050521

影像号: 1455619

姓名: 张敏

年龄: 40 岁

性别: 女

检查设备: Vivid E95

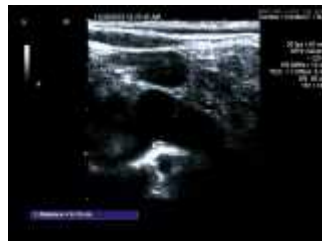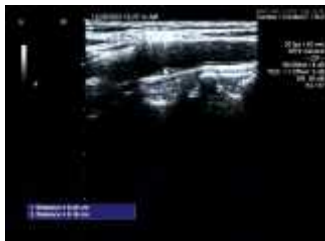
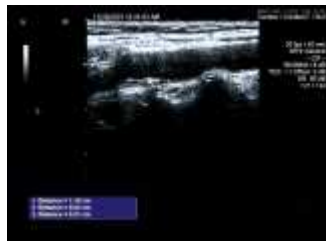
体检号: 394275

申请医院: 本院

体检科室: 体检科

检查部位: 颈部血管彩超

经典图像:



影像所见:

左侧颈总动脉膨大处探及混合回声斑, 大小约 11.0\*2.1mm, 右侧颈总动脉膨大处探及混合回声斑及低回声斑, 大小分别约 4.0\*2.1mm、4.0\*1.8mm; 右锁骨下动脉起始处内中膜局部增厚, 厚约 1.3mm; 双侧颈内、颈外动脉起始段内中膜不增厚, 内壁欠光滑, 管壁未见明确强回声斑。CDFI: 血流充盈好。PW: 频谱形态正常。

双侧椎动脉走行正常, 椎动脉内径正常, 管壁不厚, 管腔内为无回声, CDFI: 血流充盈好。PW: 频谱正常。

影像诊断:

1. 双侧颈总动脉斑块形成
2. 右锁骨下动脉起始处内中膜局部增厚

报告医师: 李菊蓉

检查日期: 2023-11-20

审核医师: 李菊蓉

报告日期: 2023-11-20

## 超声诊断图文报告

流水号: 2209050521

影像号: 1455621

姓名: 张敏

年龄: 40 岁

性别: 女

检查设备: Vivid E95

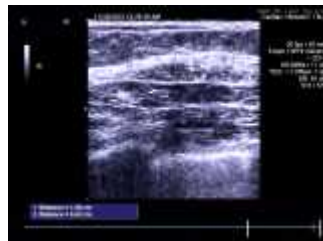
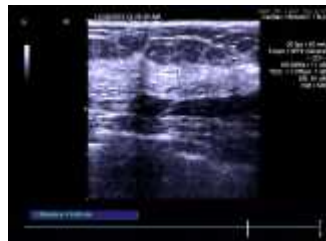
体检号: 394275

申请医院: 本院

体检科室: 体检科

检查部位: 乳腺彩超

经典图像:



影像所见:

双侧乳腺腺体层次清晰, 右乳腺体厚 0.8cm, 左乳腺体厚 0.8cm, 乳导管未见扩张, 右乳 9-10 点位探及低回声结节, 大小约 1.4\*0.4cm, 边界尚清, CDFI: 未见异常血流信号。

双侧腋下未见明显肿大淋巴结。

影像诊断:

右乳结节 BI-RADS 3 级

报告医师: 李菊蓉

检查日期: 2023-11-20

审核医师: 李菊蓉

报告日期: 2023-11-20

## 超声诊断图文报告

流水号: 2209050521

影像号: 1455623

姓名: 张敏

年龄: 40 岁

性别: 女

检查设备: Vivid E95

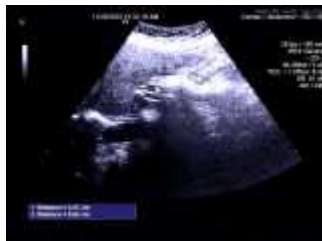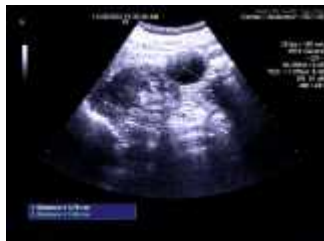体检号: 394275

申请医院: 本院

体检科室: 体检科

检查部位: 全腹彩超

### 经典图像:



### 影像所见:

肝脏大小形态正常, 包膜光滑完整, 实质回声细腻、增强, 肝内管道系统走行欠清晰, 门静脉及肝内胆管不扩张。

胆囊切除术后, 肝外胆管不扩张, 胆总管内径约 0.5cm。

胰腺大小形态正常, 实质回声均匀, 主胰管不扩张。

脾脏大小形态正常, 实质回声均匀, 脾门静脉不宽。

双肾大小形态正常, 皮髓质分界清晰, 右肾中下极探及数个囊性结构, 大者约 3.8\*3.4cm, 边界清, 双肾集合系统未见分离, 双侧输尿管未见扩张。

膀胱未充盈。

### 影像诊断:

1. 轻度脂肪肝
2. 胆囊切除术后 肝内外胆管未见明显扩张
3. 右肾囊肿 (多发)

报告医师: 李菊蓉

检查日期: 2023-11-20

审核医师: 李菊蓉

报告日期: 2023-11-20