



检 查 结 果

姓名	胡锦涛
性别	男
年龄	45岁
联系电话	13303525266
体检日期	2026-05-17

检验报告

尿液分析+尿沉渣

项目名称	检查结果	单位	参考值	提示
白细胞尿	0	个/u1	0--13	
上皮细胞(EC)	0	/HP	0--28	
管型(CAST)	0	个/u1	0--1	
霉菌(尿)	0	/HP	0--0	
结晶	0	/HP	0--10	
透明度(CLA)	清亮			
胆红素(BIL)	-		阴性	
隐血(ERY)	-		阴性	
小圆上皮细胞(SRC)	0	个/u1	0--0	
维生素C	-		阴性	
异常红细胞	0	个/u1	0--3	
红细胞(正常)	0	个/u1	0--6	
鳞状上皮细胞	0	个/u1	0--0	
粘液丝	0	个/u1	0--0	
颜色(Colour)	淡黄色			
尿葡萄糖(GLU)	-		阴性	
酮体(KET)	-		阴性	
比重(SG)	1.020		1.003--1.030	
酸碱度(PH)	5.0		4.5--8.0	
尿蛋白质(PRO)	-		阴性	
尿胆原(URO)	-		阴性	
亚硝酸盐(NIT)	-		阴性	
红细胞(尿)(RBC)	0	个/u1	0--6	
尿白细胞(LEU)	-		阴性	

*小结：

未见异常

操作员：荆鹏山 检查日期：2026-05-17 检查医生：

血常规（五分类）

项目名称	检查结果	单位	参考值	提示
白细胞(WBC)	6.24	$10^9/L$	3.5--9.5	
淋巴细胞绝对值(LY#)	2.30	$10^9/L$	1.1--3.2	
淋巴细胞百分比(LY%)	36.8	%	20--50	
中性粒细胞绝对值(GR#)	3.39	$10^9/L$	1.8--6.3	
中性粒细胞百分比(GR%)	54.5	%	40--75	
嗜碱性粒细胞绝对值(BA#)	0.01	$10^9/L$	0--0.06	
嗜碱性粒细胞百分比(BA%)	0.1	%	0--1.0	
嗜酸性粒细胞绝对值(E0#)	0.12	$10^9/L$	0.02--0.52	
嗜酸性粒细胞百分比(E0%)	1.9	%	0.4--8	
血小板(PLT)	195	$10^9/L$	125--350	
血小板分布宽度(PDW)	11.1	f1	9.0--17	
平均血小板体积(MPV)	10.1	f1	6.0--14.0	
血小板压积(PCT)	0.198	%	0.11--0.28	
红细胞(RBC)	4.95	$10^{12}/L$	4.3--5.8	
血红蛋白	155	g/L	130--175	
红细胞压积(HCT)	47.3	%	40--50	
红细胞平均体积(MCV)	95.6	f1	82--100	
平均血红蛋白含量(MCH)	31.3	pg	27--34	
平均血红蛋白浓度(MCHC)	328	g/L	316--354	
单核细胞绝对值(MO#)	0.42	$10^9/L$	0.1--0.6	
单核细胞百分比(MO%)	6.7	%	3--10	
红细胞分布宽度标准差(RDW-SD)	48.8	f1	35--56	
红细胞分布宽度变异系数(RDW-CV)	14.3	%	10.6--16.6	

大血小板比率	27.0	%	11--45
大血小板数目	53	10 ⁹ /L	30--90
未成熟粒细胞数目	0.00	10 ⁹ /L	0--0.6
未成熟粒细胞百分比	0.0	%	0--10
有核红细胞数目	0.000	10 ⁹ /L	0--9999
有核红细胞百分比	0.00	/100WBC	0--9999

***小结:**

未见异常

操作员：荆鹏山 检查日期:2026-05-17 检查医生:

生化 2(特殊级)

项目名称	检查结果	单位	参考值	提示
碳酸氢根(HCO3)	23.50	mmol/L	22--29	
总蛋白(T PROT)	65.1	g/L	65--85	
白蛋白(ALB)	43.20	g/L	40--55	
球蛋白(GLB)	21.90	g/L	15--35	
白蛋白/球蛋白(ALB/GLB)	1.97		1.0--2.5	
γ-谷氨酰转肽酶(GGT)	41.0	U/L	10--60	
碱性磷酸酶(ALP)	61.0	U/L	45--125	
肌酐(CREA)	68.70	umol/L	57--97	
尿酸(UA)	404.00	umol/L	200--420	
钾(K)	3.86	mmol/L	3.5--5.3	
钠(Na)	138.5	mmol/L	137--147	
氯(Cl)	101.3	mmol/L	99--110	
钙(Ca)	2.30	mmol/L	2.11--2.52	
乳酸脱氢酶(LDH)	157.00	U/L	120--250	
淀粉酶(AMY)	40.00	IU/L	35--135	
葡萄糖(GLU)	5.87	mmol/L	3.89--6.1	
总胆红素(TBIL)	15.80	umol/L	0--26	

直接胆红素 (DBIL)	2.9	umol/L	0--8.0	
间接胆红素 (IBIL)	12.90	umol/L	0--17.39	
丙氨酸氨基转移酶 (ALT)	61.00	U/L	9--50	↑
门冬氨酸氨基转移酶 (AST)	29.00	U/L	15--40	
尿素测定 (Urea)	4.40	mmol/L	3.1--8.0	
肌酸激酶 (CK)	159.00	U/L	50--310	
α-羟丁酸脱氢酶	130.00	U/L	72--182	
同型半胱氨酸	13.50	umol/L	0--15	
C 反应蛋白	1.50	mg/dl	0--3	
酮体	0.08	mmol/L	0.00--0.28	
D-二聚体	0.15	ug/ml	0--0.8	
动脉硬化指数	3.78		1.31--3.19	↑
谷草比谷丙	0.48		0.4--2.5	
高敏肌钙蛋白 (TnI)	2.50	pg/ml	0--46.47	
总胆固醇 (CHOL)	5.44	mmol/L	2.59--5.2	↑
甘油三脂 (TG)	1.74	mmol/L	0.7--1.7	↑
低密度脂蛋白 (LDL)	3.55	mmol/L	0--4.13	
高密度脂蛋白 (HDL)	0.94	mmol/L	0.77--1.55	

***小结:**

丙氨酸氨基转移酶 (ALT) 偏高 (61.00 U/L) 动脉硬化指数偏高 (3.78) 总胆固醇 (CHOL) 偏高 (5.44 mmol/L) 甘油三脂 (TG) 偏高 (1.74 mmol/L)

操作员：孙钰 检查日期：2026-05-17 检查医生：

(男) 肿瘤三项

项目名称	检查结果	单位	参考值	提示
前列腺特异性抗原 (PSA)	1.05	ng/ml	0--4.0	
癌胚抗原 (CEA)	2.10	ng/ml	0--5	
甲胎蛋白 (AFP)	2.77	ng/ml	0--7	

***小结:**

未见异常

操作员：荆鹏山 检查日期：2026-05-17 检查医生：
.....

体检科 12导联心电图报告

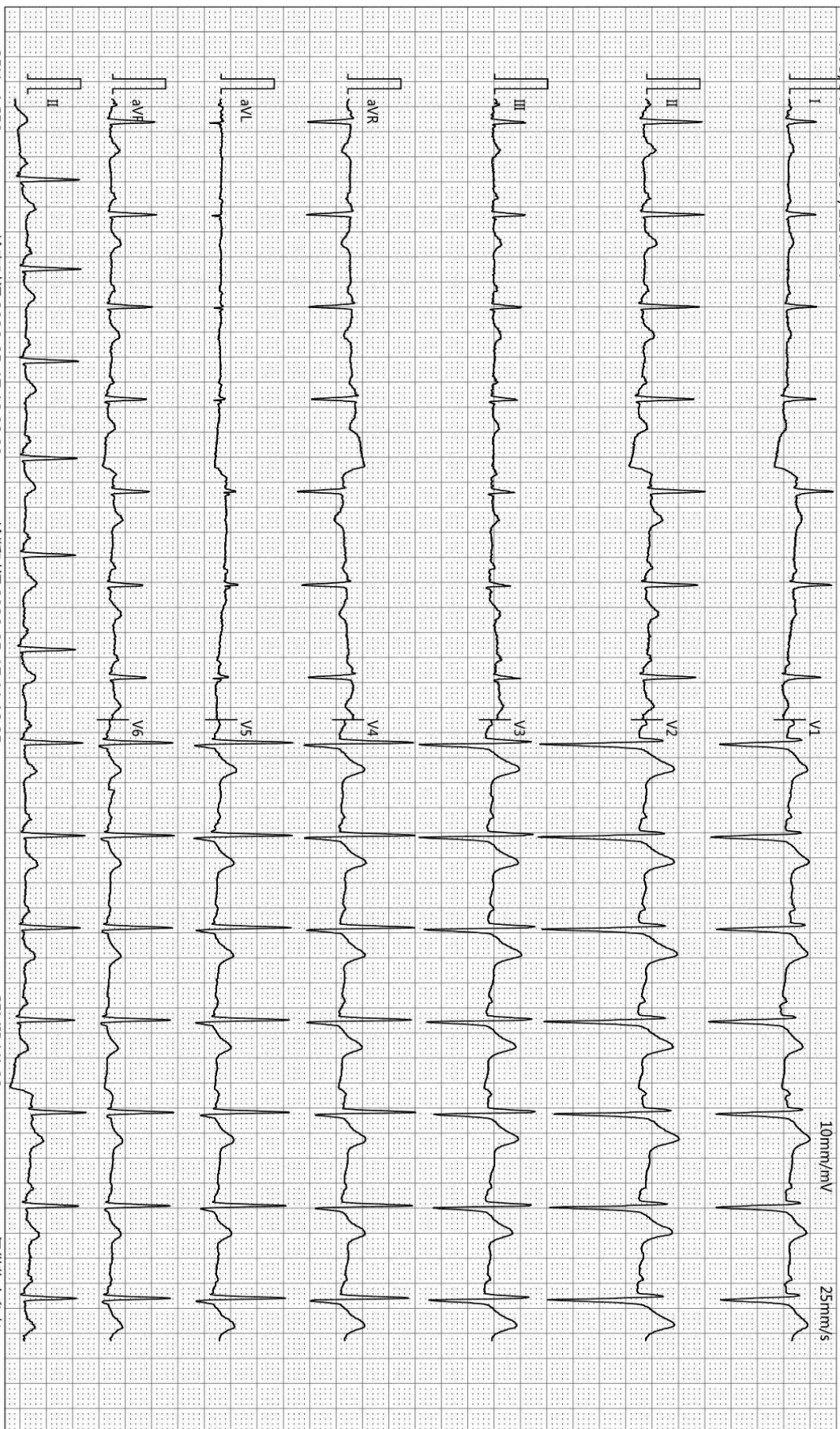
胡锦波 男 45岁 ID:2209020546 申清科室:体检科 体检号:393819 病床号:

HR : 80bpm
P : 107ms
PR : 158ms
QRS : 88ms
QT/QTc : 351/405ms
P/QRS/T : 69/59/65deg.
RV5/SV1 : 1.357/1.272mV

诊断结果:
1 窦性心律
2 正常心电图

诊断医生:

富春玲



-35Hz AC50

检查时间:2026-05-17 10:08:00

诊断时间:2026-05-17 11:18:25

SEMIP V1.90

仅供临床参考

Rich 大同瑞慈康复医院
超声诊断图文报告

流水号: 2209020546

超声号: 2175638

姓名: 胡锦涛

年龄: 45 岁

性别: 男

检查设备: Vivid E95

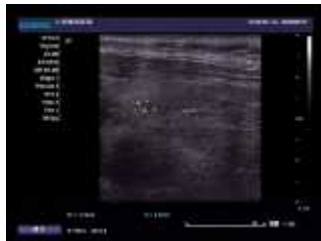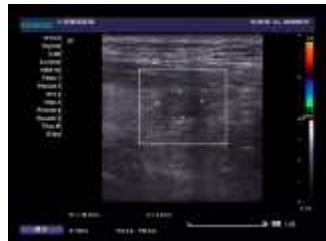体检号: 393819

申请医院: 本院

体检科室: 体检科

检查部位: 甲状腺彩超

经典图像:



影像所见:

甲状腺双侧叶形态正常, 包膜完整, 于右侧叶探及两个低回声结节, 大小分别约 1.0*0.6cm, 1.0*0.8cm, 于左侧叶探及低回声结节, 大小约 0.4*0.2cm, 均形态规则, 边界清, 余实质回声均匀, CDFI: 未见异常血流信号。
双侧颈部未见明显肿大淋巴结。

影像诊断:

甲状腺双侧叶结节 TI-RADS3 级定期复查

报告医师: 李菊蓉

检查日期: 2026-05-17


审核医师:

报告日期: 2026-05-17



注: 本报告仅供临床医生参考!

地址: 大同市魏都大道 79 号。若有疑问, 请致电: 0352---2830580

 **大同瑞慈康复医院**
超声诊断图文报告

流水号：2209020546

超声号：2175643

姓名：胡锦涛

年龄：45岁

性别：男

检查设备：Vivid E95

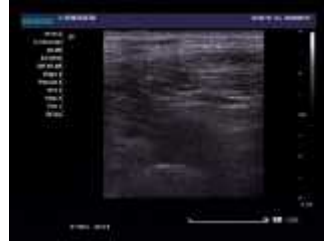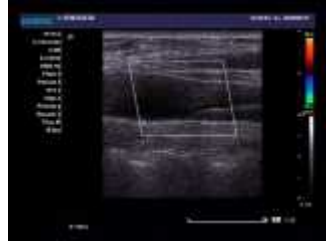体检号：393819

申请医院：本院

体检科室：体检科

检查部位：颈部血管彩超

经典图像：



影像所见：

右锁骨下动脉起始处、双侧颈总动脉、颈内、颈外动脉起始段内中膜不增厚，内壁欠光滑，管壁未见明确强回声斑。CDFI：血流充盈好。PW：频谱形态正常。 双侧椎动脉走行正常，椎动脉内径正常，管壁不厚，管腔内为无回声，CDFI：血流充盈好。PW：频谱正常。

影像诊断：

双侧颈动脉、椎动脉未见明显异常

报告医师：李菊蓉

检查日期：2026-05-17

审核医师：

报告日期：2026-05-17



注：本报告仅供临床医生参考！

地址：大同市魏都大道79号。若有疑问，请致电：0352---2830580

Rich 大同瑞慈康复医院
超声诊断图文报告

流水号: 2209020546

超声号: 2175646

姓名: 胡锦涛

年龄: 45岁

性别: 男

检查设备: Vivid E95

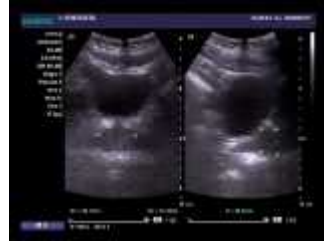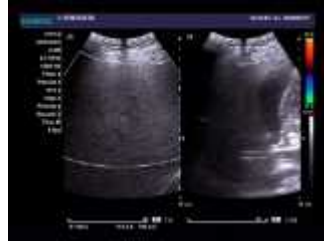体检号: 393819

申请医院: 本院

体检科室: 体检科

检查部位: 全腹彩超

经典图像:



影像所见:

肝脏大小形态正常, 包膜光滑完整, 实质回声细腻、增强, 肝内管道系统走行欠清晰, 门静脉及肝内胆管不扩张。
胆囊大小形态正常, 壁不厚、光滑, 囊内透声好, 肝外胆管不扩张。
胰腺大小形态正常, 实质回声均匀, 主胰管不扩张。
脾脏大小形态正常, 实质回声均匀, 脾门静脉不宽。
双肾大小形态正常, 皮髓质分界清晰, 集合系统未见分离, 双侧输尿管未见扩张。
膀胱充盈佳, 未见明显异常。
前列腺形态正常, 大小约 3.6*2.7*2.0cm, 实质回声均匀。

影像诊断:

中度脂肪肝

报告医师: 李菊蓉

检查日期: 2026-05-17

审核医师:

报告日期: 2026-05-17



注: 本报告仅供临床医生参考!

地址: 大同市魏都大道 79 号。若有疑问, 请致电: 0352---2830580

ID 号: 2209020546

影像号: CT20260517033

姓名: 胡锦涛

年龄: 45 岁

性别: 男

检查设备: 西门子量子双源 CT

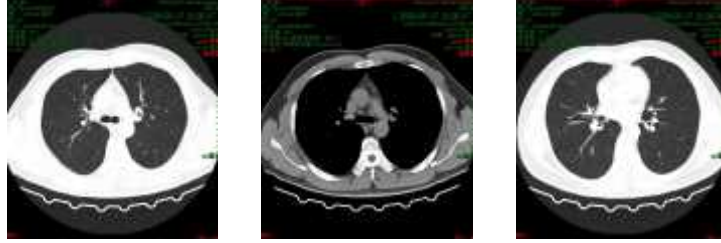体检号: 393819

申请医院: 本院

体检科室: 体检科

检查部位: CT 检查

经典图像:



影像所见:

双侧胸廓对称, 气管居中。气管及支气管未见狭窄及阻塞。双肺支气管血管束形态、结构、走行正常, 肺内未见异常密度。双肺门不大, 形态自然。心脏及大血管大小、形态未见异常。纵隔内未见肿块及肿大淋巴结。胸膜无增厚, 胸膜腔内无积液。胸壁软组织及骨骼未见病变征象。

影像诊断:

胸部 CT 平扫未见异常

报告医师: 张剑峰

检查日期: 2026-05-17

审核医师:

报告日期: 2026-05-17

ID号: 2209020546

影像号: MR20260517019

姓名: 胡锦涛

年龄: 45岁

性别: 男

检查设备: 西门子 1.5T 磁共振

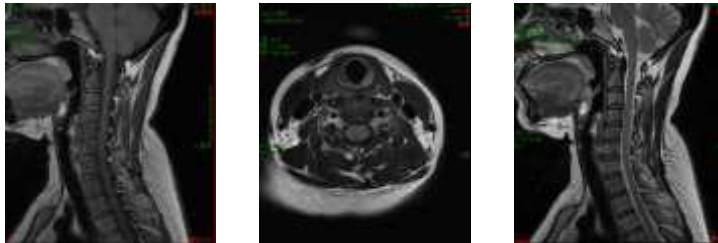
体检号: 393819

申请医院: 本院

体检科室: 体检科

检查部位: MR 检查

经典图像:



影像所见:

颈椎椎体序列正常, 生理曲度存在。各椎体及附件骨结构正常, 各椎间盘脱水变性, 于 T2WI 像信号减低, 颈 4-5、颈 5-6 椎间盘向后突出, 椎管及双侧椎间孔未见狭窄, 硬膜囊受压, 双侧神经根未见受压。脊髓内未见异常信号。

影像诊断:

颈 4-5、颈 5-6 椎间盘轻度突出 (中央型)

报告医师: 穆丽萍

检查日期: 2026-05-18

审核医师:

报告日期: 2026-05-18