



2209010643

大同瑞慈健康体检

报 告 册

体检编号	393692	工号	116
姓名	戴存明		
性别	男	年龄	73岁
单位	云州区税务局		
部门	云州区税务局		
联系电话	13834022920		
体检日期	2023-11-14		

尊敬的戴存明先生您好！

首先，瑞慈健康体检全体员工欢迎您的光临，并对您的信任表示衷心的感谢！

您于 2023-11-14 （体检编号：393692）完成健康检查，本机构的各科医生已根据您的体检项目及结果，汇总成此份健康体检报告，并经总检医生审核。据此提出对您健康状况的综合分析及建议。

瑞慈健康体检倡导“大健康、大康复”，提出“健康是第一财富（Rich）”的人文理念。希望您仔细阅读并妥善地保管此份健康体检报告，并认真关注报告中的提示与建议，若您对报告内容有任何疑问，可直接与瑞慈健康体检客服部联系，进一步咨询。

健康体检咨询电话：**0352-2824444**

客户服务咨询电话：**0352-2830597**
400-6112995

瑞慈健康体检报告由下列内容组成：

第一部分：主检报告

第二部分：分科分项结果

第三部分：检验报告

第四部分：附表

主检报告

检查综述

- 1、【身高、体重、血压】（1）体重指数 26.42：超重（2）血压 167/73：本次测量收缩期血压偏高
- 2、【肾功三项】尿酸(UA)偏低(187.00 umol/L)
- 3、【空腹血糖】葡萄糖(GLU)偏高(12.69 mmol/L)
- 4、【血脂四项】总胆固醇(CHOL)偏高(5.39 mmol/L)
- 5、【糖化血红蛋白】糖化血红蛋白偏高(10.8 %)
- 6、【尿液分析+尿沉渣】白细胞尿偏高(28 个/u1) 隐血(ERY)1+ 粘液丝偏高(5 /HP) 尿葡萄糖(GLU)3+ 尿蛋白质(PRO)+-
- 7、【颅脑 MRI】1、右侧颞叶皮层腔隙性脑梗死（急性期）2、双侧侧脑室旁白质区、半卵圆中心多发腔隙性脑梗死（慢性期，部分软化）3、双侧额顶叶髓质交界处多发缺血灶4、双侧上颌窦粘膜下多发囊肿
- 8、【心电图】1.窦性心律 2.P-R 间期延长 3.T 波改变
- 9、【经颅多普勒】椎-基底动脉血流速度减慢
- 10、【心脏彩超】1.升主动脉内径增宽 2.主动脉瓣少量返流 3.左室舒张功能减低
- 11、【甲状腺彩超】甲状腺双侧叶多发结节 TI-RADS 3 级
- 12、【全腹彩超】1.肝内多发钙化斑 2.胆囊息肉 3.膀胱内壁欠光滑 请结合临床 4.前列腺稍大
- 13、【骨密度检查】骨质减少
- 14、【C14 检测幽门螺杆菌】阳性++
- 15、【颈部血管彩超】右侧颈总动脉硬化斑形成

医生建议

【超重】：

- (1)体重指数是判断体重超标或偏低的主要指标。体重是反映和衡量一个人健康状况的重要标志之一，过胖和过瘦都不利于健康，身高体重不协调也不会给人以美感。体重的变化，还会直接反映身体长期的热量平衡状态。
- (2)当需要比较及分析一个人的体重对于不同身高的人所带来的健康影响时，体重指数是一个中立而可靠的指标。其主要适用于需要体重测试、体型肥胖和全身检查的人群。
- (3)体重指数（BMI）是世界卫生组织推荐的国际统一使用的肥胖分型标准，也是目前国际上常用的衡量人体胖瘦程度以及是否健康的一个标准，其计算方式为： $BMI = \text{体重（千克）} / \text{身高（米} \times \text{米）}$ 。成人的标准值是 BMI18.5-23.9 之间。低于 18.5 为体重指数偏低；高于 23.9 则为体重指数偏高。
- (4)一般表现为体重超重或肥胖，超重及肥胖会出现一系列代谢性疾病，如高血压、高血糖、高血脂、高尿酸血症等，所以体重指数偏高者一定要注意控制体重。
- (5)合理控制饮食，食品多样化，食物纤维可适量增加，饮食规律，避免暴饮暴食，低盐、低脂饮食为主，减少高热量食物的摄入。
- (6)加强体育锻炼，每天最少保持 30 分钟的中等强度运动。鼓励每天至少快步走 6000 步比较健康。肥胖患者不适合较剧烈的运动，会加重膝关节的负担，可以选择游泳、划船等对膝关节负荷较小的运动。
- (7)定期检查血糖、血脂、肝功、肝脏 B 超等，积极治疗基础性疾病。
- (8)减少热量摄取及增加热量消耗。强调以健康行为、饮食、运动为主的综合治疗。

【本次测量收缩期血压偏高】：

(1) 所谓单纯收缩期高血压，顾名思义是指一个人的舒张压（即低压）不高，仅仅是收缩压（即高压）超过正常范围。

(2) 单纯收缩期高血压标准为收缩压在 140mmHg 以上，舒张压为 90mmHg 以下。如果收缩压在 140-149mmHg，又称单纯收缩期临界高血压。由于单纯收缩期高血压大部分发生在 60 岁以上的老年人，故又称老年单纯收缩期高血压。

(3) 当病人患动脉硬化、甲状腺功能亢进、主动脉关闭不全、体循环动静脉瘘、动脉导管未闭及原因不明的高动力循环状态时，也常伴有收缩期高血压，但这些不包括在单纯收缩期高血压范围内。

(4) 劳逸结合，保持良好身心状态。避免各种诱因：如情绪低落、紧张等。改进生活方式，适当低盐、低脂、低胆固醇饮食，戒烟酒。必要时心血管专科诊治，定期复诊。

(5) 平时应低盐（每天 5~10g）、低脂饮食（少吃动物脂肪与内脏）；忌烟限酒。遵照医嘱坚持服药，定期测量血压，宜控制在 140/90mmHg 以下，若合并有糖尿病和肾病，要把血压控制在 130/80mmHg 以下。

(6) 血压到正常水平时，说明此时选用的降压药和治疗方案基本合适，但并不意味着高血压已被“治愈”，应坚持治疗。若盲目自行停药或间断服药，常会使血压波动很大，而加重心、脑、肾和血管的损害。

【尿酸(UA)偏低】：

(1) 建议内科结合临床参考。

【葡萄糖(GLU)偏高】：

(1) 正常情况下，人体中糖的分解和合成代谢处于动态平衡，保持相对恒定。血清葡萄糖是指血液中的葡萄糖浓度，是诊断糖尿病最重要检查项目之一。

(2) 空腹血糖偏高可分为生理性偏高（如餐后、高糖饮食、剧烈运动、情绪激动等均可引起一过性增高，经过休息后血糖值可以恢复正常）和病理性增高（如糖尿病、甲状腺功能亢进、库欣综合征等）。

(3) 空腹血糖生理性增高经过调整饮食结构、避免剧烈活动、控制情绪等方式后可自行缓解，血糖值可以恢复正常。

(4) 排除生理性增高因素经复查仍然增高者属于病理性增高，应及时到内分泌科复诊，明确血糖偏高的原因及所患疾病的种类。

(5) 如果是首次检查发现血糖偏高，应及时到医院内分泌科进行详细的检查及正规的治疗。

(6) 已确诊的糖尿病患者，如血糖仍较高则说明血糖控制不佳，应及时到医院内分泌科诊治，修正以往的治疗方案及改变一些不良的生活习惯。

(7) 糖尿病的治疗强调早期治疗、长期治疗、综合治疗和措施个体化，综合防治包括糖尿病教育、饮食治疗、体育锻炼、药物治疗和血糖监测五个方面。

【总胆固醇(CHOL)偏高】：

(1) 总胆固醇是脂质的主要成分之一，其数量受年龄、家族、性别、饮食、遗传等多种因素影响。总胆固醇对人体生长发育以及新陈代谢有重要的作用，正常值是 2.59-5.20mmol/L。

(2) 总胆固醇升高后，会增加类脂物质的堆积，会产生更多的血管斑块，进而增加心脑血管疾病的风险。大于 5.21-5.69mmol/L 是胆固醇的临界偏高，即使是一个完全健康的人，只要总胆固醇 > 7.2mmol/L 或低密度脂蛋白 > 4.9mmol/L，未来发生心脑血管的风险就明显增高，应该马上治疗。

(3) 总胆固醇升高根据病因可分为两大类：一是原发性，是由于遗传因素缺陷所致，另一种是继发性，可引起其升高的疾病主要有糖尿病、高血压、甲减、肝肾疾病等。

(4) 降低总胆固醇的治疗中，原发性偏高应积极应用降脂药，曾经选择他汀类药物，胆固醇任不能达标的，可联合用药（如依折麦布等）。

(5) 如果总胆固醇偏高，且患者有糖尿病、高血压、甲减、肝肾疾病或者已经发生心脑血管疾病的人更应积极用药，控制降低疾病风险。

(6) 戒烟，增强运动，采用低脂、低糖饮食，少食富含脂肪、胆固醇及饱和脂肪酸的食物，多进食蔬菜、水果、豆制品、粗粮、鱼和高纤维食品。

(7) 必要时在医师指导下使用降脂药物治疗，并前往内分泌科复诊。

【糖化血红蛋白偏高】：

(1) 糖化血红蛋白主要用于评定糖尿病的控制程度，也可作为判断预后的指标，但其结果的准确性会受到红细胞及血红蛋白数量的影响。此项指标反映受检者过去 2 到 3 个月的血糖平均水平，偏高提示控制不理想，建议内分泌科结合临床诊治。

【隐血 (ERY) 1+】：

- (1) 尿隐血可分为肉眼血尿和镜下血尿。肉眼血尿是指肉眼能见到血色的尿，尿液呈洗肉水色或血色，通常在1000ml尿中含有1ml血液即肉眼可见。镜下血尿是指尿的颜色正常，通过显微镜可以观察到尿液中含红细胞，通常离心沉淀后的尿液镜检每高倍视野有红细胞3个以上。
- (2) 尿隐血是泌尿系疾病常见的症状之一，生理情况下女性生理期、运动后等都可以引起，病理情况下大多是由泌尿系统疾病引起，如泌尿系炎症、尿路结石等，也有一些血尿是由全身性疾病或泌尿系统邻近器官所致。
- (3) 需要指出的是：尿液呈红色并不都是血尿，有些药物、食物都能使尿液呈红色、橙色或褐色；由于严重创伤、错误输血等大量红细胞或组织破坏，也可导致血红蛋白或肌红蛋白尿。
- (4) 建议往泌尿外科进一步复查，以明确诊断。

【粘液丝偏高】：

- (1) 尿常规中粘液丝是由尿路中细胞分泌出来的，在有尿路感染时分泌会明显增多，且伴有炎症细胞的出现。
- (2) 粘液丝偏高，可分为生理性偏高和病理性偏高两种，生理性偏高一般是由于喝水较少导致的尿液浓缩，一般在喝水后就能达到稀释的效果。
- (3) 病理性的粘液丝偏高是由于泌尿系炎症或者是前列腺炎导致的，需要注意观察，多喝水，同时有白细胞等炎症细胞增多时，应及时服用抗感染药物治疗。如果仅有粘液丝的增多而没有白细胞等炎症细胞增多时，尿路有炎症的可能性不大。
- (4) 建议平时饮食注意清淡，多喝水，少吃油腻和辛辣的食物，要注意个人清洁卫生，勤洗阴部，注意休息。

【尿葡萄糖 (GLU) 3+】：

- (1) 结合血糖、肾功能、肝功能结果分析，如有糖尿病者，提示血糖控制不理想，建议积极治疗原发病。常见于糖尿病，肾性糖尿，肝功能不全，甲亢等，请往内分泌科结合临床进一步检查、治疗。
- (2) 在个别情况下，如果肾糖阈是降低的，也会出现尿葡萄糖阳性，但此时血糖是正常的。

【白细胞尿偏高】：

- (1) 白细胞尿偏高，一般提示为泌尿系感染，白细胞数目跟感染的程度相关，细菌感染的程度越重，白细胞数目增加的越高。建议往泌尿外科诊断治疗。

【尿蛋白质 (PRO) +-】：

- (1) 建议专科复查，结合临床诊治。

【双侧上颌窦粘膜下多发囊肿】：

- (1) 建议耳鼻喉科诊断治疗。

【双侧额顶叶皮髓质交界处多发缺血灶】：

- (1) 脑缺血灶就是脑部毛细血管发生堵塞后形成血管中空，血液不再流过，局部脑细胞缺氧坏死后形成的病灶。
- (2) 脑缺血灶是一种比较常见的脑内出血疾病，引起的原因比较多，常见于老年人，尤其是合并有高血压、糖尿病等危险因素的老年人更加常见。
- (3) 如果患有高血压这种慢性疾病，有可能会出现这种疾病的表现，尤其是一些中老年朋友，长期的慢性疾病高血压，容易诱发脑缺血灶的发病，所以说患者要及时发现，及时治疗。
- (4) 脑缺血灶的一般症状是出现头晕头痛等现象，如果是病情发展后就有可能导致偏瘫、语言不清、大小便失禁、失去记忆力、甚至是意识糊涂、失明等情况。部分患者在临床上可以没有任何的临床表现，只是在无意中检查头颅CT或者磁共振才发现。
- (5) 脑内多发缺血灶在发病初期症状不是很明显，而且没什么危害。但是这种疾病却极易容易复发，让神经受损。而严重后果是会导致整个中枢神经功能损害，会发生瘫痪甚至危及生命。
- (6) 如果这种缺血灶是孤立的、个别的或者是很小的，一般不是什么大病。但是如果是弥漫性的病变，病灶比较大，往往提示患者动脉硬化的程度很重。
- (7) 饮食中需避免辛辣油炸、脂肪和胆固醇含量高的食物，多补充富含纤维素、维生素、蛋白质和钙质的食物，有助于脑部症状恢复。

(8)6、多吃纤维素含量比较高的食物，可以起到降低血脂的作用，如番薯、香蕉、大豆类等。多吃大蒜，因为大蒜能稀释血液，能起到缓解供血不足的症状还能降血压。

(9)多吃鱼和鸡蛋，因为鱼和鸡蛋富含蛋白质和钙质，能对大脑的细胞起到刺激作用，从而提高大脑记忆力。菠萝、土豆泥、葡萄糖等都能对记忆力起到改善的作用，起到提高记忆力的效果。

(10)避免不合理饮食。提倡采用低盐、低脂、低热量及富含维生素饮食，每日食盐量不超过 6g。多食蔬菜、水果和纤维素丰富食物，既含丰富的维生素、纤维素，又含钾、钙丰富而含钠低的食品。

(11)保持健康的生活方式，戒烟、禁止酗酒。吸烟和酗酒可使血管痉挛，心跳加快，血压升高，血浆纤维蛋白含量增加，血液粘度增加，减少脑血流量及加速动脉硬化等。因此，向患者讲明吸烟的危害性，采用心理咨询、口服戒烟药等综合性干预措施，避免大量饮酒，控制体重。

(12)对原发病及早治疗，严格按照医嘱服药，进行正规治疗，控制血压、血脂、血糖。避免长期服药导致血液高凝，不得滥用药物，需在医生指导下服药。保持健康的体重，保持心情愉悦。

(13)对于心血管患者等高危人群需每年进行影像学 and 实验室检查，有一定的早期筛查作用。

【侧脑室旁白质区、半卵圆中心多发腔隙性脑梗死（慢性期，部分软化）】：

(1)建议神经科诊断治疗

【T波改变】：

(1)可见于心肌劳损，电解质紊乱及神经调节异常，如疲劳，精神紧张等，往心血管内科咨询，进一步查找病因及治疗。

【P-R间期延长】：

(1)建议心血管内科结合临床诊治。

【椎-基底动脉血流速减慢】：

(1)建议专科结合临床考虑，动态观察；定期复查。

【左室舒张功能减低】：

(1)左心室舒张功能是指心肌弹性减低，心脏泵血功能减退。其引起原因，一是随着年龄的增长，心肌组织进行性变。其二是由于冠心病、高血压等慢性心肌病变。一般来说没有原发病变及年龄偏大的人员又无症状，不需要特殊处理，建议心内科结合临床考虑。

【主动脉瓣少量返流】：

(1)主动脉根部退行性变，会导致主动脉瓣关闭不全的现象，从而形成轻度返流。在很多人中，没有临床症状，只有在做心脏彩超时发现。一般不需要治疗，建议定期复查，必要时心内科结合临床考虑。

【升主动脉内径增宽】：

(1)建议心血管内科诊断治疗。

【甲状腺双侧叶多发结节】：

(1)甲状腺结节是一种常见的甲状腺疾病，很多甲状腺疾病可表现为结节，如可由甲状腺退行性变、炎症、自身免疫性及新生物等多种病变所致。甲状腺结节在各个年龄段的男女人群中均可见到，但中年女性中较多。

(2)甲状腺结节分良性和恶性两大类，良性的占绝大多数，恶性者不足 1%，判断甲状腺结节的良恶主要依靠病史、体格检查、放射性核素扫描、穿刺细胞学检查。

(3)建议往普外科就诊，进一步检查，明确诊断，结合临床诊治并定期复查。

【前列腺稍大】：

(1)前列腺增生又称前列腺肥大，增生的腺体位于膀胱颈部，会使尿路梗阻，引起尿频和排尿困难，严重影响患者的生活质量，是中老年男性的常见疾病。建议往泌尿科咨询，结合临床诊治。

【胆囊息肉】：

- (1) 胆囊息肉又称胆囊隆起样病变，其临床症状无特异性，大部分患者为查体时所发现。主要症状为中上腹部隐痛。发病年龄多在 30~50 岁，以中青年为主。
- (2) 一般认为，胆囊息肉是胆囊癌的诱发因素，如胆囊息肉大于 1cm 时，最好先行手术治疗，以杜绝胆囊癌的发生。
- (3) 胆囊息肉临床特点有，一是发病率逐渐增高。高胆固醇饮食、长期酗酒、过多进食刺激性饮食、饮食规律紊乱如：不吃早餐、晚餐过盛、过多等不良饮食习惯多可造成胆囊息肉的形成；
- (4) 二是隐蔽攻击性强。胆囊息肉多无症状，85% 以上的患者都是在例行体检中发现。3-4mm 以下的息肉在 CT 和核磁共振中难以发现或常常漏诊；
- (5) 禁酒及含酒精类饮料，因酒精在体内主要通过肝脏分解、解毒，所以，酒精可直接损伤肝功能，引起肝胆功能失调，使胆汁的分泌、排出过程紊乱，从而刺激胆囊息肉增长。
- (6) 饮食规律、吃好早餐对胆囊息肉患者很重要。肝脏主要分泌胆汁，分泌的胆汁存储入胆囊内，而胆汁的功能主要是消化油性食物。如果不吃早餐，胆汁在胆囊内滞留时间长，可刺激胆囊形成胆囊息肉或使原来的息肉增大或发生变化。所以，要调配营养丰富的早餐和养成吃早餐的生活习惯。
- (7) 低胆固醇饮食，胆固醇摄入过多，可加重肝胆的代谢负担，并引起多余的胆固醇在胆囊壁结晶、积聚和沉淀，从而形成息肉，所以，胆囊息肉患者应降低胆固醇摄入量，尤其是晚上，应避免进食高胆固醇类食品，如鸡蛋（尤其是蛋黄）、肥肉、海鲜、无鳞鱼类、动物内脏等食品。
- (8) 宜多食各种新鲜水果、蔬菜，进低脂肪、低胆固醇食品，如香菇、木耳、芹菜、豆芽、海带、藕、鱼肉、兔肉、鸡肉、鲜豆类等；宜多食干豆类及其制品；宜选用植物油，不用动物油；
- (9) 少吃辣椒、生蒜等刺激性食物或辛辣食品；不用油煎、炸、烤、熏的烹调方法；饮水时，用少量山楂、银杏、绞股蓝草放入水杯中饮用。

【肝内多发钙化斑】：

- (1) 肝内钙化斑的原因有两大类：肝脏新陈代谢或以往疾病留下的痕迹，并无明显症状，对身体没有伤害，无须特殊治疗。
- (2) 肝内毛细血管壁的钙化斑或由于肝内胆汁的粘稠形成强回声伴声影。一般无任何临床征象，只有在超声体检中发现，可提示体检者要生活规律，多饮水，一般不需要治疗。

【骨质减少】：

- (1) 骨质减少是指以单位体积内骨组织量减少为特点的代谢性骨病变，表示骨骼密度低于正常水平，因为骨骼密度是测量骨骼强度的指标。骨质减少是一种渐进的形式，但能够反映骨骼状况。骨质减少是骨质疏松的前兆，其发展到严重程度就是骨质疏松。
- (2) 骨骼随着年龄的增长，细胞活跃程度会逐渐降低，并且年龄增长后，体内性激素水平会逐渐下降，钙、锌、维生素 D 等微量元素吸收不足，导致骨质减少。此外，如果缺乏运动、过度挑食、偏食等情况，也会影响机体对微量元素的吸收，进而导致骨质减少。
- (3) 骨质减少在临床上多见于孕妇和中老年人群，孕妇因为胎儿生长发育需要钙质，骨质会出现减少；中老年人群因为年龄增长也会出现钙质的流失。
- (4) 此外，女性绝经期后雌激素分泌会明显下降导致破骨细胞活跃，引起骨量丢失而出现骨质减少；甲状腺、甲状旁腺功能亢进等继发性疾病也可导致骨质减少。
- (5) 临床上常用双能 X 线骨密度测量作为测量骨质流失的一种方法，其测量骨密度主要是在脊柱、髋关节等部位；跟骨的定量超声也可用于普通筛查，其方法费用低、便携且无电离辐射。
- (6) 定期复查骨密度，每年做一次骨密度的检测。如果骨质继续减少，就需要药物的治疗（如钙尔奇 D、骨化三醇等）。
- (7) 经常晒太阳或补充维生素 D。加强体育锻炼，多参加户外运动。补钙，钙含量多的食品主要见于海产品、牛奶、豆腐、豆浆、酸奶、芝麻、绿色蔬菜等，到了五十岁以后最好口服钙片，以促进钙的吸收。

【右侧颞叶皮层腔隙性脑梗死（急性期）】：

- (1) 建议神经科诊断治疗

【膀胱内壁欠光滑 请结合临床】：

- (1) 建议泌尿科诊断治疗

【呼气试验检验报告阳性++】：

(1)提示幽门螺旋杆菌（HP）感染。幽门螺旋杆菌是慢性活动性胃炎的病原菌，是消化道溃疡和胃癌等疾病的重要致病因子。

(2)没有临床症状者（如中上腹不适、饱胀、反酸、恶心等），可暂不进行抗 HP 治疗。如果是 HP 感染的消化性溃疡、慢性胃炎、早期胃癌切除后和需要长期服用非甾体类抗炎药物（如阿司匹林）者，应在专科医生指导下进行抗 HP 治疗。

(3)建议您先进行胃镜检查，或往消化内科咨询，再决定是否进行根除治疗。

【右侧颈总动脉硬化斑形成】：

(1)建议心血管科诊断治疗

汇总医生： 樊兴国

主检日期： 2023-11-15

主检医生：

分科结果

身高、体重、血压

项目名称	检查结果	项目名称	检查结果
身高	174cm	体重	80kg
血压	167/73mmHg		

***小结：**

- (1) 体重指数 26.42：超重
- (2) 血压 167/73：本次测量收缩期血压偏高

操作员：赵婉如 检查日期：2023-11-14 检查医生：名燕凌

检验报告

尿液分析+尿沉渣

项目名称	检查结果	单位	参考值	提示
白细胞尿	28	个/ul	0--13	↑
上皮细胞(EC)	0	/HP	0--28	
管型(CAST)	0	个/ul	0--1	
霉菌(尿)	0	/HP	0--0	
结晶	0	/HP	0--10	
透明度(CLA)	清亮			
胆红素(BIL)	-		阴性	
隐血(ERY)	1+		阴性	
小圆上皮细胞(SRC)	0	个/ul	0--0	
维生素C	-		阴性	
异常红细胞	0	个/ul	0--3	
红细胞(正常)	3	个/ul	0--6	
鳞状上皮细胞	0	个/ul	0--0	
粘液丝	5	个/ul	0--0	↑
颜色(Colour)	淡黄色			
尿葡萄糖(GLU)	3+		阴性	
酮体(KET)	-		阴性	
比重(SG)	1.020		1.003--1.030	
酸碱度(PH)	6.0		4.5--8.0	
尿蛋白质(PRO)	+-		阴性	
尿胆原(URO)	-		阴性	
亚硝酸盐(NIT)	-		阴性	
红细胞(尿)(RBC)	3	个/ul	0--6	
尿白细胞(LEU)	-		阴性	

*小结:

白细胞尿偏高(28 个/ul) 隐血(ERY)1+ 粘液丝偏高(5 /HP) 尿葡萄糖(GLU)3+ 尿蛋白质(PRO)+-

操作员：赵伟 检查日期:2023-11-14 检查医生:陈建国

血常规（五分类）

项目名称	检查结果	单位	参考值	提示
白细胞(WBC)	6.91	10 ⁹ /L	3.5--9.5	
淋巴细胞绝对值(LY#)	1.72	10 ⁹ /L	1.1--3.2	
淋巴细胞百分比(LY%)	24.9	%	20--50	
中性粒细胞绝对值(GR#)	4.66	10 ⁹ /L	1.8--6.3	
中性粒细胞百分比(GR%)	67.5	%	40--75	
嗜碱性粒细胞绝对值(BA#)	0.02	10 ⁹ /L	0--0.06	
嗜碱性粒细胞百分比(BA%)	0.3	%	0--1.0	
嗜酸性粒细胞绝对值(EO#)	0.10	10 ⁹ /L	0.02--0.52	
嗜酸性粒细胞百分比(EO%)	1.4	%	0.4--8.0	
血小板(PLT)	155	10 ⁹ /L	125--350	
血小板分布宽度(PDW)	16.3	%	15--17	
平均血小板体积(MPV)	11.2	fl	6.0--14.0	
血小板压积(PCT)	0.174	%	0.11--0.28	
红细胞(RBC)	5.21	10 ¹² /L	4.3--5.8	
血红蛋白	158	g/L	130--175	
红细胞压积(HCT)	47.2	%	40--50	
红细胞平均体积(MCV)	90.4	fl	82--100	
平均血红蛋白含量(MCH)	30.3	pg	27--34	
平均血红蛋白浓度(MCHC)	335	g/L	316--354	
单核细胞绝对值(MO#)	0.41	10 ⁹ /L	0.1--0.60	
单核细胞百分比(MO%)	5.9	%	3--10	

红细胞分布宽度标准差 (RDW-SD)	44.8	fl	35--56	
红细胞分布宽度变异系数 (RDW-CV)	13.0	%	10.6--16.6	
大血小板比率	34.3	%	11--45	
大血小板数目	53	10 ⁹ /L	30--90	
未成熟粒细胞数目	0.02	10 ⁹ /L	0--999	
未成熟粒细胞百分比	0.3	%	0--100	
有核红细胞数目	0.000	10 ⁹ /L	0--9999	
有核红细胞百分比	0.00	/100WBC	0--9999	

***小结:**

未见异常

操作员：余雅倩 检查日期:2023-11-14 检查医生:陈建国

肾功三项

项目名称	检查结果	单位	参考值	提示
肌酐(CREA)	59.00	umol/L	57--111	
尿酸(UA)	187.00	umol/L	200--420	↓
尿素测定 (Urea)	5.70	mmol/L	3.6--9.5	

***小结:**

尿酸(UA)偏低(187.00 umol/L)

操作员：王文静 检查日期:2023-11-14 检查医生:陈建国

空腹血糖

项目名称	检查结果	单位	参考值	提示
葡萄糖(GLU)	12.69	mmol/L	3.89--6.1	↑

***小结:**

葡萄糖(GLU)偏高(12.69 mmol/L)

操作员：王文静 检查日期:2023-11-14 检查医生:陈建国

同型半胱氨酸

项目名称	检查结果	单位	参考值	提示
同型半胱氨酸	13.25	umol/L	0--20	

***小结：**

未见异常

操作员：王文静 检查日期：2023-11-14

检查医生：陈建国

血脂四项

项目名称	检查结果	单位	参考值	提示
动脉硬化指数	2.93		1.31--3.19	
总胆固醇(CHOL)	5.39	mmol/L	2.59--5.2	↑
甘油三脂(TG)	1.62	mmol/L	0.7--1.7	
低密度脂蛋白(LDL)	3.43	mmol/L	0--4.13	
高密度脂蛋白(HDL)	1.17	mmol/L	0.77--1.55	

***小结：**

总胆固醇(CHOL)偏高(5.39 mmol/L)

操作员：王文静 检查日期：2023-11-14

检查医生：陈建国

糖化血红蛋白

项目名称	检查结果	单位	参考值	提示
糖化血红蛋白	10.8		4.1--6.0	↑

***小结：**

糖化血红蛋白偏高(10.8 %)

操作员：余雅倩 检查日期：2023-11-14

检查医生：陈建国

肝功能三项

项目名称	检查结果	单位	参考值	提示
------	------	----	-----	----

γ-谷氨酰转肽酶(GGT)	41.0	U/L	10--60	
丙氨酸氨基转移酶(ALT)	29.00	U/L	9--50	
门冬氨酸氨基转移酶(AST)	20.00	U/L	15--40	
谷草比谷丙	0.69		0.4--2.5	

***小结:**

未见异常

操作员：王文静 检查日期:2023-11-14 检查医生:陈建国

大同瑞慈康复医院 12导联心电图报告

戴存明 男 73岁 体检号:393692

病床号:

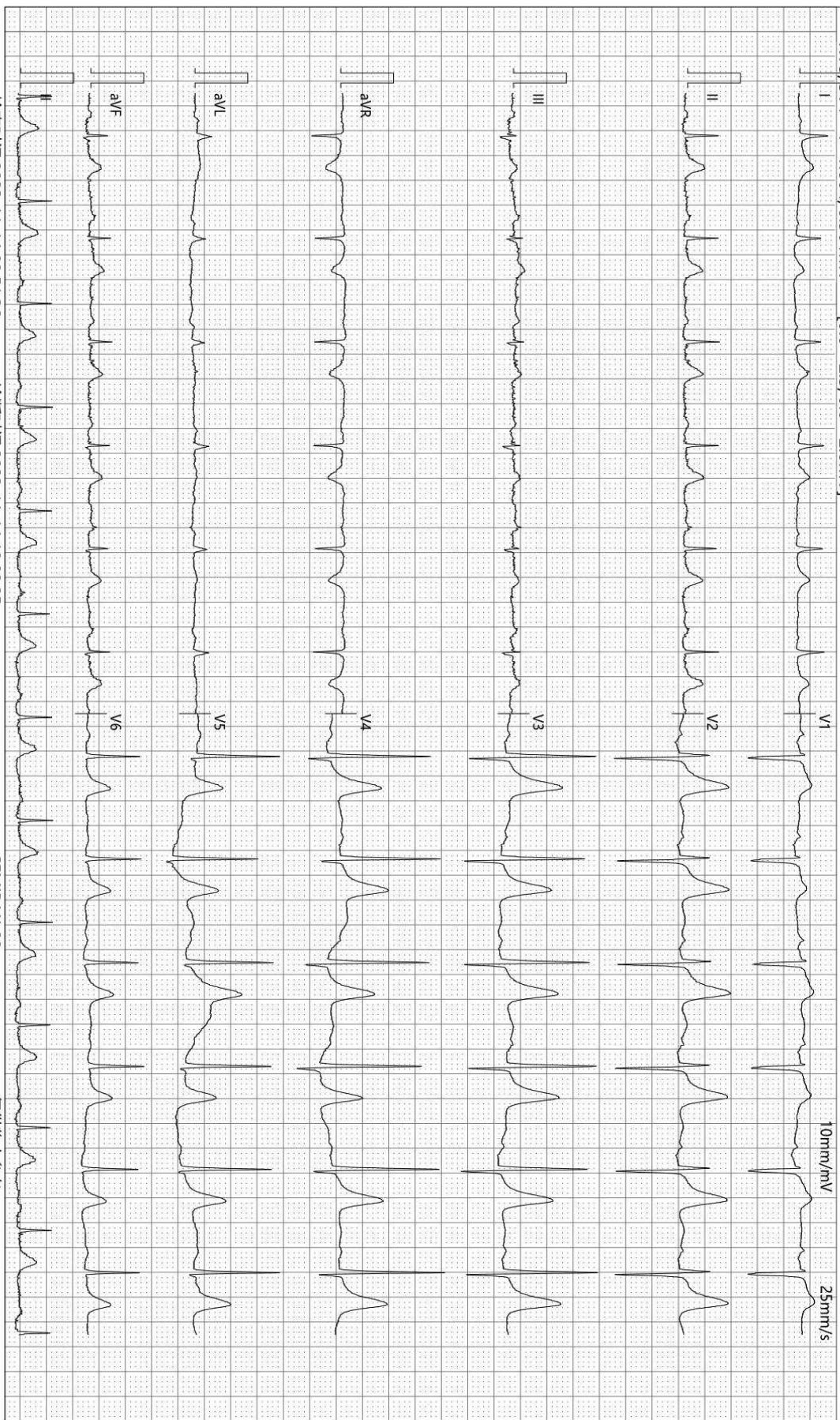
诊断结果:

- 1. 窦性心律
- 2. P-R间期延长
- 3. T波改变

诊断医生:

张之生

HR	: 72bpm	[60 ~ 100bpm]
P	: 136 ↑ ms	[0 ~ 110ms]
PR	: 202 ↑ ms	[120 ~ 200ms]
QRS	: 84ms	[60 ~ 100ms]
QT/QTc	: 376/411ms	[320 ~ 440/0 ~ 450ms]
P/QRS/T	: 66/28/55deg.	[0 ~ 75/-30 ~ 90/0 ~ 75deg]
RV5/SV1	: 1.604/0.901mV	[0.0 ~ 2.5/0.0 ~ 2.0mV]



检查时间:2023-11-14 09:51:36

诊断时间:2023-11-14 10:00:25

SEMIP V1 90

仅供临床参考

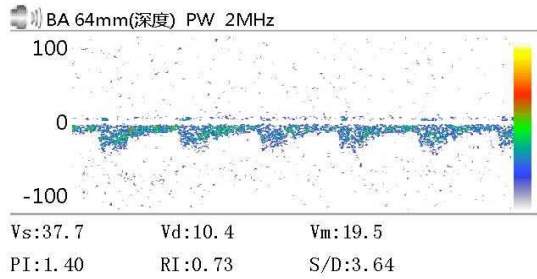
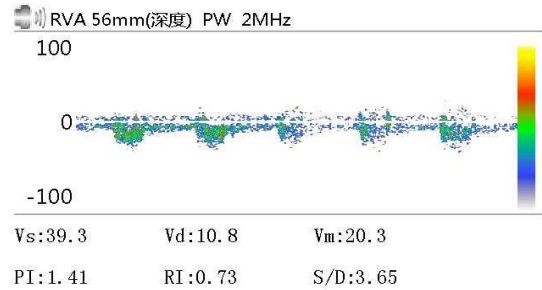
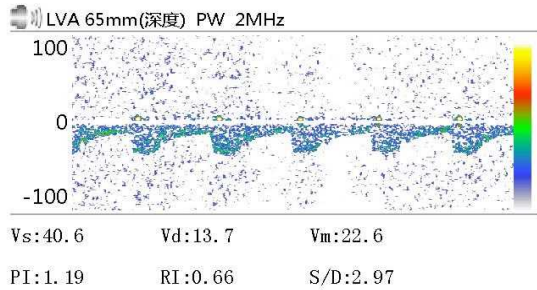
Text



大同瑞慈健康体检

颅内多普勒血流图 (TCD) 检查报告单

姓名: 戴存明 性别: 男 年龄: 73 岁 检查号: 2209010643
 申请科室: 体检科 申请医师: 李菊蓉 检查类型: 颅内血管 床号:



Vs: Vd: Vm:
 PI: RI: S/D:

Vs: Vd: Vm:
 PI: RI: S/D:

Vs: Vd: Vm:
 PI: RI: S/D:

医生意见

结论: 椎-基底动脉血流速减慢

李菊蓉

检查日期: 2023-11-14

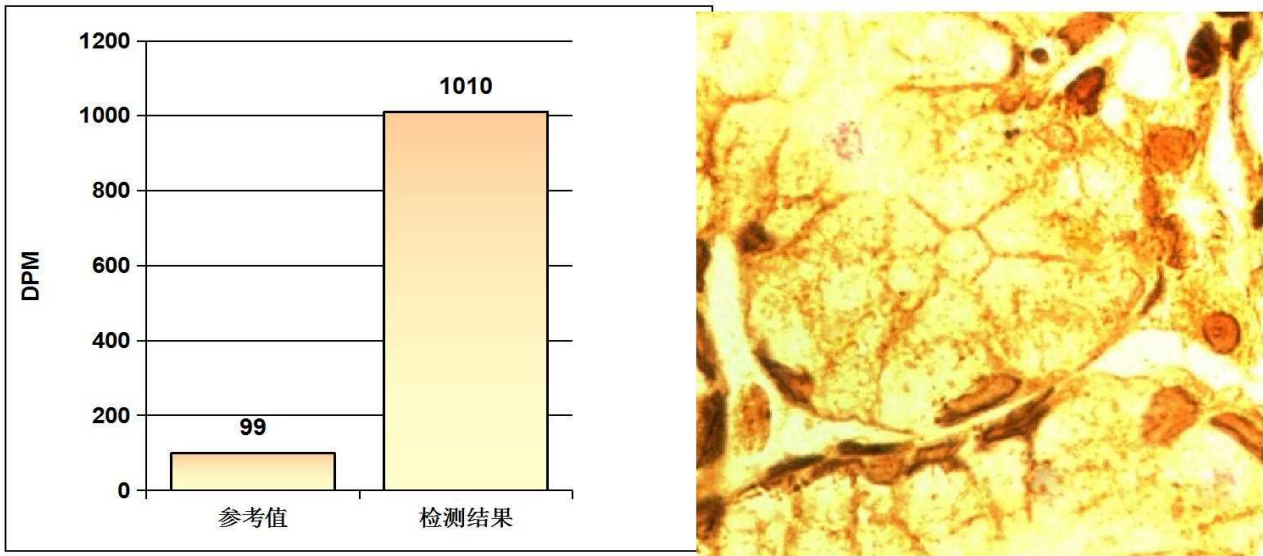
本报告单仅提供临床参考

大同瑞慈康复医院

¹⁴C呼气试验检验报告

姓名	戴存明	年龄	73	性别	男
住院号	0	日期	2023/11/14 9:52:48	电话	0
送检医生	曹居杰	样品编号	7849	编号	2209010643

¹⁴C呼气试验



阳性参考值 (Disintegrations Per Minute(DPM)):

DPM值:	dpm > 2499	阳性++++
	1499 < dpm ≤ 2499	阳性+++
	499 < dpm ≤ 1499	阳性++
	149 < dpm ≤ 499	阳性+
	dpm ≤ 99	阴性
	99 < dpm ≤ 149	不确定

检测结果: **dpm= 1010** **阳性++**

医生建议: 请接受正规的根除幽门螺杆菌(HP)的治疗, 并在治疗结束后一个月内复查; 注意保持健康及规律饮食!

温馨提示: 您本次检测的结果为阳性

检测医生: _____ 曹居杰

大同瑞慈健康体检

骨密度检测报告

受检者信息

受检者ID: 2209010643

姓名: 戴存明

出生年月日: 1950/4/14

年龄: 73

性别: 男

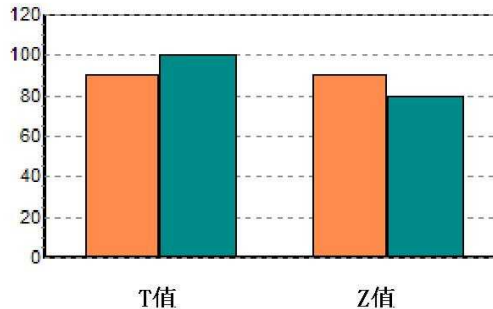
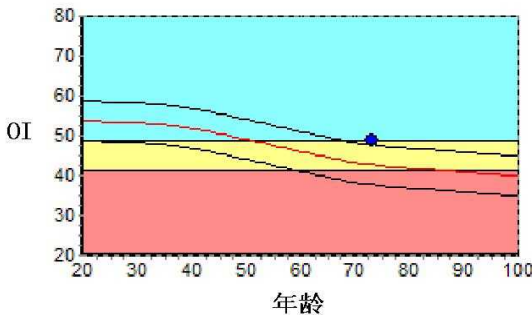
测定部位(右/左): 右

测定结果

测定日期: 2023/11/14 9:26:12

测试编号: 1/1

受测者 平均值



数据库: Asia

OI: 48.7

SOS: 1379.7 m/s, BUA: 23.6

T值: -1.02

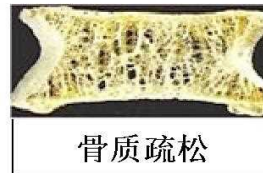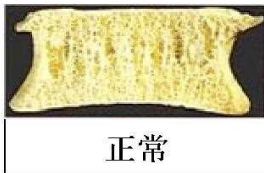
Z值: 1.21

成人比: 90.5 %

同龄比: 114.1 %

OPR: N/A %

结果分析



注解

以上结论仅供参考

科室:

医生签名:

医院地址 大同瑞慈健康体检

地址 大同市平城区魏都大道79号

联系电话 0352-2824444

操作者 名燕凌

MRI 诊断图文报告

流水号: 2209010643

影像号: MR20231114012

姓名: 戴存明

年龄: 73 岁

性别: 男

检查设备: 西门子 1.5T 磁共振

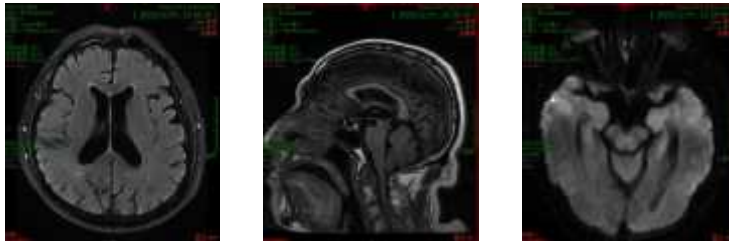
体检号: 393692

申请医院: 本院

体检科室: 体检科

检查部位: 颅脑 MRI

经典图像:



影像所见:

双侧侧脑室旁白质区、半卵圆中心、额顶叶皮髓质交界处见多发斑片状长 T1 长 T2 信号, T2FLAIR 呈高信号, 部分低信号, 右侧颞叶皮层见斑点状 DWI 高信号, ADC 低信号。脑干、双侧小脑半球未见异常信号及占位征象, 脑室、脑池无扩大, 脑沟、脑裂无增宽。中线结构居中。双侧上颌窦粘膜下见多发类圆形等 T1 长 T2 信号, 最大直径约 0.8cm。右侧乳突见长 T1 长 T2 信号, T2FLAIR 呈高信号。

影像诊断:

- 1、右侧颞叶皮层腔隙性脑梗死 (急性期)
- 2、双侧侧脑室旁白质区、半卵圆中心多发腔隙性脑梗死 (慢性期, 部分软化)
- 3、双侧额顶叶皮髓质交界处多发缺血灶
- 4、双侧上颌窦粘膜下多发囊肿

报告医师: 李贵 1

检查日期: 2023-11-14

审核医师: 陈江莲

报告日期: 2023-11-14

DR 诊断图文报告

流水号: 2209010643

影像号: DX20231114008

姓名: 戴存明

年龄: 73 岁

性别: 男

检查设备: 西门子数字 X 线摄影

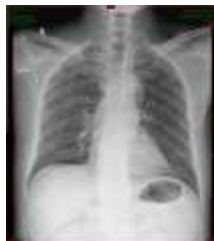体检号: 393692

申请医院: 本院

体检科室: 体检科

检查部位: 胸部正位片

经典图像:



影像所见:

胸廓对称。气管居中，纵隔无移位。双肺野清晰。肺门影未见增大。心脏大小、形态正常。双膈面光滑，肋膈角锐利。

影像诊断:

胸部平片未见异常。

报告医师: 李贵

检查日期: 2023-11-14

审核医师: 李贵

报告日期: 2023-11-14

超声诊断图文报告

流水号: 2209010643

影像号: 1448630

姓名: 戴存明

年龄: 73 岁

性别: 男

检查设备: Vivid E95

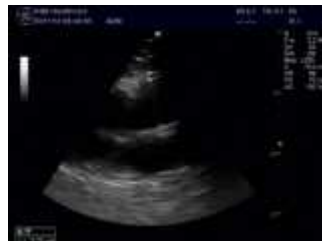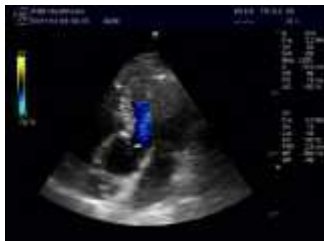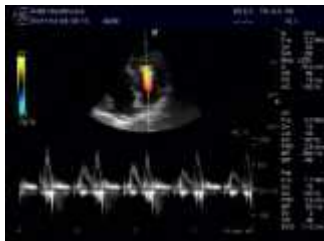体检号: 393692

申请医院: 本院

体检科室: 体检科

检查部位: 心脏彩超

经典图像:



影像所见:

超声测量 (单位: mm)

升主动脉内径 38 (32±3mm)

左房内径 30 (35mm)

室间隔 11 (8-11mm)

左室内径 50 (47±4mm)

左室后壁 10 (8-11mm)

EF63% (50-80%)

右室内径 28 (36±4mm)

右房内径 32 (36±4mm)

FS34% (28-41%)

主肺动脉内径 21 (23±3mm)

升主动脉内径增宽, 心脏各腔室大小正常, 室间隔厚度正常, 左室壁未见明显节段性运动异常, 主动脉瓣回声正常, 舒张期瓣下可见少量返流信号, 余瓣膜及启闭功能未见明显异常, 舒张期二尖瓣口血流频谱 E/A<1, 心包腔未见积液。

影像诊断:

1. 升主动脉内径增宽
2. 主动脉瓣少量返流
3. 左室舒张功能减低

报告医师: 李菊蓉

检查日期: 2023-11-14

审核医师: 李菊蓉

报告日期: 2023-11-14

超声诊断图文报告

流水号: 2209010643

影像号: 1448451

姓名: 戴存明

年龄: 73 岁

性别: 男

检查设备: Vivid E95

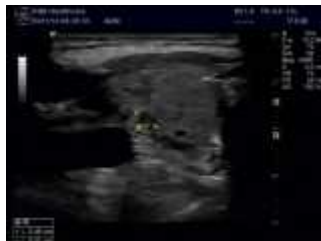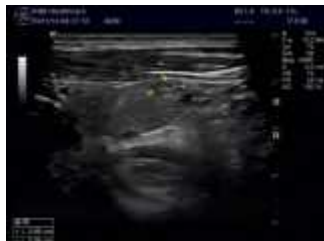体检号: 393692

申请医院: 本院

体检科室: 体检科

检查部位: 甲状腺彩超

经典图像:



影像所见:

甲状腺双侧叶形态正常, 包膜完整, 双侧叶均可探及数个囊实性结节, 左侧较大的约 0.7*0.4cm, 右侧较大的约 0.5*0.4cm, 均形态规则, 内部回声均匀, 余实质回声均匀, CDFI: 未见异常血流信号。

双侧颈部未见明显肿大淋巴结。

影像诊断:

甲状腺双侧叶多发结节 TI-RADS 3 级

报告医师: 李菊蓉

检查日期: 2023-11-14

审核医师: 李菊蓉

报告日期: 2023-11-14

超声诊断图文报告

流水号: 2209010643

影像号: 1448628

姓名: 戴存明

年龄: 73 岁

性别: 男

检查设备: Vivid E95

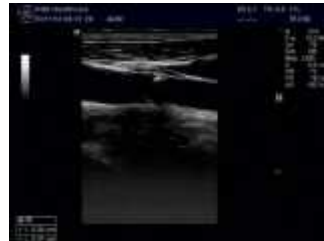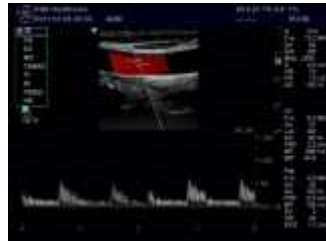
体检号: 393692

申请医院: 本院

体检科室: 体检科

检查部位: 颈部血管彩超

经典图像:



影像所见:

右侧颈总动脉前壁探及强回声斑块, 大小约 3.4*2.7mm, 右锁骨下动脉起始处、左侧颈总动脉、双侧颈内、颈外动脉起始段内中膜不增厚, 内壁欠光滑, 管壁未见明确强回声斑。CDFI: 血流充盈好。PW: 频谱形态正常。

双侧椎动脉走行正常, 椎动脉内径正常, 管壁不厚, 管腔内为无回声, CDFI: 血流充盈好。PW: 频谱正常。

影像诊断:

右侧颈总动脉硬化斑形成

报告医师: 李菊蓉

检查日期: 2023-11-14

审核医师: 李菊蓉

报告日期: 2023-11-14

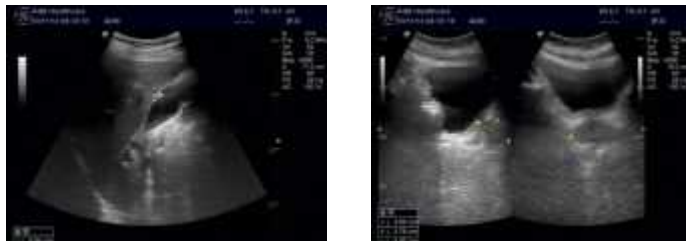
超声诊断图文报告

流水号: 2209010643

影像号: 1448461

姓名: 戴存明 年龄: 73岁 性别: 男 检查设备: Vivid E95
体检号: 393692 申请医院: 本院 体检科室: 体检科 检查部位: 全腹彩超

经典图像:



影像所见:

肝脏大小形态正常,包膜光滑完整,肝内探及数个强回声斑,后伴彗尾,余实质回声均匀,肝内管道系统走行清晰,门静脉及肝内胆管不扩张。
胆囊大小形态正常,壁不厚、欠光滑,壁上探及高回声凸起,直径约0.6cm,位置固定,囊内透声好,肝外胆管不扩张。
胰腺大小形态正常,实质回声均匀,主胰管不扩张。
脾脏大小形态正常,实质回声均匀,脾门静脉不宽。
双肾大小形态正常,皮髓质分界清晰,集合系统未见分离,双侧输尿管未见扩张。
膀胱充盈尚可,内壁欠光滑,内清晰。
前列腺形态较饱满,大小约4.4*2.8*3.5cm,实质回声欠均匀。

影像诊断:

1. 肝内多发钙化斑
2. 胆囊息肉
3. 膀胱内壁欠光滑 请结合临床
4. 前列腺稍大

报告医师: 李菊蓉

检查日期: 2023-11-14

审核医师: 李菊蓉

报告日期: 2023-11-14