



2209010543

# 大同瑞慈健康体检

## 报 告 册

体检编号	393592	工号	16
姓名	庞明锦		
性别	男	年龄	36岁
单位	云州区税务局		
部门	云州区税务局		
联系电话	18535269959		
体检日期	2025-09-18		

尊敬的庞明锦先生您好！

首先,瑞慈健康体检全体员工欢迎您的光临,并对您的信任表示衷心的感谢！

您于 2025-09-18 (体检编号: 393592) 完成健康检查,本机构的各科医生已根据您的体检项目及结果,汇总成此份健康体检报告,并经总检医生审核。据此提出对您健康状况的综合分析及建议。

瑞慈健康体检倡导“大健康、大康复”,提出“健康是第一财富 (Rich)”的人文理念。希望您仔细阅读并妥善地保管此份健康体检报告,并认真关注报告中的提示与建议,若您对报告内容有任何疑问,可直接与瑞慈健康体检客服部联系,进一步咨询。

健康体检咨询电话: 0352-2824444

客户服务咨询电话: 0352-2830597

400-6112995

瑞慈健康体检报告由下列内容组成:

第一部分:主检报告

第二部分:分科分项结果

第三部分:检验报告

第四部分:附表

## 主检报告

### 检查综述

- 1、【身高、体重、血压】 (1) 体重指数 26.26：超重
- 2、【血常规（五分类）】 红细胞(RBC)偏高( $5.92 \times 10^{12}/L$ ) 红细胞压积(HCT)偏高(52.7 %)
- 3、【肾功三项】 尿酸(UA)偏高(471.00  $\mu\text{mol}/L$ )
- 4、【血脂四项】 动脉硬化指数偏高(4.50) 总胆固醇(CHOL)偏高(6.73  $\text{mmol}/L$ ) 甘油三酯(TG)偏高(2.07  $\text{mmol}/L$ ) 低密度脂蛋白(LDL)偏高(4.50  $\text{mmol}/L$ )
- 5、【尿液分析+尿沉渣】 鳞状上皮细胞偏高(1 /HP) 粘液丝偏高(74 /HP)
- 6、【左膝关节核磁平扫】 左侧膝关节：髌上囊及关节腔少量积液
- 7、【右侧膝关节 MRI】 右侧膝关节：髌上囊及关节腔少量积液
- 8、【甲状腺彩超】 1. 双侧颈部淋巴结肿大 2. 甲状腺双侧叶未见异常
- 9、【颈部血管彩超】 右锁骨下动脉起始处内中膜局部增厚
- 10、【全腹彩超】 轻度脂肪肝 前列腺钙化斑
- 11、【口腔科】 (1) 左下第三磨牙 阻生齿 (2) 牙周：牙结石

### 医生建议

#### 【超重】：

- (1) 体重指数是判断体重超标或偏低的主要指标。体重是反映和衡量一个人健康状况的重要标志之一，过胖和过瘦都不利于健康，身高体重不协调也不会给人以美感。体重的变化，还会直接反映身体长期的热量平衡状态。
- (2) 当需要比较及分析一个人的体重对于不同身高的人所带来的健康影响时，体重指数是一个中立而可靠的指标。其主要适用于需要体重测试、体型肥胖和全身检查的人群。
- (3) 体重指数(BMI)是世界卫生组织推荐的国际统一使用的肥胖分型标准，也是目前国际上常用的衡量人体胖瘦程度以及是否健康的一个标准，其计算方式为： $\text{BMI} = \text{体重}(\text{千克}) / \text{身高}(\text{米} \times \text{米})$ 。成人的标准值是BMI 18.5-23.9之间。低于18.5为体重指数偏低；高于23.9则为体重指数偏高。
- (4) 一般表现为体重超重或肥胖，超重及肥胖会出现一系列代谢性疾病，如高血压、高血糖、高血脂、高尿酸血症等，所以体重指数偏高者一定要注意控制体重。
- (5) 合理控制饮食，食品多样化，食物纤维可适量增加，饮食规律，避免暴饮暴食，低盐、低脂饮食为主，减少高热量食物的摄入。
- (6) 加强体育锻炼，每天最少保持30分钟的中等强度运动。鼓励每天至少快步走6000步比较健康。肥胖患者不适合较剧烈的运动，会加重膝关节的负担，可以选择游泳、划船等对膝关节负荷较小的运动。
- (7) 定期检查血糖、血脂、肝功、肝脏B超等，积极治疗基础性疾病。
- (8) 减少热量摄取及增加热量消耗。强调以健康行为、饮食、运动为主的综合治疗。

#### 【红细胞压积(HCT)偏高】：

- (1) 供内科结合临床参考。
- (2) 如果明显升高，复查血常规。

#### 【红细胞(RBC)偏高】：

- (1) 红细胞异常，但仅凭一次检查结果不一定有临床意义，请您复查血常规。
- (2) 如果明显升高，复查血常规。

#### 【尿酸(UA)偏高】：

- (1)尿酸(UA)是体内嘌呤代谢的最终产物。食物中的核酸分解生成嘌呤，体内组织中的核酸分解成嘌呤核苷，嘌呤和嘌呤核苷经过分解脱氨及氧化作用生成尿酸(UA)。
- (2)大部分的尿酸由肾脏排出，其余在肝脏分解破坏或随胆汁排泄。肾脏在排泄尿酸过程中，由肾小球滤出尿酸，若肾功能不好的人，排泄功能差，尿中排出的尿酸少了，血尿酸就会增高。
- (3)常见于肾脏疾病(如慢性肾炎、肾结核、肾积水晚期等)；还可见于长期吃高嘌呤食物，如动物内脏、海鲜、贝类等，这种情况下，若不控制饮食，导致嘌呤长期偏高，即使肾功能正常，也会受高浓度尿酸的影响。
- (4)另外，需要警惕的是，若尿酸长期偏高，会由尿酸盐结晶沉积引起痛风性关节炎、慢性间质性肾炎，血尿酸增高是诊断痛风的主要依据。
- (5)应避免食用含嘌呤高的食物，如各种动物内脏、豆制品、海鲜等，不要喝酒，尤其是啤酒。忌酸性食物，忌醋，多喝水，每日尿量在2公升以上，碱化尿液。
- (6)必要时在肾内科医生指导下进行降尿酸治疗，定期复查。

**【总胆固醇(CHOL)偏高】：**

- (1)总胆固醇是脂质的主要成分之一，其数量受年龄、家族、性别、饮食、遗传等多种因素影响。总胆固醇对人体生长发育以及新陈代谢有重要的作用，正常值是2.59-5.20mmol/L。
- (2)总胆固醇升高后，会增加类脂物质的堆积，会产生更多的血管斑块，进而增加心脑血管疾病的风险。大于5.21-5.69mmol/L是胆固醇的临界偏高，即使是一个完全健康的人，只要总胆固醇>7.2mmol/L或低密度脂蛋白>4.9mmol/L，未来发生心脑血管的风险就明显增高，应该马上治疗。
- (3)总胆固醇升高根据病因可分为两大类：一是原发性，是由于遗传因素缺陷所致，另一种是继发性，可引起其升高的疾病主要有糖尿病、高血压、甲减、肝肾疾病等。
- (4)降低总胆固醇的治疗中，原发性偏高应积极应用降脂药，曾经选择他汀类药物，胆固醇不能达标的，可联合用药(如依折麦布等)。
- (5)如果总胆固醇偏高，且患者有糖尿病、高血压、甲减、肝肾疾病或者已经发生心脑血管疾病的人更应积极用药，控制降低疾病风险。
- (6)戒烟，增强运动，采用低脂、低糖饮食，少食富含脂肪、胆固醇及饱和脂肪酸的食物，多进食蔬菜、水果、豆制品、粗粮、鱼和高纤维食品。
- (7)必要时在医师指导下使用降脂药物治疗，并前往内分泌科复诊。

**【动脉硬化指数偏高】：**

- (1)动脉硬化指数偏高，提示动脉硬化的风险性会更高，也就是心脑血管疾病的发病率会相对较高。建议控制血脂、血糖，少吃油腻食物，多吃蔬菜水果，加强锻炼，减轻体重。

**【甘油三酯(TG)偏高】：**

- (1)甘油三酯是甘油和脂肪酸所构成的有机化合物，甘油三酯测定是脂类代谢的重要指标之一。
- (2)甘油三酯增高与冠心病的发生有着重要的相关性，随年龄增大而有上升的趋势，其增高最常见于高脂和过量糖类饮食、肥胖等。
- (3)甘油三酯主要功能是为机体提供能量，其正常值在0.7-1.7mmol/L之间，1.7-2.29mmol/L为边缘增高，提示应该注意饮食和运动了。
- (4)甘油三酯大于2.3mmol/L，就称为高甘油三酯血症。甘油三酯增高虽然不会直接导致血管斑块的形成，但也会间接引起心脑血管疾病风险增加，同时，当甘油三酯大于5.6mmol/L时，还会增加急性胰腺炎的风险，所以降低甘油三酯的基础主要是控制饮食，饮食控制不佳可以选择药物治疗。
- (5)生活方式的干预是控制甘油三酯水平升高的基础，包括减重，增加运动量，限制酒精摄入以及避免食用果糖和高碳水化合物食物。多食蔬菜水果，定期复查。
- (6)明显增高者在医师的指导下使用降脂药物治疗，首选他汀和贝特类药物。

**【低密度脂蛋白(LDL)偏高】：**

- (1)在血脂检查中，我们最该关注的是低密度脂蛋白，这是因为这些指标与心脑血管疾病的关系最为密切，正常值为0-4.13mmol/L。
- (2)低密度脂蛋白有三个标准：普通人应≤3.4mmol/L，没有任何高危因素的人，其低密度脂蛋白最好控制在3.4mmol/L以下。
- (3)高危人群应≤2.6mmol/L，有高血压、糖尿病、家族史、肥胖，或低密度脂蛋白≥4.9mmol/L，这些人的低密度脂蛋白最好降低至2.6mmol/L以下。

(4)极高危人群应 $\leq 1.8\text{mol/L}$ ，有冠心病、心肌梗塞、心绞痛、脑梗死、冠状动脉植入支架术后、心脏搭桥术后、严重的颈动脉斑块等缺血性心脑血管疾病的人，这些人低密度脂蛋白最好控制到 $1.8\text{mol/L}$ 以下。

(5)建议低脂、低糖饮食，戒烟酒，多食蔬菜。定期复查血脂，明显增高者，在医师指导下使用降脂药物治疗，在积极治疗原发疾病的基础上降低低密度脂蛋白。

**【鳞状上皮细胞偏高】：**

(1)在生理情况下，机体正常的新陈代谢都会引起鳞状上皮细胞的脱离，这是一种正常的机体现象。如果长时间出现鳞状上皮细胞偏高的现象时，则有可能是尿路感染、泌尿系统结石等因素导致，应及时往泌尿外科进一步诊断治疗。

**【粘液丝偏高】：**

- (1)尿常规中粘液丝是由尿路中细胞分泌出来的，在有尿路感染时分泌会明显增多，且伴有炎症细胞的出现。
- (2)粘液丝偏高，可分为生理性偏高和病理性偏高两种，生理性偏高一般是由于喝水较少导致的尿液浓缩，一般在喝水后就能达到稀释的效果。
- (3)病理性的粘液丝偏高是由于泌尿系炎症或者是前列腺炎导致的，需要注意观察，多喝水，同时有白细胞等炎症细胞增多时，应及时服用抗感染药物治疗。如果仅有粘液丝的增多而没有白细胞等炎症细胞增多时，尿路有炎症的可能性不大。
- (4)建议平时饮食注意清淡，多喝水，少吃油腻和辛辣的食物，要注意个人清洁卫生，勤洗阴部，注意休息。

**【左侧膝关节：髌上囊及关节腔少量积液】：**

(1)建议骨科诊断治疗。

**【右侧膝关节：髌上囊及关节腔少量积液】：**

(1)建议骨科诊断治疗

**【双侧颈部淋巴结肿大】：**

(1)建议外科结合临床考虑，动态观察；定期复查。

**【右锁骨下动脉起始处内中膜局部增厚】：**

- (1)颈动脉内中膜增厚是一个超声诊断，它属于血管性疾病（动脉硬化）的早期表现，提示长期发展下去动脉硬化会形成斑块和狭窄闭塞病变。
- (2)建议改变饮食结构，适量增加运动量，减缓动脉硬化发展的速度。如果有血脂高、胆固醇高、高血压、高血糖，就要进行相应的控制和预防，通过药物的干预，避免从内中膜增厚发展成斑块，进一步形成血管狭窄和闭塞的病变。

**【前列腺钙化斑】：**

(1)1、前列腺钙化斑大多数是由于前列腺炎症之后，前列腺内部组织局部出现了纤维化、钙质沉积而引起的。多数患者都是在体检时通过彩超检查时发现的，一般情况没有不适症状不需治疗。2、部分患者如有不适症状，建议前往泌尿科诊断治疗。

**【轻度脂肪肝】：**

- (1)脂肪肝是指肝脏被脂肪浸润，为一种多病因引起的获得性疾病。
- (2)脂肪肝是以肝细胞脂肪变性和脂肪蓄积为病理特征，最常见易患因素有超重或肥胖、进食油腻食物、高脂血症（尤其甘油三酯升高）、营养失调（营养过量或不足）、饮酒、高脂血症、少运动、糖耐量异常、减肥造成体重急剧下降、营养不良、中毒和药物等。
- (3)当肝内脂类（主要为甘油三酯）含量超过肝重的5%时为脂肪肝。脂肪肝是一个常见的临床现象，不是一个独立性的疾病。
- (4)值得注意的是，过多的脂肪在肝组织、肝细胞内浸润，引起肝细胞肿大，严重可致肝硬化。脂肪肝是可逆性的，合理饮食、运动及治疗后可恢复。
- (5)合理控制饮食，控制总摄入量，低盐、低脂和低糖类饮食，少吃动物内脏，多吃蔬菜水果；
- (6)控制危险因素，如控制体重、改善胰岛素抵抗、调整血脂紊乱，戒酒、戒烟，坚持长期有氧运动，加强体育锻炼；

(7) 定期复查腹部彩超、血脂、肝功能。

**【牙结石】：**

- (1) 牙结石又称牙石，是沉积在牙齿或修复体表面上已经钙化或正在钙化的菌斑或软垢。其开始时是软的，会因逐渐的钙化而变硬。它是由 75% 的磷酸钙，15-25% 的水、有机物、磷酸锰、矿酸钙及微量的钾、钠、铁所构成，并呈现出黄色、棕色或者黑色。
- (2) 牙结石通常存在于唾液腺开口处的牙齿表面（例如：下颚前牙的舌侧表面，上颚后牙的颊侧表面）和牙齿的颈部，以及口腔粘膜运动不到的牙齿表面等处。
- (3) 牙结石形成后，可伴随牙龈出血、牙龈萎缩、口臭等症状。
- (4) 牙结石是牙周病的重要病因，它会不断刺激牙周组织，并且压迫牙龈，影响血液循环，造成牙周组织的细菌感染，形成牙周囊袋，此后更易使食物残渣、牙菌斑、牙结石等的堆积，最终牙周支持组织全部破坏，导致牙齿松动，以至于不得不拔除牙齿。
- (5) 早晚刷牙、饭后漱口是防治牙结石形成的最重要措施。应采取正确的竖刷牙法和巴氏刷牙法，纠正横刷牙法。
- (6) 多吃富有维生素的粗纤维食物，如肉、蛋、各种蔬菜和水果，充分咀嚼以利于牙面清洁。少吃甜食及黏性很强的食物，不吃零食。
- (7) 建议每半年进行一次口腔健康检查，每年进行 2-3 次全口超声波洁牙术，使牙面、牙颈部经常处于洁净状态。

**【阻生齿】：**

- (1) 牙齿在颌骨内由于位置不当，不能萌出到正常咬合位置，这样的牙齿称为阻生齿。最常见的阻生齿是下颌第三磨牙，其次是上颌第三磨牙和上颌尖牙等。
- (2) 阻生齿和覆盖在其上的牙龈之间，很容易藏污纳垢，滋生细菌，引起口臭、牙齿龋坏等，当身体抵抗力下降时，常常会导致牙冠周围的牙龈发生炎症，严重时脸颊可致肿胀，张口困难，甚至会引起全身发烧，颌下淋巴结肿大。
- (3) 阻生齿常常还会引起邻牙龋坏、松动、牙槽骨吸收等症状，所以能引起这些病变的阻生牙应该拔除。
- (4) 由于阻生齿位置不正，被邻牙阻挡，有些还可能完全被骨组织包埋，因此阻生齿的拔除比拔除其他牙齿要困难，被牙龈覆盖的要切开牙龈，被骨包埋的要把骨去除，被邻牙挡住的要把牙冠劈开，分片拔除。
- (5) 拔阻生齿费时较长，术中术后可能发生的并发症也较多，如：出血、断根、邻牙损伤等。
- (6) 建议如果阻生齿位置不当，引起智齿冠周炎、邻牙的龋坏、松动等病变时，可往口腔科行拔除术。

汇总医生： 樊兴国

主检日期： 2025-09-19

主检医生：

## 分科结果

## 身高、体重、血压

项目名称	检查结果	项目名称	检查结果
身高	182cm	体重	87kg
血压	110/80mmHg		

**\*小结:**

(1) 体重指数 26.26: 超重

操作员：张悦 检查日期:2025-09-18 检查医生：名燕凌

## 口腔科

项目名称	检查结果	项目名称	检查结果
唇颊	正常	齿	左下第三磨牙&阻生齿
齿龈	正常	牙周	牙结石 II 度
舌腭	正常	腮腺	正常
颌下腺	正常	颞下颌关节	正常

**\*小结:**

(1) 左下第三磨牙 阻生齿

(2) 牙周：牙结石

操作员：龚富生 检查日期:2025-09-18 检查医生：龚富生

## 检验报告

## 尿液分析+尿沉渣

项目名称	检查结果	单位	参考值	提示
白细胞尿	6	个/u1	0--13	
上皮细胞(EC)	1	/HP	0--28	
管型(CAST)	1	个/u1	0--1	
霉菌(尿)	0	/HP	0--0	
结晶	0	/HP	0--10	
透明度(CLA)	清亮			
胆红素(BIL)	-		阴性	
隐血(ERY)	-		阴性	
小圆上皮细胞(SRC)	0	个/u1	0--0	
维生素C	-		阴性	
异常红细胞	0	个/u1	0--3	
红细胞(正常)	1	个/u1	0--6	
鳞状上皮细胞	1	个/u1	0--0	↑
粘液丝	74	个/u1	0--0	↑
颜色(Colour)	淡黄色			
尿葡萄糖(GLU)	-		阴性	
酮体(KET)	-		阴性	
比重(SG)	1.020		1.003--1.030	
酸碱度(PH)	6.0		4.5--8.0	
尿蛋白质(PRO)	-		阴性	
尿胆原(URO)	-		阴性	
亚硝酸盐(NIT)	-		阴性	
红细胞(尿)(RBC)	1	个/u1	0--6	
尿白细胞(LEU)	-		阴性	

**\*小结：**

鳞状上皮细胞偏高(1 /HP) 粘液丝偏高(74 /HP)

操作员：刘慧芳 检查日期：2025-09-18

检查医生：康建忠

**血常规（五分类）**

项目名称	检查结果	单位	参考值	提示
白细胞(WBC)	6.24	10 <sup>9</sup> /L	3.5--9.5	
淋巴细胞绝对值(LY#)	1.99	10 <sup>9</sup> /L	1.1--3.2	
淋巴细胞百分比(LY%)	31.9	%	20--50	
中性粒细胞绝对值(GR#)	3.42	10 <sup>9</sup> /L	1.8--6.3	
中性粒细胞百分比(GR%)	54.8	%	40--75	
嗜碱性粒细胞绝对值(BA#)	0.04	10 <sup>9</sup> /L	0--0.06	
嗜碱性粒细胞百分比(BA%)	0.7	%	0--1.0	
嗜酸性粒细胞绝对值(E0#)	0.39	10 <sup>9</sup> /L	0.02--0.52	
嗜酸性粒细胞百分比(E0%)	6.2	%	0.4--8.0	
血小板(PLT)	264	10 <sup>9</sup> /L	125--350	
血小板分布宽度(PDW)	16.3	%	15--17	
平均血小板体积(MPV)	10.1	f1	6.0--14.0	
血小板压积(PCT)	0.266	%	0.11--0.28	
红细胞(RBC)	5.92	10 <sup>12</sup> /L	4.3--5.8	↑
血红蛋白	175	g/L	130--175	
红细胞压积(HCT)	52.7	%	40--50	↑
红细胞平均体积(MCV)	89.2	f1	82--100	
平均血红蛋白含量(MCH)	29.5	pg	27--34	
平均血红蛋白浓度(MCHC)	331	g/L	316--354	
单核细胞绝对值(MO#)	0.40	10 <sup>9</sup> /L	0.1--0.60	
单核细胞百分比(MO%)	6.4	%	3--10	
红细胞分布宽度标准差(RDW-SD)	43.7	f1	35--56	
红细胞分布宽度变异系数(RDW-CV)	13.1	%	10.6--16.6	

大血小板比率	26.6	%	11--45	
大血小板数目	70	$10^9/L$	30--90	
未成熟粒细胞数目	0.02	$10^9/L$	0--999	
未成熟粒细胞百分比	0.3	%	0--100	
有核红细胞数目	0.000	$10^9/L$	0--9999	
有核红细胞百分比	0.00	/100WBC	0--9999	

**\*小结:**

红细胞(RBC)偏高( $5.92 \times 10^{12}/L$ ) 红细胞压积(HCT)偏高(52.7 %)

操作员：刘慧芳 检查日期:2025-09-18 检查医生:康建忠

**肾功三项**

项目名称	检查结果	单位	参考值	提示
肌酐(CREA)	87.80	$\mu\text{mol}/L$	57--97	
尿酸(UA)	471.00	$\mu\text{mol}/L$	200--420	↑
尿素测定(Urea)	4.90	$\text{mmol}/L$	3.1--8.0	

**\*小结:**

尿酸(UA)偏高( $471.00 \mu\text{mol}/L$ )

操作员：梁可欣 检查日期:2025-09-18 检查医生:康建忠

**空腹血糖**

项目名称	检查结果	单位	参考值	提示
葡萄糖(GLU)	5.29	$\text{mmol}/L$	3.89--6.1	

**\*小结:**

未见异常

操作员：梁可欣 检查日期:2025-09-18 检查医生:康建忠

**血脂四项**

项目名称	检查结果	单位	参考值	提示
动脉硬化指数	4.50		1.31--3.19	↑
总胆固醇(CHOL)	6.73	$\text{mmol}/L$	2.59--5.2	↑

甘油三脂(TG)	2.07	mmol/L	0.7--1.7	↑
低密度脂蛋白(LDL)	4.50	mmol/L	0--4.13	↑
高密度脂蛋白(HDL)	1.00	mmol/L	0.77--1.55	

**\*小结:**

动脉硬化指数偏高(4.50) 总胆固醇(CHOL)偏高(6.73 mmol/L) 甘油三脂(TG)偏高(2.07 mmol/L) 低密度脂蛋白(LDL)偏高(4.50 mmol/L)

操作员：梁可欣 检查日期:2025-09-18 检查医生:康建忠

**肝功能三项**

项目名称	检查结果	单位	参考值	提示
γ-谷氨酰转肽酶(GGT)	51.0	U/L	10--60	
丙氨酸氨基转移酶(ALT)	47.00	U/L	9--50	
门冬氨酸氨基转移酶(AST)	28.00	U/L	15--40	
谷草比谷丙	0.60		0.4--2.5	

**\*小结:**

未见异常

操作员：梁可欣 检查日期:2025-09-18 检查医生:康建忠

# 大同瑞慈康复医院 12导联心电图报告

庞明锦 男 36岁 体检号:393592

病床号:

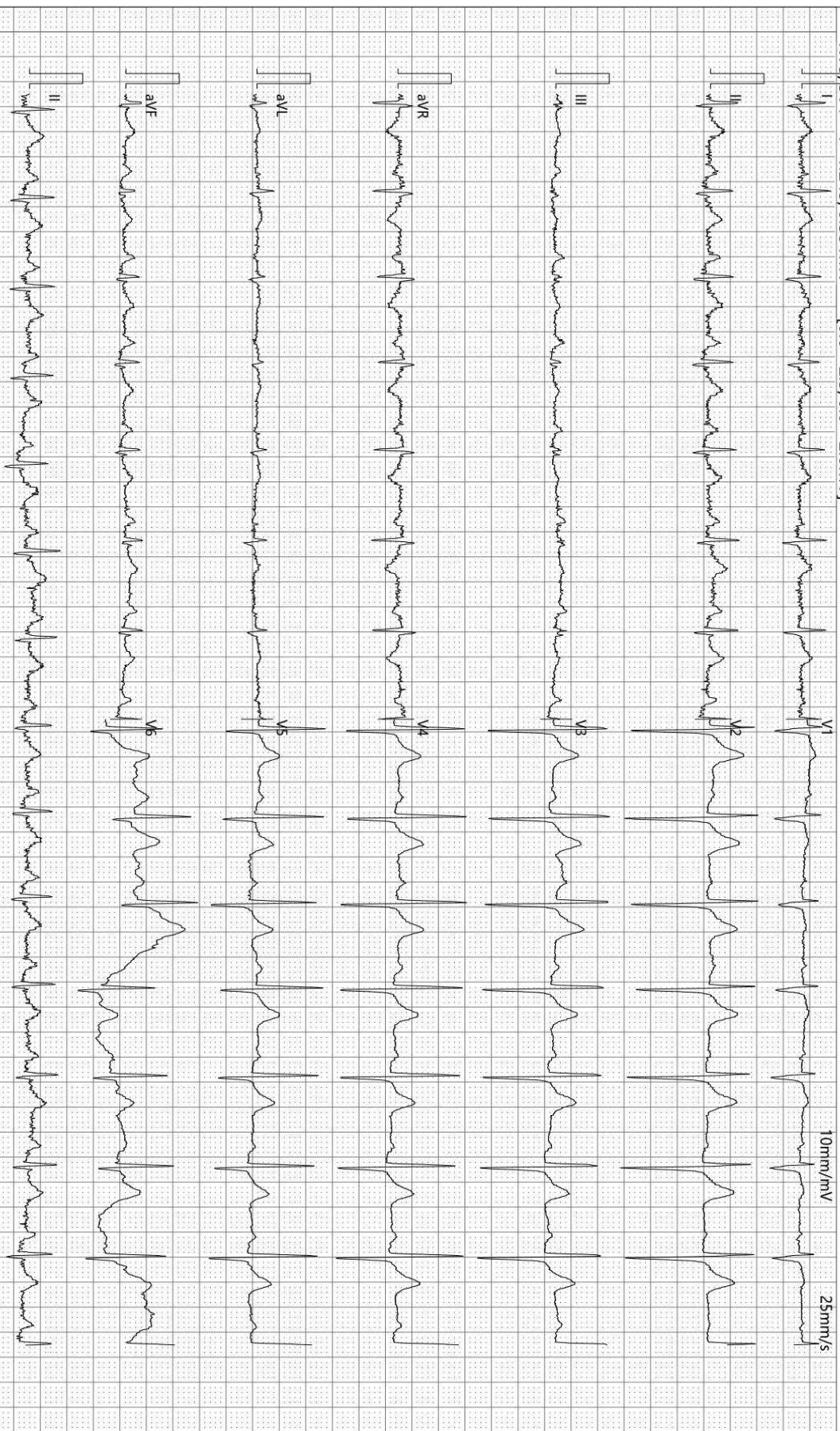
诊断结果:

- 1.窦性心律
- 2.正常心电图

诊断医生:

张之生

HR	: 85bpm	[60 ~ 100bpm]
P	: 119 f ms	[0 ~ 110ms]
PR	: 185ms	[120 ~ 200ms]
QRS	: 86ms	[60 ~ 100ms]
QT/QTc	: 333/396ms	[320 ~ 440/0 ~ 450ms]
P/QRS/T	: 71/57/50deg.	[0 ~ 75/-30 ~ 90/0 ~ 75deg]
RV5/SV1	: 1.243/0.531mV	[0.0 ~ 2.5/0.0 ~ 2.0mV]



检查时间:2025-09-18 08:39:58

诊断时间:2025-09-18 09:00:13

SEMIP V1.90

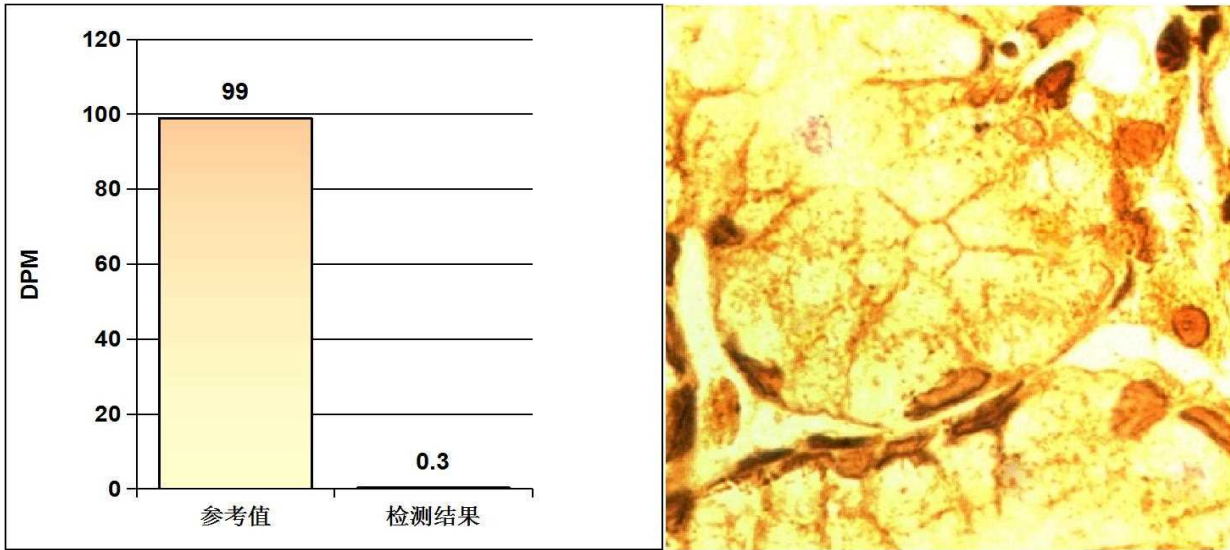
仅供临床参考

# 大同瑞慈康复医院

## <sup>14</sup>C呼气试验检验报告

姓名	庞明锦	年龄	36	性别	男
住院号	0	日期	2025/9/18 10:43:14	电话	18535269959
送检医生	曹居杰	样品编号	6465	编号	2209010543

### <sup>14</sup>C呼气试验



#### 阳性参考值 (Disintegrations Per Minute(DPM)):

DPM值:	dpm > 2499	阳性++++
	1499 < dpm ≤ 2499	阳性+++
	499 < dpm ≤ 1499	阳性++
	149 < dpm ≤ 499	阳性+
	dpm ≤ 99	阴性
	99 < dpm ≤ 149	不确定

检测结果: **dpm= 0**      **阴性**

检测者: \_\_\_\_\_ 宋晓宁

# 大同瑞慈健康体检

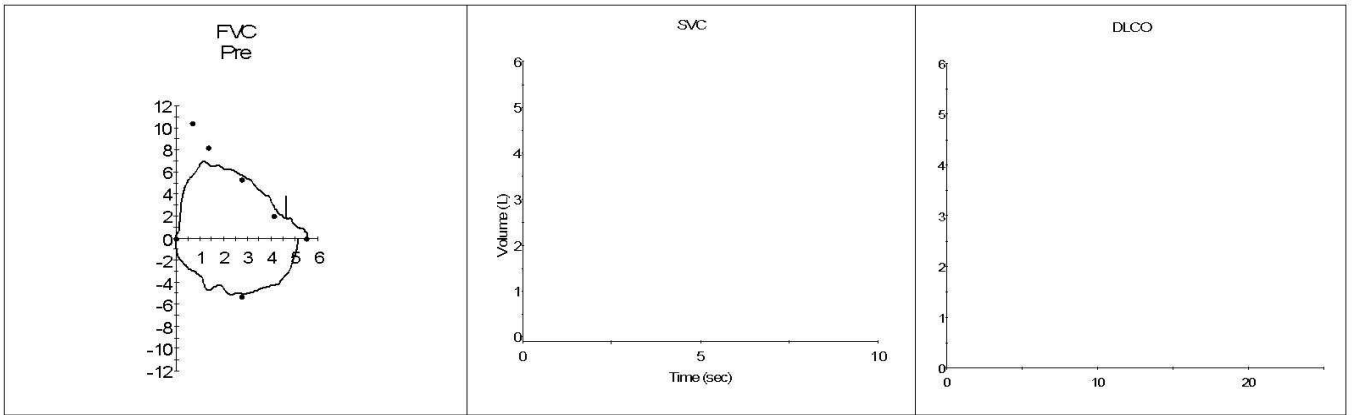
## 肺功能检验报告

姓名: 庞明锦	ID: 2209010543	BSA: 2.05	日期: 2025/09/18
医师:	身高: 180.00	年龄: 36	病房:
医生:	体重: 85.00	性别: Male	种族: <Unspecified

Pre Test Comments:

Post Test Comments: 肺通气功能: 正常

	Pre-Bronch			Post-Bronch		
	<u>Actual</u>	<u>Pred</u>	<u>%Pred</u>	<u>Actual</u>	<u>%Pred</u>	<u>%Chng</u>
----用力肺活量 ----						
FVC (L)	5.55	5.51	100			
FEV1 (L)	4.66	4.42	105			
FEV1/FVC (%)	84	81	103			
FEF 25% (L/sec)	6.67	8.15	81			
FEF 75% (L/sec)	2.71	1.99	136			
FEF 25-75% (L/sec)	4.99	4.23	118			
FEF Max (L/sec)	6.91	10.43	66			
FIVC (L)	5.15					
FIF Max (L/sec)	5.12					



Rich 大同瑞慈康复医院  
超声诊断图文报告

流水号: 2209010543

超声号: 1948558

姓名: 庞明锦

年龄: 36 岁

性别: 男

检查设备: Vivid E95

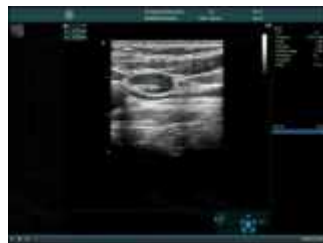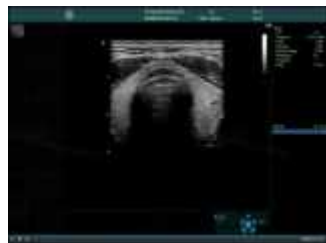体检号: 393592

申请医院: 本院

体检科室: 体检科

检查部位: 甲状腺彩超

经典图像:



影像所见:

甲状腺双侧叶形态正常, 包膜完整, 实质回声均匀, CDFI: 未见异常血流信号。

双侧颈部均探及数个低回声结节, 左侧大者约 1.7\*0.5cm, 右侧大者约 1.6\*0.5cm, 边界清, 皮髓质分界清。

影像诊断:

1. 双侧颈部淋巴结肿大
2. 甲状腺双侧叶未见异常

报告医师: 李菊蓉

检查日期: 2025-09-18

审核医师: 李菊蓉

报告日期: 2025-09-18



注: 本报告仅供临床医生参考!

地址: 大同市魏都大道 79 号。如有疑问, 请致电: 0352---2830580

Rich 大同瑞慈康复医院  
超声诊断图文报告

流水号: 2209010543

超声号: 1948601

姓名: 庞明锦

年龄: 36岁

性别: 男

检查设备: Vivid E95

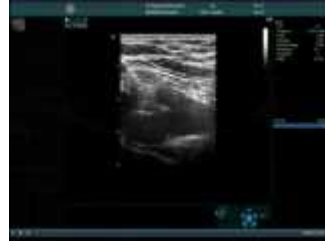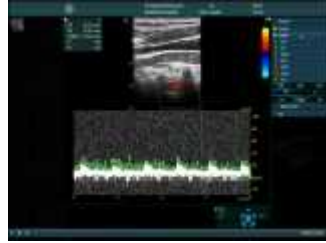
体检号: 393592

申请医院: 本院

体检科室: 体检科

检查部位: 颈部血管彩超

经典图像:



影像所见:

右锁骨下动脉起始处内中膜局部增厚, 厚约 1.3mm, 双侧颈总动脉、颈内、颈外动脉起始段内中膜不增厚, 内壁欠光滑, 管壁未见明确强回声斑。CDFI: 血流充盈好。PW: 频谱形态正常。

双侧椎动脉走行正常, 椎动脉内径正常, 管壁不厚, 管腔内为无回声, CDFI: 血流充盈好。PW: 频谱正常。

影像诊断:

右锁骨下动脉起始处内中膜局部增厚

报告医师: 李菊蓉

检查日期: 2025-09-18

审核医师: 李菊蓉

报告日期: 2025-09-18



注: 本报告仅供临床医生参考!

地址: 大同市魏都大道 79 号。若有疑问, 请致电: 0352---2830580

Rich 大同瑞慈康复医院  
超声诊断图文报告

流水号: 2209010543

超声号: 1948611

姓名: 庞明锦

年龄: 36岁

性别: 男

检查设备: Vivid E95

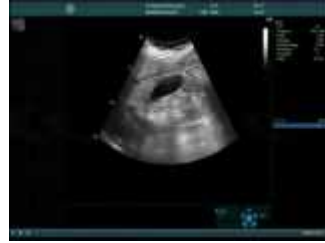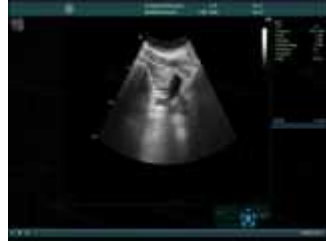体检号: 393592

申请医院: 本院

体检科室: 体检科

检查部位: 全腹彩超

经典图像:



影像所见:

肝脏大小形态正常, 包膜光滑完整, 实质回声细腻、增强, 肝内管道系统走行欠清晰, 门静脉及肝内胆管不扩张。  
胆囊大小形态正常, 壁不厚、光滑, 囊内透声好, 肝外胆管不扩张。  
胰腺大小形态正常, 实质回声均匀, 主胰管不扩张。  
脾脏大小形态正常, 实质回声均匀, 脾门静脉不宽。  
双肾大小形态正常, 皮髓质分界清晰, 集合系统未见分离, 双侧输尿管未见扩张。  
膀胱充盈欠佳。  
前列腺大小形态正常, 实质回声欠均匀, 其内探及强回声斑, 直径约 0.4cm。

影像诊断:

轻度脂肪肝  
前列腺钙化斑

报告医师: 李菊蓉

检查日期: 2025-09-18

审核医师: 李菊蓉

报告日期: 2025-09-18



注: 本报告仅供临床医生参考!

地址: 大同市魏都大道 79 号。若有疑问, 请致电: 0352---2830580

姓名: 庞明锦

年龄: 36岁

性别: 男

检查设备: 西门子数字X线摄影

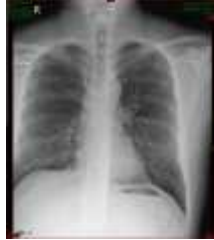体检号: 393592

申请医院: 本院

体检科室: 体检科

检查部位: 胸部正位片

经典图像:



影像所见:

胸廓对称。气管居中，纵隔无移位。双肺野清晰。肺门影未见增大。心脏大小、形态正常。双膈面光滑，肋膈角锐利。

影像诊断:

胸部平片未见异常。

报告医师: 李贵

检查日期: 2025-09-18

审核医师: 李贵

报告日期: 2025-09-18

ID号: 2209010543

影像号: MR20250918017

姓名: 庞明锦

年龄: 36岁

性别: 男

检查设备: 西门子 1.5T 磁共振

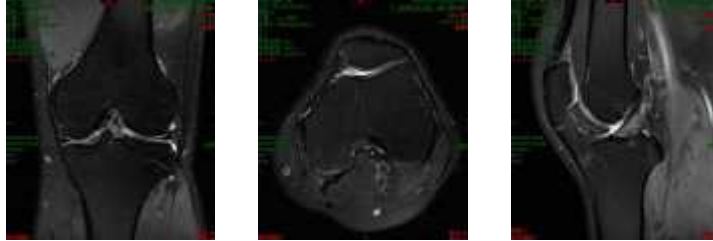
体检号: 393592

申请医院: 本院

体检科室: 体检科

检查部位: 左膝关节核磁平扫

经典图像:



影像所见:

左膝关节内外侧半月板大小、形态、信号无异常, 内外侧副韧带及前后交叉韧带未见异常, 髌上囊及关节腔内见长T1信号, T2、PD 抑脂像呈高信号, 所见骨骼未见异常征象。

影像诊断:

左侧膝关节: 髌上囊及关节腔少量积液

报告医师: 陈江莲

检查日期: 2025-09-18

审核医师: 陈江莲

报告日期: 2025-09-18

ID号: 2209010543

影像号: MR20250918018

姓名: 庞明锦

年龄: 36岁

性别: 男

检查设备: 西门子 1.5T 磁共振

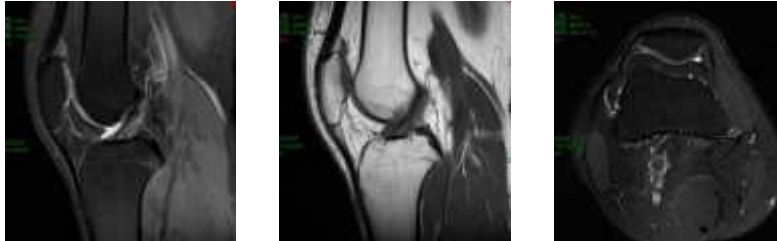体检号: 393592

申请医院: 本院

体检科室: 体检科

检查部位: 右侧膝关节 MRI

经典图像:



影像所见:

右膝关节内外侧半月板大小、形态、信号未见异常，内外侧副韧带及前后交叉韧带未见异常。髌上囊及关节腔内见长 T1, T2、PD 抑脂像呈高信号。所见骨骼形态、大小、信号未见异常。关节周围软组织层次清楚。

影像诊断:

右侧膝关节: 髌上囊及关节腔少量积液

报告医师: 陈江莲

检查日期: 2025-09-18

审核医师: 陈江莲

报告日期: 2025-09-18