



2208290551

大同瑞慈健康体检

报 告 册

体检编号	393232	工号	34
姓名	魏俊礼		
性别	男	年龄	67岁
单位	山西省森林公安局桑干河分		
部门	山西省森林公安局桑干河分局		
联系电话	13835225518		
体检日期	2024-11-19		

尊敬的魏俊礼先生您好！

首先，瑞慈健康体检全体员工欢迎您的光临，并对您的信任表示衷心的感谢！

您于 2024-11-19 （体检编号：393232）完成健康检查，本机构的各科医生已根据您的体检项目及结果，汇总成此份健康体检报告，并经总检医生审核。据此提出对您健康状况的综合分析及建议。

瑞慈健康体检倡导“大健康、大康复”，提出“健康是第一财富（Rich）”的人文理念。希望您仔细阅读并妥善地保管此份健康体检报告，并认真关注报告中的提示与建议，若您对报告内容有任何疑问，可直接与瑞慈健康体检客服部联系，进一步咨询。

健康体检咨询电话：0352-2824444

客户服务咨询电话：0352-2830597

400-6112995

瑞慈健康体检报告由下列内容组成：

第一部分：主检报告

第二部分：分科分项结果

第三部分：检验报告

第四部分：附表

主检报告

检查综述

- 1、【眼科】（1）左眼视力下降 （2）右眼视力下降
- 2、【生化全项 1】 动脉硬化指数偏低(1.14)
- 3、【尿常规】 粘液丝偏高(13 /HP)
- 4、【CT 检查二】 呼吸性细支气管炎并间质肺病，小叶性肺气肿 左肺舌段间质纤维粘连，支气管扩张症。
- 5、【心电图】 1.窦性心律 2.心电图轴左偏 3.异常 Q 波(II, III, aVF) 4.下壁心肌梗死？ 5.r 波递增不良 6.顺钟向转位
- 6、【颈部血管彩超】 1.右锁骨下动脉起始处（软斑）形成 2.右侧颈总动脉膨大处后壁（混合斑）形成
- 7、【口腔科】（1）左上第二磨牙 左下第一磨牙 右上中切牙 牙齿缺失 （2）牙周：牙结石

医生建议

【左眼视力下降】：

(1) 视力下降是由角膜白斑或角膜炎、晶状体混浊、眼底疾病、屈光不正等原因引起，建议眼科诊断治疗。

【右眼视力下降】：

(1) 视力下降是由角膜白斑或角膜炎、晶状体混浊、眼底疾病、屈光不正等原因引起，建议眼科诊断治疗。

【动脉硬化指数偏低】：

(1) 建议内科结合临床参考。

【粘液丝偏高】：

(1) 尿常规中粘液丝是由尿路中细胞分泌出来的，在有尿路感染时分泌会明显增多，且伴有炎症细胞的出现。
(2) 粘液丝偏高，可分为生理性偏高和病理性偏高两种，生理性偏高一般是由于喝水较少导致的尿液浓缩，一般在喝水后就能达到稀释的效果。

(3) 病理性的粘液丝偏高是由于泌尿系炎症或者是前列腺炎导致的，需要注意观察，多喝水，同时有白细胞等炎症细胞增多时，应及时服用抗感染药物治疗。如果仅有粘液丝的增多而没有白细胞等炎症细胞增多时，尿路有炎症的可能性不大。

(4) 建议平时饮食注意清淡，多喝水，少吃油腻和辛辣的食物，要注意个人清洁卫生，勤洗阴部，注意休息。

【支气管扩张】：

(1) 建议呼吸内科诊断治疗。

【呼吸性细支气管炎并间质肺病】：

(1) 建议呼吸内科诊断治疗。

【小叶性肺气肿】：

(1) 建议呼吸科诊断治疗

【间质纤维粘连】：

(1) 建议呼吸科诊断治疗

【异常 Q 波】：

(1)也可以见于正常人，不排除既往有陈旧性心肌梗死病史。既往有冠心病、心梗病史者，特别伴 ST-T 改变，建议在心血管内科医生指导下坚持治疗，严防心脑血管意外事件发生，尤其在秋冬季节。无既往病史者，建议密切动态观察，心血管内科结合临床诊治。

【R 波递增不良】：

(1)无明显临床症状时，考虑为先天变异，建议定期复查心电图。如伴有明显胸闷、胸痛等临床症状，多考虑急性心肌梗死，建议急查心功酶学检查，速往心血管内科结合临床治疗。

【下壁心肌梗死】：

(1)请及时往心内科诊治。

【顺钟向转位】：

(1)建议心血管内科复查。

【心电轴左偏】：

(1)生理情况下可见于肥胖、妊娠。病理情况下可见于左心室肥厚、完全性左束支传导阻滞、左前分支阻滞、下壁心梗。

(2)无症状者无需特殊治疗，定期复查心电图。有症状（心悸、心慌、胸闷）请往心内科治疗，并请治疗引起电轴左偏的相关疾病。定期复查心电图。

【右锁骨下动脉起始处（软斑）形成】：

(1)建议心血管内科诊断治疗。

【右侧颈总动脉膨大处后壁（混合斑）形成】：

(1)建议心血管内科诊断治疗。

【牙齿缺失】：

(1)牙齿缺失常见于龋齿、牙周炎等原因导致的拔除或意外事故所致缺失。中老年患者居多，影响牙齿健康美观。

(2)牙齿缺失可以导致牙列的完整性遭到破坏，若较长时间不修复，邻近的牙齿由于失去了依靠和约束，会变得倾斜，易造成咬颌功能的紊乱。长时间的缺失还会导致牙槽骨的萎缩、咀嚼功能减退、食物嵌塞等不良后果

(3)如果牙齿缺失，应该尽早去口腔医院诊治，最常见的修复方法有三种，即活动义齿、固定义齿、种植义齿。

(4)义齿修复完毕，应定期复查与医疗护理，勤漱口、勤刷牙、避免食用过硬的食物，如果种植牙选择钛种植体，还应注意对钛种植体的保护。

【牙结石】：

(1)牙结石又称牙石，是沉积在牙齿或修复体表面上已经钙化或正在钙化的菌斑或软垢。其开始时是软的，会因逐渐的钙化而变硬。它是由 75%的磷酸钙，15-25%的水、有机物、磷酸锰、矿酸钙及微量的钾、钠、铁所构成，并呈现出黄色、棕色或者黑色。

(2)牙结石通常存在于唾液腺开口处的牙齿表面（例如：下颚前牙的舌侧表面，上颚后牙的颊侧表面）和牙齿的颈部，以及口腔粘膜运动不到的牙齿表面等处。

(3)牙结石形成后，可伴随牙龈出血、牙龈萎缩、口臭等症状。

(4)牙结石是牙周病的重要病因，它会不断刺激牙周组织，并且压迫牙龈，影响血液循环，造成牙周组织的细菌感染，形成牙周囊袋，此后更易使食物残渣、牙菌斑、牙结石等的堆积，最终牙周支持组织全部破坏，导致牙齿松动，以至于不得不拔除牙齿。

(5)早晚刷牙、饭后漱口是防治牙结石形成的最重要措施。应采取正确的竖刷牙法和巴氏刷牙法，纠正横刷牙法。

(6)多吃富有维生素的粗纤维食物，如肉、蛋、各种蔬菜和水果，充分咀嚼以利于牙面清洁。少吃甜食及黏性很强的食物，不吃零食。

(7)建议每半年进行一次口腔健康检查，每年进行 2-3 次全口超声波洁牙术，使牙面、牙颈部经常处于洁净状态。

汇总医生： 丁昊炜

主检日期： 2024-11-20

主检医生：

分科结果

身高、体重、血压

项目名称	检查结果	项目名称	检查结果
身高	175cm	体重	73kg
血压	107/73mmHg		

*小结:

未见异常

操作员：杨彦霞

检查日期:2024-11-19

检查医生：名燕凌

内科

项目名称	检查结果	项目名称	检查结果
心率	72 次/min	心律	齐
心脏杂音	无	心界	正常
肺部	正常	呼吸音	呼吸音清
啰音	未闻及	叩诊	叩诊呈清音
腹部触诊	腹部平软	发育	正常
肝胆	肋下未触及	脾脏	肋下未触及
双肾	无叩击痛	肠鸣音	正常
营养	良好	神经系统	正常
生理反射	生理反射存在	病理反射	病理反射未引出
颅神经	正常	运动功能	正常
深浅感觉	正常	其它	无异常发现
既往史	无		

*小结:

未见异常

操作员：名燕凌

检查日期:2024-11-19

检查医生：名燕凌

外科（男）

项目名称	检查结果	项目名称	检查结果
皮肤	正常	甲状腺	无肿大
脊椎	无畸形	浅表淋巴结	无肿大
肛门	拒检	前列腺	未检
泌尿外生殖器	正常	四肢关节	未见异常
腹股沟	未见异常	足背动脉	正常
紫绀	无	色素沉着	无
脱毛	无	脱色	无
浮肿	无	皮下结节	无
头颅	正常	颈部	正常
乳腺	正常	脊柱	正常
直肠	未检	皮肤黄疸	无
四肢	活动正常	其他	无

***小结：**

未见异常

操作员：谷岱清

检查日期：2024-11-19

检查医生：谷岱清

眼科

项目名称	检查结果	项目名称	检查结果
视力(左)	0.1	视力(右)	0.15
辨色力	正常	眼睑	正常
结膜	正常	泪器	正常
角膜	正常	虹膜	正常
瞳孔	正常	晶状体	正常
玻璃体	正常	眼底	未见异常

***小结：**

(1) 左眼视力下降

(2) 右眼视力下降

操作员：田野青

检查日期：2024-11-19

检查医生：田野青

耳鼻喉科

项目名称	检查结果	项目名称	检查结果
听力(左)	正常	听力(右)	正常
外耳道	正常	鼓膜	正常
鼻窦	正常	鼻中隔	正常
鼻腔	正常	扁桃体	无肿大
嗅觉	正常	咽喉	正常

*小结：
未见异常

操作员：裴文兴 检查日期：2024-11-19 检查医生：裴文兴

口腔科

项目名称	检查结果	项目名称	检查结果
唇颊	正常	齿	左上第二磨牙&左下第一磨牙&右上中切牙&牙齿缺失
牙龈	正常	牙周	牙结石 II 度
舌腭	正常	腮腺	正常
颌下腺	正常	颞下颌关节	正常

*小结：
(1) 左上第二磨牙 左下第一磨牙 右上中切牙 牙齿缺失
(2) 牙周：牙结石

操作员：龚富生 检查日期：2024-11-19 检查医生：龚富生

检验报告

尿常规

项目名称	检查结果	单位	参考值	提示
胆红素(BIL)	-		阴性	
隐血(ERY)	-		阴性	
小圆上皮细胞(SRC)	0	个/u1	0--0	
维生素C	-		阴性	
异常红细胞	0	个/u1	0--3	
红细胞(正常)	4	个/u1	0--6	
鳞状上皮细胞	0	个/u1	0--0	
粘液丝	13	个/u1	0--0	↑
尿葡萄糖(GLU)	-		阴性	
酮体(KET)	-		阴性	
比重(SG)	1.020		1.003--1.030	
酸碱度(PH)	6.5		4.5--8.0	
尿蛋白质(PRO)	-		阴性	
尿胆原(URO)	-		阴性	
亚硝酸盐(NIT)	-		阴性	
尿白细胞(LEU)	-		阴性	

*小结:

粘液丝偏高(13 /HP)

操作员：黄璐瑶 检查日期：2024-11-19

检查医生：康建忠

血常规(五分类)

项目名称	检查结果	单位	参考值	提示
白细胞(WBC)	5.19	$10^9/L$	3.5--9.5	
淋巴细胞绝对值(LY#)	1.47	$10^9/L$	1.1--3.2	

淋巴细胞百分比 (LY%)	28.4	%	20--50
中性粒细胞绝对值 (GR#)	3.14	$10^9/L$	1.8--6.3
中性粒细胞百分比 (GR%)	60.6	%	40--75
嗜碱性粒细胞绝对值 (BA#)	0.01	$10^9/L$	0--0.06
嗜碱性粒细胞百分比 (BA%)	0.1	%	0--1.0
嗜酸性粒细胞绝对值 (EO#)	0.06	$10^9/L$	0.02--0.52
嗜酸性粒细胞百分比 (EO%)	1.2	%	0.4--8.0
血小板 (PLT)	203	$10^9/L$	125--350
血小板分布宽度 (PDW)	16.1	%	15--17
平均血小板体积 (MPV)	10.1	f1	6.0--14.0
血小板压积 (PCT)	0.204	%	0.11--0.28
红细胞 (RBC)	4.65	$10^{12}/L$	4.3--5.8
血红蛋白	150	g/L	130--175
红细胞压积 (HCT)	46.1	%	40--50
红细胞平均体积 (MCV)	99.1	f1	82--100
平均血红蛋白含量 (MCH)	32.3	pg	27--34
平均血红蛋白浓度 (MCHC)	326	g/L	316--354
单核细胞绝对值 (MO#)	0.51	$10^9/L$	0.1--0.60
单核细胞百分比 (MO%)	9.7	%	3--10
红细胞分布宽度标准差 (RDW-SD)	47.2	f1	35--56
红细胞分布宽度变异系数 (RDW-CV)	12.7	%	10.6--16.6
大血小板比率	25.4	%	11--45
大血小板数目	52	$10^9/L$	30--90
未成熟粒细胞数目	0.02	$10^9/L$	0--999
未成熟粒细胞百分比	0.3	%	0--100
有核红细胞数目	0.000	$10^9/L$	0--9999
有核红细胞百分比	0.00	/100WBC	0--9999

*小结:

未见异常

操作员：王小雪 检查日期：2024-11-19 检查医生：康建忠

尿沉渣

项目名称	检查结果	单位	参考值	提示
白细胞尿	0	个/u1	0--13	
上皮细胞(EC)	0	/HP	0--28	
管型(CAST)	0	个/u1	0--1	
霉菌(尿)	0	/HP	0--0	
结晶	0	/HP	0--10	
透明度(CLA)	清亮			
胆红素(BIL)	-		阴性	
颜色(Colour)	淡黄色			
红细胞(尿)(RBC)	4	个/u1	0--6	

*小结:

未见异常

操作员：黄璐瑶 检查日期：2024-11-19 检查医生：康建忠

生化全项 1

项目名称	检查结果	单位	参考值	提示
碳酸氢根(HCO3)	26.3	mmol/L	22--29	
总蛋白(T PROT)	71.8	g/L	65--85	
白蛋白(ALB)	42.80	g/L	40--55	
球蛋白(GLB)	29.00	g/L	15--35	
白蛋白/球蛋白(ALB/GLB)	1.48		1.0--2.5	
碱性磷酸酶(ALP)	83.0	U/L	45--125	
肌酐(CREA)	81.00	umol/L	57--111	
尿酸(UA)	319.00	umol/L	200--420	
钾(K)	5.07	mmol/L	3.5--5.5	

钠(Na)	141.2	mmol/L	136--145	
氯(Cl)	98.4	mmol/L	96--108	
钙(Ca)	2.44	mmol/L	2.11--2.52	
乳酸脱氢酶(LDH)	186.00	U/L	120--250	
淀粉酶(AMY)	51.00	IU/L	35--135	
葡萄糖(GLU)	5.29	mmol/L	3.89--6.1	
总胆红素(TBIL)	17.90	umol/L	0--26	
直接胆红素(DBIL)	5.8	umol/L	0--8.0	
间接胆红素(IBIL)	12.10	umol/L	0--17.39	
丙氨酸氨基转移酶(ALT)	20.00	U/L	9--50	
门冬氨酸氨基转移酶(AST)	20.00	U/L	15--40	
尿素测定(Urea)	5.90	mmol/L	3.6--9.5	
肌酸激酶(CK)	90.00	U/L	50--310	
α-羟丁酸脱氢酶	150.00	U/L	72--182	
C反应蛋白	0.30	mg/dl	0--3	
动脉硬化指数	1.14		1.31--3.19	↓
谷草比谷丙	1.00		0.4--2.5	
总胆固醇(CHOL)	4.08	mmol/L	2.59--5.2	
甘油三脂(TG)	1.32	mmol/L	0.7--1.7	
低密度脂蛋白(LDL)	1.76	mmol/L	0--4.13	
高密度脂蛋白(HDL)	1.54	mmol/L	0.77--1.55	

*小结:

动脉硬化指数偏低(1.14)

操作员：刘慧芳 检查日期:2024-11-19 检查医生:康建忠

大同瑞慈康复医院 12导联心电图报告

魏俊礼 男 67岁 体检号:393232

病床号:

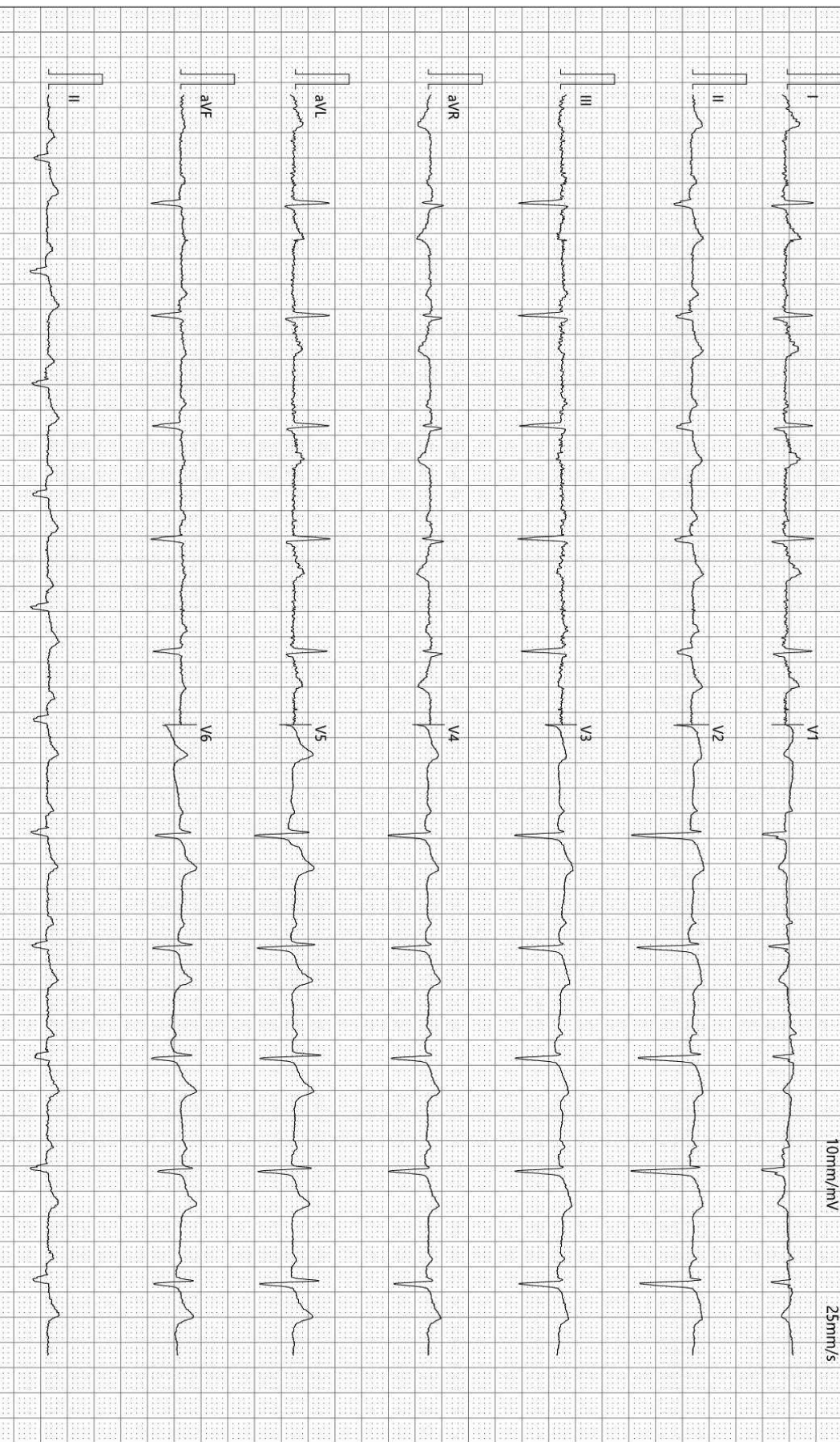
诊断结果:

- 1. 窦性心律
- 2. 心电图左偏
- 3. 异常Q波(II, III, aVF)
- 4. 下壁心肌梗死?
- 5. r波递增不良
- 6. 顺钟向转位

诊断医生:

张之生

HR : 67bpm [60~100bpm]
 P : 116↑ms [0~110ms]
 PR : 190ms [120~200ms]
 QRS : 102↑ms [60~100ms]
 QT/QTc : 424/448ms [320~440/0~450ms]
 P/QRS/T : 66/-64↓/17deg [0~75/-30~90/0~75deg]
 RV5/SV1 : 0.512/0.400mV [0.0~2.5/0.0~2.0mV]



检查时间:2024-11-19 07:55:01

诊断时间:2024-11-19 08:05:15

SEMIP V1 90

仅供临床参考

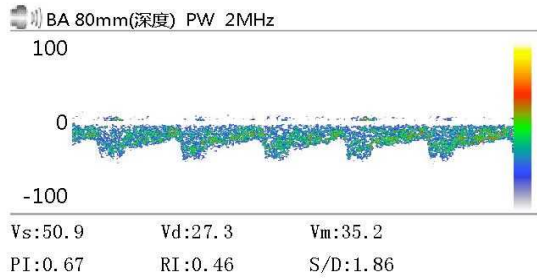
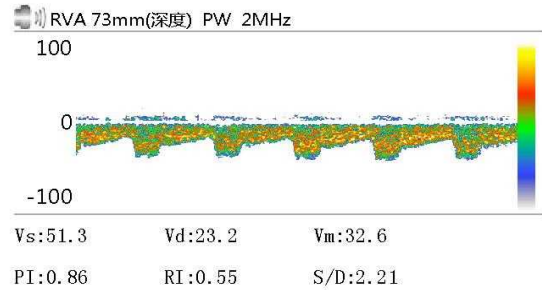
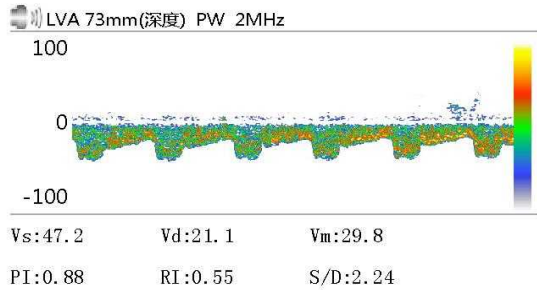
Text



大同瑞慈健康体检

颅内多普勒血流图 (TCD) 检查报告单

姓名: 魏俊礼 性别: 男 年龄: 67 岁 检查号: 2208290551
 申请科室: 体检科 申请医师: 李菊蓉 检查类型: 颅内血管 床号:



Vs: Vd: Vm:
 PI: RI: S/D:

Vs: Vd: Vm:
 PI: RI: S/D:

Vs: Vd: Vm:
 PI: RI: S/D:

医生意见

结论: 椎-基底动脉脑血管超声未见异常。

李菊蓉

检查日期: 2024-11-19

本报告单仅提供临床参考

Rich 大同瑞慈康复医院
超声诊断图文报告

流水号: 2208290551

超声号: 1750854

姓名: 魏俊礼

年龄: 67 岁

性别: 男

检查设备: Vivid E95

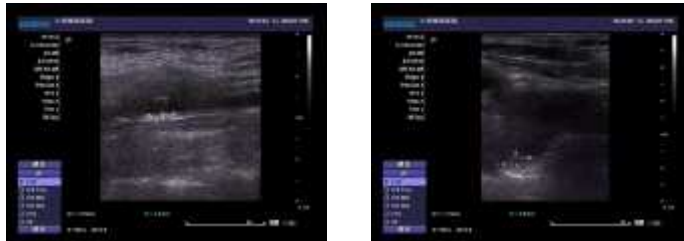体检号: 393232

申请医院: 本院

体检科室: 体检科

检查部位: 颈部血管彩超

经典图像:



影像所见:

右锁骨下动脉起始处探及低回声斑, 大小约 7.7*3.9mm, 右侧颈总动脉膨大处后壁探及混合回声斑, 大小约 5.9*1.4mm, 左侧颈总动脉、双侧颈内、颈外动脉起始段内中膜不增厚, 内壁欠光滑, 管壁未见明确强回声斑。CDFI: 血流充盈好。PW: 频谱形态正常。

双侧椎动脉走行正常, 椎动脉内径正常, 管壁不厚, 管腔内为无回声, CDFI: 血流充盈好。PW: 频谱正常。

	内径 mm	流速 cm/s	RI
左侧椎动脉	3.6	45.5	0.52
右侧椎动脉	3.3	54.3	0.49

影像诊断:

- 右锁骨下动脉起始处(软斑)形成
- 右侧颈总动脉膨大处后壁(混合斑)形成

报告医师: 李菊蓉

检查日期: 2024-11-19

审核医师: 李菊蓉

报告日期: 2024-11-19



注: 本报告仅供临床医生参考!

地址: 大同市魏都大道 79 号。若有疑问, 请致电: 0352---2830580

Rich 大同瑞慈康复医院
超声诊断图文报告

流水号: 2208290551

超声号: 1750870

姓名: 魏俊礼

年龄: 67岁

性别: 男

检查设备: Vivid E95

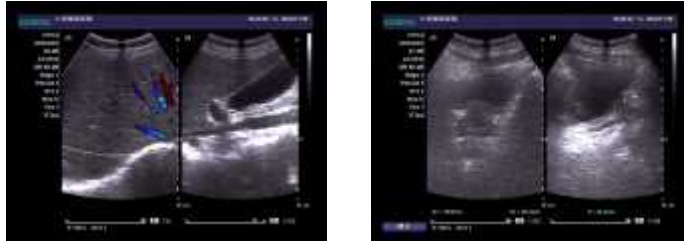体检号: 393232

申请医院: 本院

体检科室: 体检科

检查部位: 全腹彩超

经典图像:



影像所见:

肝脏大小形态正常, 包膜光滑完整, 实质回声均匀, 肝内管道系统走行清晰, 门静脉及肝内胆管不扩张。
胆囊大小形态正常, 壁不厚、光滑, 囊内透声好, 肝外胆管不扩张。
胰腺大小形态正常, 实质回声均匀, 主胰管不扩张。
脾脏大小形态正常, 实质回声均匀, 脾门静脉不宽。
双肾大小形态正常, 皮髓质分界清晰, 集合系统未见分离, 双侧输尿管未见扩张。
膀胱充盈欠佳。
前列腺形态正常, 大小约 4.0*2.9*2.6cm, 实质回声均匀。

影像诊断:

肝、胆、脾、胰、双肾、前列腺未见明显异常

报告医师: 李菊蓉

检查日期: 2024-11-19

审核医师: 李菊蓉

报告日期: 2024-11-19



注: 本报告仅供临床医生参考!

地址: 大同市魏都大道 79 号。若有疑问, 请致电: 0352---2830580

姓名: 魏俊礼

年龄: 67 岁

性别: 男

检查设备: 西门子量子双源 CT

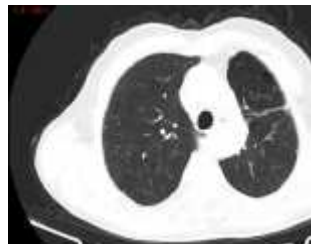
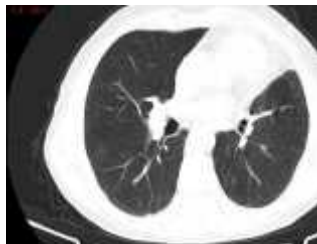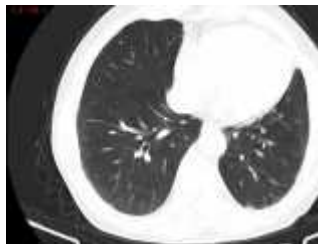体检号: 393232

申请医院: 本院

体检科室: 体检科

检查部位: CT 检查二

经典图像:



影像所见:

胸廓对称, 纵隔无偏移。双肺支气管血管纹理模糊, 增多, 小叶性结构增多模糊, 胸膜下间质密度增高, 小叶间隔线紊乱, 小叶性含气囊腔形成, 左肺上叶舌段支气管样扩张, 间质纤维粘连带。段以上支气管通畅, 心影形态未见异常, 纵隔内气管隆突旁、肺门旁淋巴结部分钙化斑。两侧胸膜未见异常。

影像诊断:

呼吸性细支气管炎并间质肺病, 小叶性肺气肿
左肺舌段间质纤维粘连, 支气管扩张症。

报告医师: 剧艳军

检查日期: 2024-11-19

审核医师: 剧艳军

报告日期: 2024-11-19