



2208290536

# 大同瑞慈健康体检

## 报 告 册

体检编号	393217	工号	19
姓名	刘洪涛		
性别	男	年龄	44岁
单位	山西省森林公安局桑干河分		
部门	山西省森林公安局桑干河分局		
联系电话	18603520377		
体检日期	2025-06-03		

尊敬的刘洪涛先生您好！

首先，瑞慈健康体检全体员工欢迎您的光临，并对您的信任表示衷心的感谢！

您于 2025-06-03 （体检编号：393217）完成健康检查，本机构的各科医生已根据您的体检项目及结果，汇总成此份健康体检报告，并经总检医生审核。据此提出对您健康状况的综合分析及建议。

瑞慈健康体检倡导“大健康、大康复”，提出“健康是第一财富（Rich）”的人文理念。希望您仔细阅读并妥善地保管此份健康体检报告，并认真关注报告中的提示与建议，若您对报告内容有任何疑问，可直接与瑞慈健康体检客服部联系，进一步咨询。

健康体检咨询电话：0352-2824444

客户服务咨询电话：0352-2830597

400-6112995

瑞慈健康体检报告由下列内容组成：

第一部分：主检报告

第二部分：分科分项结果

第三部分：检验报告

第四部分：附表

## 主检报告

## 检查综述

- 1、【腰椎双源 CT】 L3/4、L5/S1 椎间盘轻度膨出
- 2、【冠状动脉 CTA】 1、左冠状动脉前降支中段壁冠状动脉（心肌桥） 2、肝内多发低密度，建议肝脏检查

## 医生建议

## 【椎间盘轻度膨出】：

(1) 椎间盘膨出指的是由于退行性变或者外伤导致间盘中央的髓核细胞组织突破内层纤维环，而未突破外层纤维环的状态。属于椎间盘突出症当中较轻的一种，临床症状较轻，可采取保守治疗，并可取得良好的疗效。建议骨科咨询及诊治。

## 【心肌桥】：

(1) 心肌桥是指冠状动脉先天发育异常，主干或者其分支局部走行于心肌之中，在心肌收缩过程中，受挤压而产生心肌缺血。建议心内科进一步检查及诊治。

## 【肝内多发低密度】：

(1) 建议往肝胆外科诊治；定期复查。

汇总医生： 丁昊炜

主检日期： 2025-06-04

主检医生：

## 分科结果

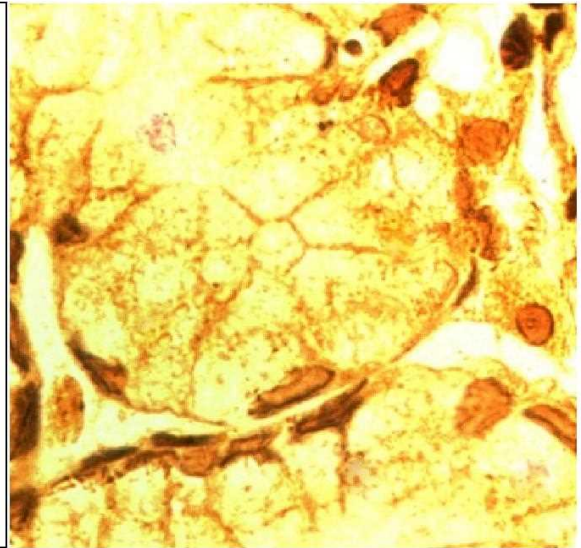
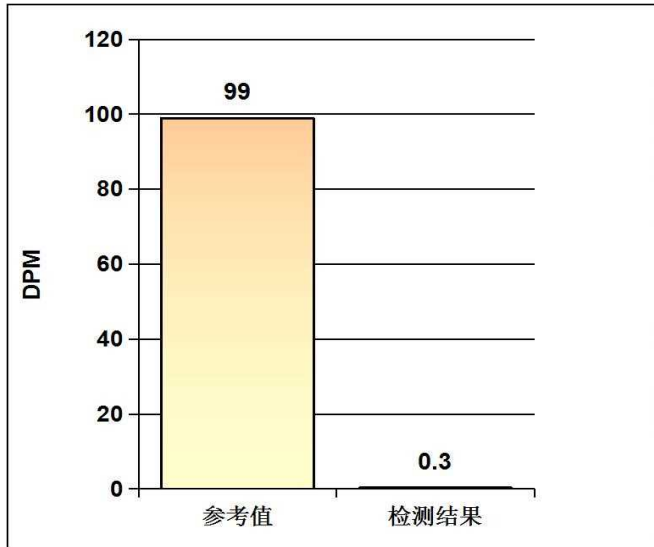
## 检验报告

# 大同瑞慈康复医院

## <sup>14</sup>C呼气试验检验报告

姓名	刘洪涛	年龄	44	性别	男
住院号	0	日期	2025/6/3 10:48:32	电话	18603520377
送检医生	曹居杰	样品编号	4579	编号	2208290536

### <sup>14</sup>C呼气试验



#### 阳性参考值 (Disintegrations Per Minute(DPM)):

DPM值:	dpm > 2499	阳性++++
	1499 < dpm ≤ 2499	阳性+++
	499 < dpm ≤ 1499	阳性++
	149 < dpm ≤ 499	阳性+
	dpm ≤ 99	阴性
	99 < dpm ≤ 149	不确定

**检测结果:** **dpm= 0** **阴性**

医生建议: 注意保持健康及规律饮食

温馨提示: 您本次检测的结果为阴性

检测医生: \_\_\_\_\_ 曹居杰

Rich 大同瑞慈康复医院  
超声诊断图文报告

流水号: 2208290536

超声号: 1853579

姓名: 刘洪涛

年龄: 44 岁

性别: 男

检查设备: Vivid E95

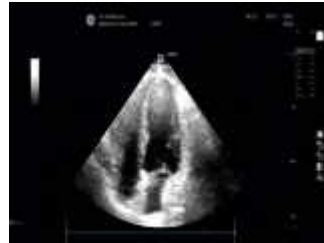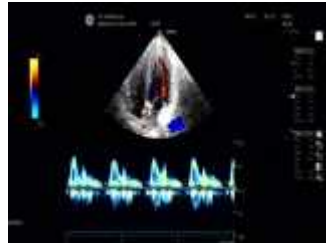
体检号: 393217

申请医院: 本院

体检科室: 体检科

检查部位: 心脏彩超

经典图像:



影像所见:

超声测量 (单位: mm)

升主动脉内径 26 (32±3mm)

左房内径 28 (35mm)

室间隔 10 (8-11mm)

左室内径 42 (47±4mm)

左室后壁 10 (8-11mm)

EF68% (50-80%)

右室内径 31 (36±4mm)

右房内径 32 (36±4mm)

FS37% (28-41%)

主肺动脉内径 20 (23±3mm)

升主动脉内径正常, 心脏各腔室大小正常, 室间隔厚度正常, 左室壁未见明显节段性运动异常, 各瓣膜及启闭功能未见明显异常, 舒张期二尖瓣口血流频谱 E/A>1, 心包腔未见积液。

影像诊断:

心脏结构及功能未见明显异常

报告医师: 陈玉荣

检查日期: 2025-06-03

审核医师: 陈玉荣

报告日期: 2025-06-03



注: 本报告仅供临床医生参考!

地址: 大同市魏都大道 79 号。若有疑问, 请致电: 0352---2830580

ID 号: 2208290536

影像号: CT20250603057

姓名: 刘洪涛

年龄: 44 岁

性别: 男

检查设备: 西门子量子双源 CT

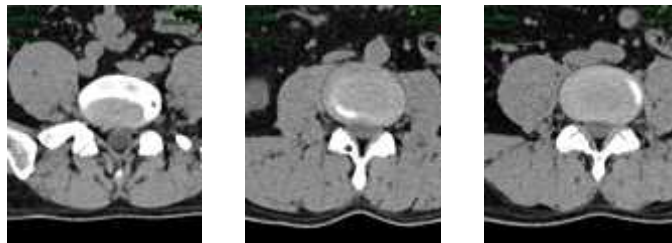体检号: 393217

申请医院: 本院

体检科室: 体检科

检查部位: 腰椎双源 CT

## 经典图像:



## 影像所见:

腰椎曲度变直, 序列整齐, 椎体边缘及附件骨质结构完整, 形态良好, L3/4、L5/S1 椎间盘软组织轻度膨出, 压迫硬膜囊, 侧隐窝未见明显狭窄, 椎管内脊髓密度形态未见异常。

## 影像诊断:

L3/4、L5/S1 椎间盘轻度膨出

报告医师: 剧艳军

检查日期: 2025-06-03

审核医师: 剧艳军

报告日期: 2025-06-03

ID 号: 2208290536

影像号: CT20250603056

姓名: 刘洪涛

年龄: 44 岁

性别: 男

检查设备: 西门子量子双源 CT

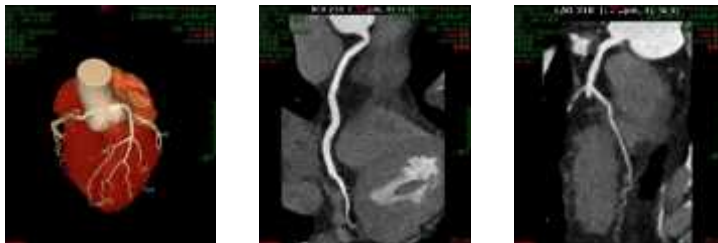体检号: 393217

申请医院: 本院

体检科室: 体检科

检查部位: 冠状动脉 CTA

## 经典图像:



## 影像所见:

冠状动脉起源正常, 冠状动脉发育呈右优势型。

左冠状动脉前降支中段走行于心肌内, 深度约 0.5cm, 长度约 1cm。主干、对角支及回旋支管壁光滑, 未见钙化及非钙化斑块, 管腔未见狭窄及闭塞。

右冠状动脉、后降支及左室后支管壁光滑, 未见钙化及非钙化斑块, 管腔未见狭窄及闭塞。

扫及肝脏内见多发低密度灶。

## 影像诊断:

- 1、左冠状动脉前降支中段壁冠状动脉（心肌桥）
- 2、肝内多发低密度, 建议肝脏检查

[提示] 冠状动脉狭窄程度表述: 轻度 (25-49%) 中度 (50-69%) 重度 (70-99%) 闭塞 (100%)

报告医师: 张剑峰

检查日期: 2025-06-03

审核医师: 苗来生

报告日期: 2025-06-03