



2208250580

大同瑞慈健康体检

报 告 册

体检编号	393008	工号	30
姓名	徐晓燕		
性别	女	年龄	45岁
单位	健康管理-2022		
部门	健康管理-2022		
联系电话	13509782017		
体检日期	2025-07-26		

尊敬的徐晓燕女士您好！

首先,瑞慈健康体检全体员工欢迎您的光临,并对您的信任表示衷心的感谢！

您于 2025-07-26 (体检编号: 393008) 完成健康检查,本机构的各科医生已根据您的体检项目及结果,汇总成此份健康体检报告,并经总检医生审核。据此提出对您健康状况的综合分析及建议。

瑞慈健康体检倡导“大健康、大康复”,提出“健康是第一财富 (Rich)”的人文理念。希望您仔细阅读并妥善地保管此份健康体检报告,并认真关注报告中的提示与建议,若您对报告内容有任何疑问,可直接与瑞慈健康体检客服部联系,进一步咨询。

健康体检咨询电话: 0352-2824444

客户服务咨询电话: 0352-2830597

400-6112995

瑞慈健康体检报告由下列内容组成:

第一部分:主检报告

第二部分:分科分项结果

第三部分:检验报告

第四部分:附表

主检报告

检查综述

- 1、【身高、体重、血压】（1）体重指数 28.44：超重
- 2、【生殖道微生态】 上皮细胞(白带)++/HP G-杆菌++
- 3、【糖类抗原 724(CA-724)】 糖类抗原 724 (CA-724) 偏高(15.10 U/ml)
- 4、【肺部双源 CT】 左肺舌段间质纤维粘连。
- 5、【妇科内诊】（1）宫颈肥大
- 6、【心脏彩超】 1. 主动脉瓣少量返流 2. 左室舒张功能轻度减低
- 7、【甲状腺彩超】 甲状腺左侧叶结节 TI-RADS III 级
- 8、【全腹彩超】 1. 右肾囊肿 2. 子宫肌瘤（多发） 3. 宫颈肥大 4. 双侧卵巢囊肿，建议复查

医生建议

【超重】：

(1) 体重指数是判断体重超标或偏低的主要指标。体重是反映和衡量一个人健康状况的重要标志之一，过胖和过瘦都不利于健康，身高体重不协调也不会给人以美感。体重的变化，还会直接反映身体长期的热量平衡状态。

(2) 当需要比较及分析一个人的体重对于不同身高的人所带来的健康影响时，体重指数是一个中立而可靠的指标。其主要适用于需要体重测试、体型肥胖和全身检查的人群。

(3) 体重指数（BMI）是世界卫生组织推荐的国际统一使用的肥胖分型标准，也是目前国际上常用的衡量人体胖瘦程度以及是否健康的一个标准，其计算方式为： $BMI = \text{体重（千克）} / \text{身高（米} \times \text{米）}$ 。成人的标准值是 BMI 18.5-23.9 之间。低于 18.5 为体重指数偏低；高于 23.9 则为体重指数偏高。

(4) 一般表现为体重超重或肥胖，超重及肥胖会出现一系列代谢性疾病，如高血压、高血糖、高血脂、高尿酸血症等，所以体重指数偏高者一定要注意控制体重。

(5) 合理控制饮食，食品多样化，食物纤维可适量增加，饮食规律，避免暴饮暴食，低盐、低脂饮食为主，减少高热量食物的摄入。

(6) 加强体育锻炼，每天最少保持 30 分钟的中等强度运动。鼓励每天至少快步走 6000 步比较健康。肥胖患者不适合较剧烈的运动，会加重膝关节的负担，可以选择游泳、划船等对膝关节负荷较小的运动。

(7) 定期检查血糖、血脂、肝功、肝脏 B 超等，积极治疗基础性疾病。

(8) 减少热量摄取及增加热量消耗。强调以健康行为、饮食、运动为主的综合治疗。

【上皮细胞(白带)++/HP】：

(1) 在生理情况下，阴道内的细胞新陈代谢会正常脱落，在取标本的时候会取到有脱落的上皮细胞，镜检时就会发现阳性，这属于正常的现象。如果同时阴道分泌物检查发现有病原菌感染的情况，建议往妇科进一步诊断治疗。

【G-杆菌++】：

(1) 阴道微生物学检查是用于提示除阴道的正常菌群之外，可致病的菌群类别判断，用于临床治疗指导。

【糖类抗原 724 (CA-724) 偏高】：

(1) 建议消化内科结合临床诊治。

【左肺舌段间质纤维粘连】：

(1) 建议呼吸内科诊断治疗。

【宫颈肥大】：

- (1) 宫颈肥大引起的原因一是慢性炎症长期刺激，使宫颈充血、水肿，宫颈腺体和间质发生增生而导致宫颈不同程度的肥大、硬度增加。
- (2) 二是在宫颈腺体的深部可能出现粘液潴留，形成大小不等的囊肿，使宫颈变得肥大。
- (3) 宫颈肥大有时可比正常宫颈增大2~4倍，宫颈表面可以是光滑的，也可有糜烂。宫颈质地一般较硬，这是纤维结缔组织增生所致的。
- (4) 如果是单纯性的宫颈肥大，一般不需特殊处理，妇科定期复查即可。

【左室舒张功能轻度减低】：

- (1) 左心室舒张功能是指心肌弹性减低，心脏泵血功能减退。其引起原因，一是随着年龄的增长，心肌组织退行性变。其二是由于冠心病、高血压等慢性心肌病变。一般来说没有原发病变及年龄偏大的人员又无症状，不需要特殊处理，建议心内科结合临床考虑。

【主动脉瓣少量返流】：

- (1) 主动脉根部退行性变，会导致主动脉瓣关闭不全的现象，从而形成轻度返流。在很多人中，没有临床症状，只有在做心脏彩超时发现。一般不需要治疗，建议定期复查，必要时心内科结合临床考虑。

【甲状腺左侧叶结节】：

- (1) 甲状腺结节是一种常见的甲状腺疾病，很多甲状腺疾病可表现为结节，如可由甲状腺退行性变、炎症、自身免疫性及新生物等多种病变所致。甲状腺结节在各个年龄段的男女人群中均可见到，但中年女性中较多。
- (2) 甲状腺结节分良性和恶性两大类，良性的占绝大多数，恶性者不足1%，判断甲状腺结节的良恶主要依靠病史、体格检查、放射性核素扫描、穿刺细胞学检查。
- (3) 建议往外科就诊，进一步检查，明确诊断，结合临床诊治并定期复查。

【子宫肌瘤】：

- (1) 子宫肌瘤又称子宫平滑肌瘤，是女性生殖器最常见的一种良性肿瘤，多见于30—50岁妇女，以40—50岁最为多见。
- (2) 子宫肌瘤根据肌瘤与子宫壁的关系分3类：肌壁间肌瘤、浆膜下肌瘤和粘膜下肌瘤。
- (3) 子宫肌瘤多无症状，少数表现为阴道出血，腹部触及肿物以及压迫症状等。如发生蒂扭转或其他情况时可引起疼痛。以多发性子宫肌瘤为常见。
- (4) 治疗必须根据患者年龄、生育要求、症状、肌瘤大小等情况全面考虑，肌瘤小且无症状，尤其近绝经年龄者，雌激素水平低落，肌瘤可自然萎缩或消失，通常不需治疗，每3—6个月随访一次；若肌瘤较大或症状明显继发贫血者，常需手术切除。

【宫颈肥大】：

- (1) 宫颈肥大引起的原因一是慢性炎症长期刺激，使宫颈充血、水肿，宫颈腺体和间质发生增生而导致宫颈不同程度的肥大、硬度增加。
- (2) 二是在宫颈腺体的深部可能出现粘液潴留，形成大小不等的囊肿，使宫颈变得肥大。
- (3) 宫颈肥大有时可比正常宫颈增大2~4倍，宫颈表面可以是光滑的，也可有糜烂。宫颈质地一般较硬，这是纤维结缔组织增生所致的。
- (4) 如果是单纯性的宫颈肥大，一般不需特殊处理，妇科定期复查即可。

【卵巢囊肿】：

- (1) 较小的卵巢囊肿定期妇科检查，B超盆腔检查。对直径大于5cm或直径虽小于5cm，但长期存在可酌情手术或腹腔镜探查。

【右肾囊肿】：

- (1) 肾囊肿是肾脏内出现大小不等的与外界不相通的囊性肿块的总称。肾囊肿属于良性肿瘤，在肾囊性疾病中以单纯性肾囊肿最为常见。其发生原因尚可能与先天性肾小球、肾小管结构异常和后天性损伤感染有关。
- (2) 单纯性肾囊肿大多数无症状，常在体检彩超时被发现。一般直径大于5cm或者合并感染、破裂、出血时才引起症状，主要表现为腰腹部或背部胀痛，当出现并发症时疼痛加重。
- (3) 肾囊肿直径小于4cm，无肾盂肾盏明显受压，无感染、恶变、高血压及症状不明显者，只需密切随访观察，定期彩超检查。

(4)肾囊肿多数是先天性的，对人体健康没有多大影响，不会癌变，可以工作，可以运动，生活上没什么要特别注意的地方。其发病率可随年龄增长而增高，50岁以上的人有50%可以发现这种囊肿，借助彩超、CT可确诊。

(5)首次发现，建议作MRI或CT检查，以排除肾内其它占位性病变。

(6)过大的囊肿，对肾脏本身或周围的器官有压迫症状的，或有炎症的，往外科治疗。定期复查。

汇总医生： 丁昊炜

主检日期： 2025-07-28

主检医生：

分科结果

身高、体重、血压

项目名称	检查结果	项目名称	检查结果
身高	150cm	体重	64kg
血压	125/67mmHg		

***小结：**

(1) 体重指数 28.44：超重

操作员：杨彦霞

检查日期：2025-07-26

检查医生：名燕凌

妇科内诊

项目名称	检查结果	项目名称	检查结果
外阴	正常	尿道口	正常
阴道	通畅	子宫	正常
附件	正常	宫颈	肥大
后穹窿	正常		

***小结：**

(1) 宫颈肥大

操作员：智美玲

检查日期：2025-07-26

检查医生：智美玲

检验报告

糖类抗原 724 (CA-724)

项目名称	检查结果	单位	参考值	提示
糖类抗原 724 (CA-724)	15.10	U/ml	0--6.9	↑

***小结:**

糖类抗原 724 (CA-724) 偏高(15.10 U/ml)

操作员：孙钰 检查日期：2025-07-26

检查医生：康建忠

高敏肌钙蛋白 (TnI)

项目名称	检查结果	单位	参考值	提示
高敏肌钙蛋白 (TnI)	6.91	pg/ml	0--46.47	

***小结:**

未见异常

操作员：孙钰 检查日期：2025-07-26

检查医生：康建忠

糖类抗原 125 测定 (CA125)

项目名称	检查结果	单位	参考值	提示
糖类抗原 125 测定 (CA125)	8.2	U/ml	0--38	

***小结:**

未见异常

操作员：孙钰 检查日期：2025-07-26

检查医生：康建忠

癌胚抗原

项目名称	检查结果	单位	参考值	提示
癌胚抗原 (CEA)	0.2	ng/ml	0--5	

***小结:**

未见异常

操作员：孙钰 检查日期：2025-07-26

检查医生：康建忠

甲胎蛋白

项目名称	检查结果	单位	参考值	提示
甲胎蛋白(AFP)	6.1	ng/ml	0--7	

***小结:**

未见异常

操作员：孙钰

检查日期：2025-07-26

检查医生：康建忠

生殖道微生态

项目名称	检查结果	单位	参考值	提示
线索细胞	-			
清洁度	II			
上皮细胞(白带)	++			
滴虫	-			
G-球菌	-			
霉菌	-			
G-杆菌	++			
G+杆菌	-			
G+球菌	-			

***小结:**

上皮细胞(白带)++/HP G-杆菌++

操作员：余雅倩

检查日期：2025-07-27

检查医生：康建忠

人乳头瘤病毒检查 (HPV)

项目名称	检查结果	单位	参考值	提示
HPV 高危亚型 16	阴性(-)		阴性	
HPV 高危亚型 18	阴性(-)		阴性	
HPV 高危亚型 31	阴性(-)		阴性	
HPV 高危亚型 26	阴性(-)		阴性	
HPV 高危亚型 33	阴性(-)		阴性	

HPV 高危亚型 35	阴性(-)		阴性	
HPV 高危亚型 39	阴性(-)		阴性	
HPV 高危亚型 45	阴性(-)		阴性	
HPV 高危亚型 51	阴性(-)		阴性	
HPV 高危亚型 52	阴性(-)		阴性	
HPV 高危亚型 53	阴性(-)		阴性	
HPV 高危亚型 56	阴性(-)		阴性	
HPV 高危亚型 58	阴性(-)		阴性	
HPV 高危亚型 59	阴性(-)		阴性	
HPV 高危亚型 66	阴性(-)		阴性	
HPV 高危亚型 68	阴性(-)		阴性	
HPV 高危亚型 73	阴性(-)		阴性	
HPV 高危亚型 82	阴性(-)		阴性	
HPV 低危亚型 6	阴性(-)		阴性	
HPV 低危亚型 11	阴性(-)		阴性	
HPV 低危亚型 42	阴性(-)		阴性	
HPV 低危亚型 43	阴性(-)		阴性	
HPV 低危亚型 81	阴性(-)		阴性	

***小结:**

未见异常

操作员：赵伟 检查日期：2025-07-27

检查医生：康建忠

大同现代医学检验实验室

液基薄层细胞学图文报告

ID: 2025118323

病理号: 107361

姓名: 徐晓燕

性别: 女

年龄: 45岁

送检科室:

电话号码: 13509782017

床号:

病历号:

体检号: 2208250580

送检医院: 大同瑞慈康复体检

送检日期: 2025-07-27

末次月经:

送检医生:

采样日期:

报告日期: 2025-07-27

标本满意度: 满意

细胞量: >45%

红细胞:

经期样本:

颈管细胞:

化生细胞:

鳞状细胞:

宫颈柱状细胞:

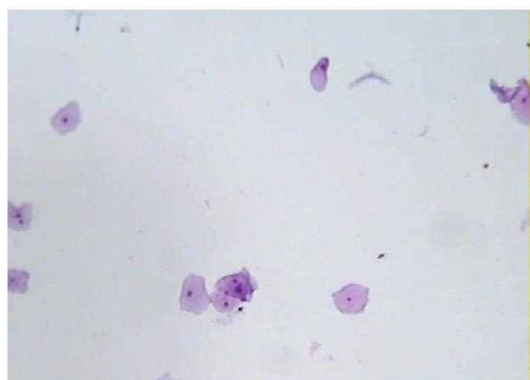
未见上皮内病变/恶性细胞:

正常范围内:

良性反应性改变:

- 炎症:
- 放疗:
- 妊娠:
- 萎缩性:
- 宫内避孕器:
- 其他:

- 轻度:
- 中度:
- 重度:



病原体: 滴虫感染: 念珠菌感染: 细菌感染:

提示 HPV 感染: 疱疹病毒感染:

鳞状上皮细胞分析:

- 非典型鳞状细胞:
- 倾向上皮内瘤变:
 - 倾向良性反应性改变:
 - 不能明确意义(ASC-US):
 - 不排除高度病变(ASC-H):

- 上皮内低度病变: 鳞癌:
- 上皮内高度病变:
- CIN2:
 - CIN3:

腺上皮细胞分析:

非典型腺细胞:

- 宫内膜:
- 来源不明:

非典型腺细胞(宫颈管):

- 倾向原位腺癌:
- 不能明确意义:
- 倾向良性反应性改变:

腺癌:

- 宫颈管:
- 宫内膜:
- 其它:

炎细胞:

- 轻度:
- 中度:
- 重度:

可疑腺癌:

诊断意见: 未见上皮内病变或恶性细胞 (NILM)。

建议:

报告医师: 张荣生

地址: 大同市魏都大道 79 号, 本报告医师签字后有效
咨询: 0352-2830587 4006-122-995

妇科细胞学是筛查项目, 出于技术原因, 可能会有假阴性结果, 本检测仅对来样负责, 如果对结果有疑义, 请在收到报告 7 天内与我们联系。

Rich 大同瑞慈康复医院
超声诊断图文报告

流水号: 2208250580

超声号: 1888285

姓名: 徐晓燕

年龄: 45 岁

性别: 女

检查设备: Vivid E95

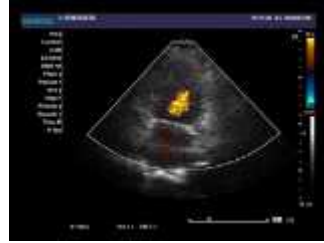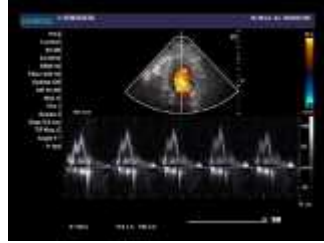
体检号: 393008

申请医院: 本院

体检科室: 体检科

检查部位: 心脏彩超

经典图像:



影像所见:

超声测量 (单位: mm)

升主动脉内径 31 (32±3mm)

左房内径 35 (35mm)

室间隔 10 (8-11mm)

左室内径 55 (47±4mm)

左室后壁 10 (8-11mm)

EF71% (50-80%)

右室内径 35 (36±4mm)

右房内径 36 (36±4mm)

FS37% (28-41%)

主肺动脉内径 21 (23±3mm)

升主动脉内径正常, 心脏各腔室大小正常, 室间隔厚度正常, 左室壁未见明显节段性运动异常, 主动脉瓣回声正常, 舒张期瓣下可见少量返流信号, 余瓣膜及启闭功能未见明显异常, 舒张期二尖瓣口血流频谱 E/A<1, 心包腔未见积液。

影像诊断:

1. 主动脉瓣少量返流
2. 左室舒张功能轻度减低

报告医师: 李菊蓉

检查日期: 2025-07-26

审核医师: 李菊蓉

报告日期: 2025-07-26



注: 本报告仅供临床医生参考!

地址: 大同市魏都大道 79 号。若有疑问, 请致电: 0352---2830580

Rich 大同瑞慈康复医院
超声诊断图文报告

流水号: 2208250580

超声号: 1888305

姓名: 徐晓燕

年龄: 45岁

性别: 女

检查设备: Vivid E95

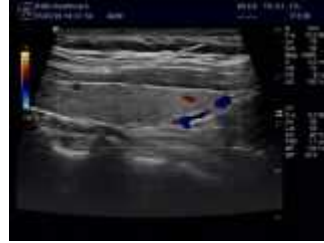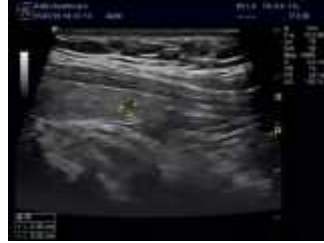体检号: 393008

申请医院: 本院

体检科室: 体检科

检查部位: 甲状腺彩超

经典图像:



影像所见:

甲状腺双侧叶形态正常, 包膜完整, 左侧叶实质内探及大小约 0.3x0.2cm 低回声结节, 形态规则, 边界清, 余实质回声均匀, CDFI: 未见异常血流信号。

双侧颈部未见明显肿大淋巴结。

影像诊断:

甲状腺左侧叶结节 TI-RADS III 级

报告医师: 李菊蓉

检查日期: 2025-07-26

审核医师: 李菊蓉

报告日期: 2025-07-26



注: 本报告仅供临床医生参考!

地址: 大同市魏都大道 79 号。若有疑问, 请致电: 0352---2830580

Rich 大同瑞慈康复医院
超声诊断图文报告

流水号: 2208250580

超声号: 1888311

姓名: 徐晓燕

年龄: 45 岁

性别: 女

检查设备: Vivid E95

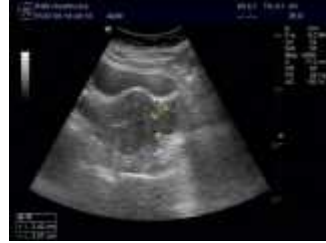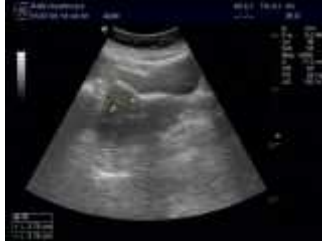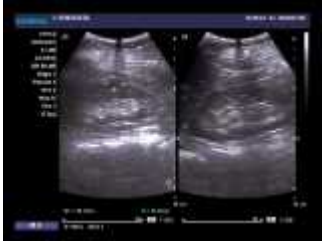体检号: 393008

申请医院: 本院

体检科室: 体检科

检查部位: 全腹彩超

经典图像:



影像所见:

肝脏大小形态正常, 包膜光滑完整, 实质回声均匀, 肝内管道系统走行清晰, 门静脉及肝内胆管不扩张。

胆囊大小形态正常, 壁不厚、光滑, 囊内透声好, 肝外胆管不扩张。

胰腺大小形态正常, 实质回声均匀, 主胰管不扩张。

脾脏大小形态正常, 实质回声均匀, 脾门静脉不宽。

双肾大小形态正常, 于右肾中极实质内可探及一无回声区, 大小约 1.6x1.2cm, 边界清, 内透声好, 皮髓质分界清晰, 集合系统未见分离, 双侧输尿管未见扩张。

膀胱充盈佳, 未见明显异常。

前位子宫, 大小约**cm, 肌壁回声不均匀, 于其内可探及数个低回声结节, 较大一位于前壁, 大小约 2.8x2.1cm, 内膜线清晰, 厚 0.5cm, 宫内节育器位置正常, 宫颈厚约 3.5cm, 双侧附件区均可探及囊肿无回声区, 左侧大小约 2.4x2.0cm, 右侧大小约 2.0x1.9cm, 均边界清, 形态规则, 内透声好。

影像诊断:

1. 右肾囊肿
2. 子宫肌瘤 (多发)
3. 宫颈肥大
4. 双侧卵巢囊肿, 建议复查

报告医师: 李菊蓉

检查日期: 2025-07-26

审核医师: 李菊蓉

报告日期: 2025-07-26



注: 本报告仅供临床医生参考!

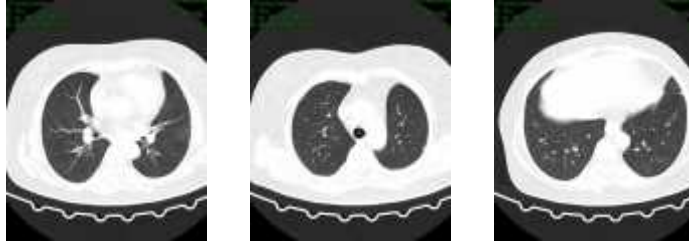地址: 大同市魏都大道 79 号。若有疑问, 请致电: 0352---2830580

ID 号: 2208250580

影像号: CT20250726068

姓名: 徐晓燕 年龄: 45 岁 性别: 女 检查设备: 西门子量子双源 CT
体检号: 393008 申请医院: 本院 体检科室: 体检科 检查部位: 肺部双源 CT

经典图像:



影像所见:

胸廓对称, 骨性肋骨完整, 胸壁软组织结构良好, 两肺支气管血管纹理走行分布良好, 支气管束结构清晰, 双肺通气良好, 左肺舌段间质纤维粘连。肺门结构未见异常。纵隔无偏移, 段以上支气管通畅。心影及大血管形态结构正常, 纵隔内未见肿大淋巴结。胸膜未见异常。

影像诊断:

左肺舌段间质纤维粘连。

报告医师: 剧艳军

检查日期: 2025-07-28

审核医师: 剧艳军

报告日期: 2025-07-28

