



2208220570

大同瑞慈健康体检

报 告 册

体检编号	392795	工号	61
姓名	邢鑫		
性别	男	年龄	34岁
单位	山西普华燃气有限公司		
部门	山西普华燃气有限公司		
联系电话	13613515546		
体检日期	2024-12-09		

尊敬的邢鑫先生您好！

首先，瑞慈健康体检全体员工欢迎您的光临，并对您的信任表示衷心的感谢！

您于 2024-12-09 （体检编号：392795）完成健康检查，本机构的各科医生已根据您的体检项目及结果，汇总成此份健康体检报告，并经总检医生审核。据此提出对您健康状况的综合分析及建议。

瑞慈健康体检倡导“大健康、大康复”，提出“健康是第一财富（Rich）”的人文理念。希望您仔细阅读并妥善地保管此份健康体检报告，并认真关注报告中的提示与建议，若您对报告内容有任何疑问，可直接与瑞慈健康体检客服部联系，进一步咨询。

健康体检咨询电话：0352-2824444

客户服务咨询电话：0352-2830597

400-6112995

瑞慈健康体检报告由下列内容组成：

第一部分：主检报告

第二部分：分科分项结果

第三部分：检验报告

第四部分：附表

主检报告

检查综述

- 【血常规（五分类）】 白细胞(WBC)偏低($3.12 \times 10^9/L$) 中性粒细胞绝对值(GR#)偏低($1.57 \times 10^9/L$) 大血小板数目偏低($24 \times 10^9/L$)
- 【血脂四项】 动脉硬化指数偏低(1.22) 高密度脂蛋白(HDL)偏高(1.87 mmol/L)
- 【肝功能三项】 门冬氨酸氨基转移酶(AST)偏低(14.00 U/L)
- 【尿液分析+尿沉渣】 鳞状上皮细胞偏高(3 /HP)
- 【心电图】 1.窦性心律不齐 2.逆钟向转位
- 【全腹彩超】 1.肝内偏强回声结节 考虑血管瘤 2.前列腺钙化斑

医生建议

【大血小板数目偏低】：

- 供内科结合临床参考。

【白细胞(WBC)偏低】：

- 白细胞是机体防御系统的重要组成部分。白细胞通过不同的方式、不同的机制消灭病原体、消除过敏原和参与免疫反应产生的抗体等。
- 降低可见于病毒感染、伤寒、再障、免疫低下、使用某些药物和爱好运动者，供内科结合临床参考，必要时复查。复查结果如果明显偏低，往内科进一步检查，明确病因，结合临床治疗。
- 复查血常规。若持续降低，建议血液科进一步检查，以及升白细胞药物治疗。

【中性粒细胞绝对值(GR#)偏低】：

- 结合白细胞计数，供内科临床参考。

【动脉硬化指数偏低】：

- 建议内科结合临床参考。

【高密度脂蛋白(HDL)偏高】：

- 高密度脂蛋白(HDL)主要在肝脏合成，具有抗动脉粥样硬化的功能，是冠心病的保护因子。高密度脂蛋白(HDL)能将周围组织包括动脉壁内的胆固醇运转到肝脏进行代谢，是一种抗动脉粥样硬化的血浆脂蛋白。
- 高密度脂蛋白(HDL)的含量与心血管的发病率和病变程度呈负相关，即高密度脂蛋白(HDL)减低，患冠心病的危险性增加；高密度脂蛋白(HDL)含量增高，患冠心病的危险性降低。
- 高密度脂蛋白(HDL)对冠心病的临床诊断是一个重要的参考指标。它的升高是临床冠心病保护因子之一，并能防治和延缓动脉粥样硬化的发展。
- 血清中高密度脂蛋白(HDL)的降低，预示着冠心病的出现。临床上常同时测定高密度脂蛋白(HDL)和血清总胆固醇，并根据它们的比值作为冠心病的信息指标。
- 高密度脂蛋白(HDL)减少，主要见于冠心病、冠状动脉粥样硬化、高甘油三酯血症、慢性贫血、脑血管病、糖尿病、急慢性肝炎、肝硬化等疾病。
- 戒烟，增强运动，采用低脂、低糖饮食，少食富含脂肪、胆固醇及饱和脂肪酸的食物，多进食蔬菜、水果、豆制品、粗粮、鱼和高纤维食品。
- 建议当高密度脂蛋白(HDL)减少时，可参考其他相关指标，积极治疗基础性疾病，往内分泌科复诊。

【门冬氨酸氨基转移酶(AST)偏低】：

- 建议消化内科诊断治疗。

【鳞状上皮细胞偏高】：

(1)在生理情况下，机体正常的新陈代谢都会引起鳞状上皮细胞的脱离，这是一种正常的机体现象。如果长时间出现鳞状上皮细胞偏高的现象时，则有可能是尿路感染、泌尿系统结石等因素导致，应及时往泌尿外科进一步诊断治疗。

【窦性心律不齐】：

(1)供内科临床参考，可见于正常人，无重要临床意义。
(2)见于正常人，是一种随呼吸节律而变化的正常心律。

【逆钟向转位】：

(1)建议心内科结合临床

【肝内偏强回声结节】：

(1)建议肝胆外科诊断治疗。

【前列腺钙化斑】：

(1)1、前列腺钙化斑大多数是由于前列腺炎症之后，前列腺内部组织局部出现了纤维化、钙质沉积而引起的。多数患者都是在体检时通过彩超检查时发现的，一般情况没有不适症状不需治疗。2、部分患者如有不适症状，建议前往泌尿科诊断治疗。

汇总医生： 丁昊炜

主检日期： 2024-12-10

主检医生：

分科结果

身高、体重、血压

项目名称	检查结果	项目名称	检查结果
身高	171cm	体重	70kg
血压	137/79mmHg		

***小结:**

未见异常

操作员：赵婉如

检查日期：2024-12-09

检查医生：名燕凌

检验报告

尿液分析+尿沉渣

项目名称	检查结果	单位	参考值	提示
白细胞尿	3	个/u1	0--13	
上皮细胞(EC)	3	/HP	0--28	
管型(CAST)	0	个/u1	0--1	
霉菌(尿)	0	/HP	0--0	
结晶	0	/HP	0--10	
透明度(CLA)	清亮			
胆红素(BIL)	-		阴性	
隐血(ERY)	-		阴性	
小圆上皮细胞(SRC)	0	个/u1	0--0	
维生素C	-		阴性	
异常红细胞	0	个/u1	0--3	
红细胞(正常)	0	个/u1	0--6	
鳞状上皮细胞	3	个/u1	0--0	↑
粘液丝	0	个/u1	0--0	
颜色(Colour)	淡黄色			
尿葡萄糖(GLU)	-		阴性	
酮体(KET)	-		阴性	
比重(SG)	1.015		1.003--1.030	
酸碱度(PH)	6.0		4.5--8.0	
尿蛋白质(PRO)	-		阴性	
尿胆原(URO)	-		阴性	
亚硝酸盐(NIT)	-		阴性	
红细胞(尿)(RBC)	0	个/u1	0--6	
尿白细胞(LEU)	-		阴性	

*小结：

鳞状上皮细胞偏高(3 /HP)

操作员：赵伟 检查日期：2024-12-09 检查医生：康建忠

血常规（五分类）

项目名称	检查结果	单位	参考值	提示
白细胞(WBC)	3.12	$10^9/L$	3.5--9.5	↓
淋巴细胞绝对值(LY#)	1.31	$10^9/L$	1.1--3.2	
淋巴细胞百分比(LY%)	41.9	%	20--50	
中性粒细胞绝对值(GR#)	1.57	$10^9/L$	1.8--6.3	↓
中性粒细胞百分比(GR%)	50.3	%	40--75	
嗜碱性粒细胞绝对值(BA#)	0.03	$10^9/L$	0--0.06	
嗜碱性粒细胞百分比(BA%)	1.0	%	0--1.0	
嗜酸性粒细胞绝对值(E0#)	0.05	$10^9/L$	0.02--0.52	
嗜酸性粒细胞百分比(E0%)	1.6	%	0.4--8.0	
血小板(PLT)	216	$10^9/L$	125--350	
血小板分布宽度(PDW)	15.8	%	15--17	
平均血小板体积(MPV)	7.6	f1	6.0--14.0	
血小板压积(PCT)	0.164	%	0.11--0.28	
红细胞(RBC)	4.95	$10^{12}/L$	4.3--5.8	
血红蛋白	152	g/L	130--175	
红细胞压积(HCT)	44.5	%	40--50	
红细胞平均体积(MCV)	89.8	f1	82--100	
平均血红蛋白含量(MCH)	30.7	pg	27--34	
平均血红蛋白浓度(MCHC)	341	g/L	316--354	
单核细胞绝对值(MO#)	0.16	$10^9/L$	0.1--0.60	
单核细胞百分比(MO%)	5.2	%	3--10	
红细胞分布宽度标准差(RDW-SD)	40.9	f1	35--56	
红细胞分布宽度变异系数(RDW-CV)	12.2	%	10.6--16.6	

大血小板比率	11.1	%	11--45	
大血小板数目	24	$10^9/L$	30--90	↓
未成熟粒细胞数目	0.01	$10^9/L$	0--999	
未成熟粒细胞百分比	0.4	%	0--100	
有核红细胞数目	0.000	$10^9/L$	0--9999	
有核红细胞百分比	0.00	/100WBC	0--9999	

***小结:**

白细胞(WBC)偏低($3.12 \times 10^9/L$) 中性粒细胞绝对值(GR#)偏低($1.57 \times 10^9/L$) 大血小板数目偏低($24 \times 10^9/L$)

操作员：王小雪 检查日期：2024-12-09 检查医生：康建忠

肾功三项

项目名称	检查结果	单位	参考值	提示
肌酐(CREA)	67.40	$\mu\text{mol/L}$	57--97	
尿酸(UA)	368.00	$\mu\text{mol/L}$	200--420	
尿素测定(Urea)	7.30	mmol/L	3.1--8.0	

***小结:**

未见异常

操作员：祁佳佳 检查日期：2024-12-09 检查医生：康建忠

空腹血糖

项目名称	检查结果	单位	参考值	提示
葡萄糖(GLU)	5.13	mmol/L	3.89--6.1	

***小结:**

未见异常

操作员：祁佳佳 检查日期：2024-12-09 检查医生：康建忠

血脂四项

项目名称	检查结果	单位	参考值	提示
动脉硬化指数	1.22		1.31--3.19	↓

总胆固醇 (CHOL)	4.83	mmol/L	2.59--5.2	
甘油三脂 (TG)	0.76	mmol/L	0.7--1.7	
低密度脂蛋白 (LDL)	2.29	mmol/L	0--4.13	
高密度脂蛋白 (HDL)	1.87	mmol/L	0.77--1.55	↑

***小结:**

动脉硬化指数偏低(1.22) 高密度脂蛋白 (HDL) 偏高(1.87 mmol/L)

操作员：祁佳佳 检查日期:2024-12-09

检查医生:康建忠

肝功能三项

项目名称	检查结果	单位	参考值	提示
γ-谷氨酰转肽酶 (GGT)	18.0	U/L	10--60	
丙氨酸氨基转移酶 (ALT)	20.00	U/L	9--50	
门冬氨酸氨基转移酶 (AST)	14.00	U/L	15--40	↓
谷草比谷丙	0.70		0.4--2.5	

***小结:**

门冬氨酸氨基转移酶 (AST) 偏低(14.00 U/L)

操作员：祁佳佳 检查日期:2024-12-09

检查医生:康建忠

大同瑞慈康复医院 12导联心电图报告

邢鑫 男 34岁

体检号:392795

病床号:

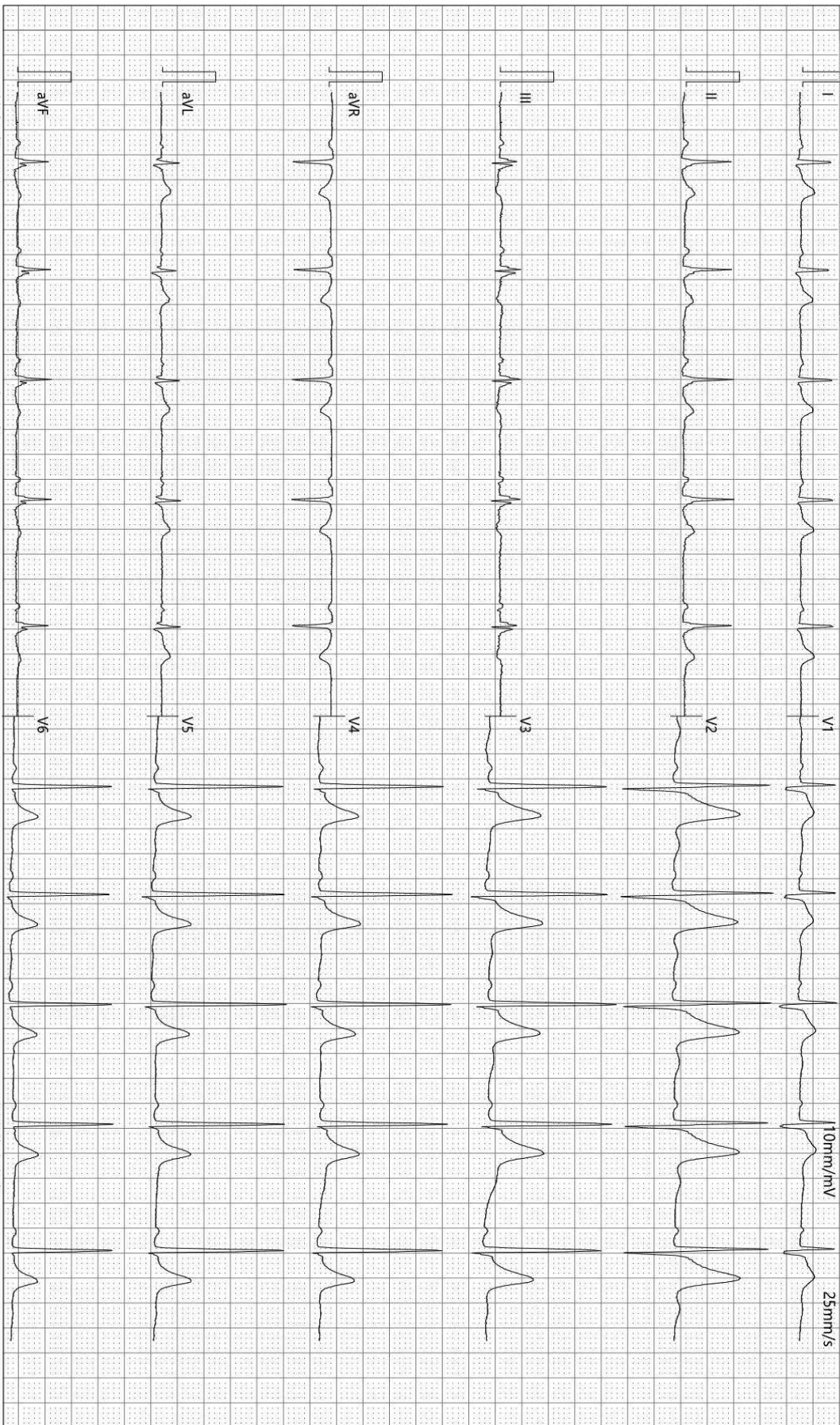
诊断结果:

- 1.窦性心律不齐
- 2.逆钟向转位

诊断医生:

张生 陶志娟

HR : 66bpm [60~100bpm]
 P : 100ms [0~110ms]
 PR : 161ms [120~200ms]
 QRS : 95ms [60~100ms]
 QT/QTc : 367/385ms [320~440/0~450ms]
 P/QRS/T : 68/58/17deg. [0~75/-30~90/0~75deg]
 RV5/SV1 : 2.468/0.327mV [0.0~2.5/0.0~2.0mV]



检查时间:2024-12-09 08:12:11

诊断时间:2024-12-09 08:19:21

SEMIP V1 90

仅供临床参考

Rich 大同瑞慈康复医院
超声诊断图文报告

流水号: 2208220570

超声号: 1767985

姓名: 邢鑫

年龄: 34 岁

性别: 男

检查设备: Vivid E95

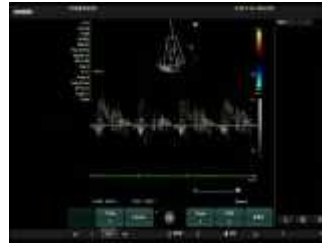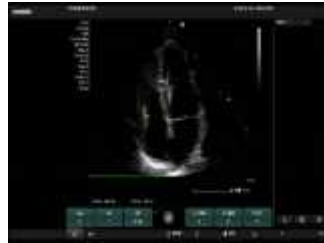体检号: 392795

申请医院: 本院

体检科室: 体检科

检查部位: 心脏彩超

经典图像:



影像所见:

超声测量 (单位: mm)

升主动脉内径 23 (32±3mm)

左房内径 27 (35mm)

室间隔 10 (8-11mm)

左室内径 46 (47±4mm)

左室后壁 9 (8-11mm)

EF66% (50-80%)

右室内径 25 (36±4mm)

右房内径 28 (36±4mm)

FS37% (28-41%)

主肺动脉内径 20 (23±3mm)

升主动脉内径正常, 心脏各腔室大小正常, 室间隔厚度正常, 左室壁未见明显节段性运动异常, 各瓣膜及启闭功能未见明显异常, 舒张期二尖瓣口血流频谱 E/A>1, 心包腔未见积液。

影像诊断:

心脏结构及功能未见明显异常

报告医师: 柴芳

检查日期: 2024-12-09

审核医师: 柴芳

报告日期: 2024-12-09



注: 本报告仅供临床医生参考!

地址: 大同市魏都大道 79 号。若有疑问, 请致电: 0352-2830580

Rich 大同瑞慈康复医院
超声诊断图文报告

流水号: 2208220570

超声号: 1767998

姓名: 邢鑫

年龄: 34 岁

性别: 男

检查设备: Vivid E95

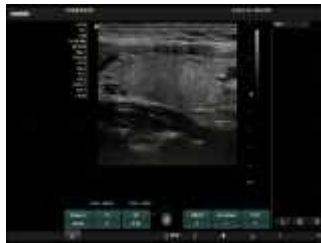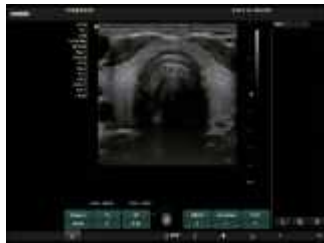体检号: 392795

申请医院: 本院

体检科室: 体检科

检查部位: 甲状腺彩超

经典图像:



影像所见:

甲状腺双侧叶形态正常, 包膜完整, 实质回声均匀, CDFI: 未见异常血流信号。
双侧颈部未见明显肿大淋巴结。

影像诊断:

甲状腺双侧叶未见异常

报告医师: 柴芳

检查日期: 2024-12-09

审核医师: 柴芳

报告日期: 2024-12-09



注: 本报告仅供临床医生参考!

地址: 大同市魏都大道 79 号。若有疑问, 请致电: 0352-2830580

Rich 大同瑞慈康复医院
超声诊断图文报告

流水号: 2208220570

超声号: 1768000

姓名: 邢鑫

年龄: 34 岁

性别: 男

检查设备: Vivid E95

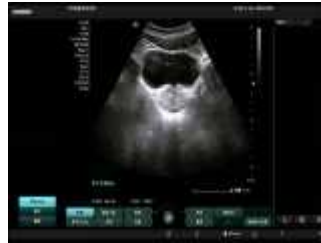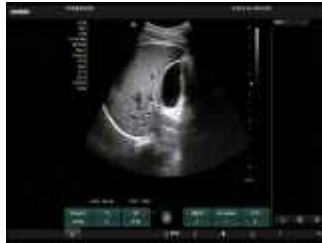体检号: 392795

申请医院: 本院

体检科室: 体检科

检查部位: 全腹彩超

经典图像:



影像所见:

肝脏大小形态正常, 包膜光滑完整, 肝左叶探及偏强回声结节, 大小约 1.0*0.8cm, 边界清, 余实质回声均匀, 肝内管道系统走行清晰, 门静脉及肝内胆管不扩张。

胆囊大小形态正常, 壁不厚、光滑, 囊内透声好, 肝外胆管不扩张。

胰腺大小形态正常, 实质回声均匀, 主胰管不扩张。

脾脏大小形态正常, 实质回声均匀, 脾门静脉不宽。

双肾大小形态正常, 皮髓质分界清晰, 集合系统未见分离, 双侧输尿管未见扩张。

膀胱充盈佳, 未见明显异常。

前列腺形态正常, 大小约 3.8*2.9*2.8cm, 实质回声均匀, 内探及强回声斑, 直径约 0.6cm。

影像诊断:

- 肝内偏强回声结节 考虑血管瘤
- 前列腺钙化斑

报告医师: 柴芳

检查日期: 2024-12-09

审核医师: 柴芳

报告日期: 2024-12-09



注: 本报告仅供临床医生参考!

地址: 大同市魏都大道 79 号。若有疑问, 请致电: 0352-2830580

ID 号: 2208220570

影像号: CT20241209009

姓名: 邢鑫

年龄: 34 岁

性别: 男

检查设备: 西门子量子双源 CT

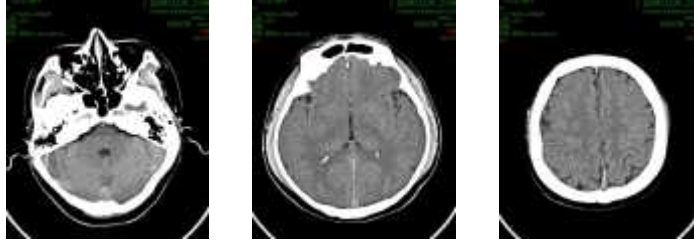体检号: 392795

申请医院: 本院

体检科室: 体检科

检查部位: CT 检查

经典图像:



影像所见:

颅脑结构双侧对称, 脑实质内未见异常密度。中线结构居中。脑沟、裂、池及脑室系统等未见异常。

影像诊断:

颅脑未见明显异常

报告医师: 剧艳军

检查日期: 2024-12-09

审核医师: 剧艳军

报告日期: 2024-12-09