



2208220553

大同瑞慈健康体检

报 告 册

体检编号	392779	工号	45
姓名	袁波涛		
性别	男	年龄	31岁
单位	山西普华燃气有限公司		
部门	山西普华燃气有限公司		
联系电话	18634203885		
体检日期	2025-11-25		

尊敬的袁波涛先生您好！

首先,瑞慈健康体检全体员工欢迎您的光临,并对您的信任表示衷心的感谢！

您于 2025-11-25 (体检编号: 392779) 完成健康检查,本机构的各科医生已根据您的体检项目及结果,汇总成此份健康体检报告,并经总检医生审核。据此提出对您健康状况的综合分析及建议。

瑞慈健康体检倡导“大健康、大康复”,提出“健康是第一财富 (Rich)”的人文理念。希望您仔细阅读并妥善地保管此份健康体检报告,并认真关注报告中的提示与建议,若您对报告内容有任何疑问,可直接与瑞慈健康体检客服部联系,进一步咨询。

健康体检咨询电话: 0352-2824444

客户服务咨询电话: 0352-2830597

400-6112995

瑞慈健康体检报告由下列内容组成:

第一部分:主检报告

第二部分:分科分项结果

第三部分:检验报告

第四部分:附表

主检报告

检查综述

- 1、【血常规（五分类）】 血小板分布宽度(PDW)偏低(11.6 fl)
- 2、【尿液分析+尿沉渣】 粘液丝偏高(1 /HP)
- 3、【心电图】 1. 窦性心律 2. 短 PR 间期

医生建议

【血小板分布宽度(PDW)偏低】：

(1) 供内科结合临床参考。

【粘液丝偏高】：

- (1) 尿常规中粘液丝是由尿路中细胞分泌出来的，在有尿路感染时分泌会明显增多，且伴有炎症细胞的出现。
- (2) 粘液丝偏高，可分为生理性偏高和病理性偏高两种，生理性偏高一般是由于喝水较少导致的尿液浓缩，一般在喝水后就能达到稀释的效果。
- (3) 病理性的粘液丝偏高是由于泌尿系炎症或者是前列腺炎导致的，需要注意观察，多喝水，同时有白细胞等炎症细胞增多时，应及时服用抗感染药物治疗。如果仅有粘液丝的增多而没有白细胞等炎症细胞增多时，尿路有炎症的可能性不大。
- (4) 建议平时饮食注意清淡，多喝水，少吃油腻和辛辣的食物，要注意个人清洁卫生，勤洗阴部，注意休息。

【短 PR 间期】：

(1) 可见于正常人，和预激综合征、交界性心律，定期复查心电图，心血管专科治疗。

汇总医生： 丁昊炜

主检日期： 2025-11-26

主检医生：

分科结果

身高、体重、血压

项目名称	检查结果	项目名称	检查结果
身高	175cm	体重	75kg
血压	132/76mmHg		

***小结：**

未见异常

操作员：张悦

检查日期：2025-11-25

检查医生：名燕凌

检验报告

尿液分析+尿沉渣

项目名称	检查结果	单位	参考值	提示
白细胞尿	0	个/u1	0--13	
上皮细胞(EC)	0	/HP	0--28	
管型(CAST)	0	个/u1	0--1	
霉菌(尿)	0	/HP	0--0	
结晶	0	/HP	0--10	
透明度(CLA)	清亮			
胆红素(BIL)	-		阴性	
隐血(ERY)	-		阴性	
小圆上皮细胞(SRC)	0	个/u1	0--0	
维生素C	-		阴性	
异常红细胞	0	个/u1	0--3	
红细胞(正常)	0	个/u1	0--6	
鳞状上皮细胞	0	个/u1	0--0	
粘液丝	1	个/u1	0--0	↑
颜色(Colour)	淡黄色			
尿葡萄糖(GLU)	-		阴性	
酮体(KET)	-		阴性	
比重(SG)	1.025		1.003--1.030	
酸碱度(PH)	6.0		4.5--8.0	
尿蛋白质(PRO)	-		阴性	
尿胆原(URO)	-		阴性	
亚硝酸盐(NIT)	-		阴性	
红细胞(尿)(RBC)	0	个/u1	0--6	
尿白细胞(LEU)	-		阴性	

*小结：

粘液丝偏高(1 /HP)

操作员：祁佳佳 检查日期:2025-11-25

检查医生:康建忠

血常规（五分类）

项目名称	检查结果	单位	参考值	提示
白细胞(WBC)	3.82	$10^9/L$	3.5--9.5	
淋巴细胞绝对值(LY#)	1.40	$10^9/L$	1.1--3.2	
淋巴细胞百分比(LY%)	36.6	%	20--50	
中性粒细胞绝对值(GR#)	2.00	$10^9/L$	1.8--6.3	
中性粒细胞百分比(GR%)	52.5	%	40--75	
嗜碱性粒细胞绝对值(BA#)	0.02	$10^9/L$	0--0.06	
嗜碱性粒细胞百分比(BA%)	0.4	%	0--1.0	
嗜酸性粒细胞绝对值(E0#)	0.10	$10^9/L$	0.02--0.52	
嗜酸性粒细胞百分比(E0%)	2.6	%	0.4--8	
血小板(PLT)	255	$10^9/L$	125--350	
血小板分布宽度(PDW)	11.6	%	15--17	↓
平均血小板体积(MPV)	10.1	f1	6.0--14.0	
血小板压积(PCT)	0.257	%	0.11--0.28	
红细胞(RBC)	5.29	$10^{12}/L$	4.3--5.8	
血红蛋白	148	g/L	130--175	
红细胞压积(HCT)	45.8	%	40--50	
红细胞平均体积(MCV)	86.5	f1	82--100	
平均血红蛋白含量(MCH)	28.0	pg	27--34	
平均血红蛋白浓度(MCHC)	324	g/L	316--354	
单核细胞绝对值(MO#)	0.30	$10^9/L$	0.1--0.6	
单核细胞百分比(MO%)	7.9	%	3--10	
红细胞分布宽度标准差(RDW-SD)	45.4	f1	35--56	
红细胞分布宽度变异系数(RDW-CV)	14.7	%	10.6--16.6	

大血小板比率	26.4	%	11--45	
大血小板数目	67	$10^9/L$	30--90	
未成熟粒细胞数目	0.00	$10^9/L$	0--0.6	
未成熟粒细胞百分比	0.0	%	0--10	
有核红细胞数目	0.000	$10^9/L$	0--9999	
有核红细胞百分比	0.00	/100WBC	0--9999	

***小结:**

血小板分布宽度(PDW)偏低(11.6 f1)

操作员：祁佳佳 检查日期:2025-11-25

检查医生:康建忠

肾功三项

项目名称	检查结果	单位	参考值	提示
肌酐(CREA)	57.60	$\mu\text{mol/L}$	57--97	
尿酸(UA)	365.00	$\mu\text{mol/L}$	200--420	
尿素测定(Urea)	4.87	mmol/L	3.1--8.0	

***小结:**

未见异常

操作员：刘慧芳 检查日期:2025-11-25

检查医生:康建忠

空腹血糖

项目名称	检查结果	单位	参考值	提示
葡萄糖(GLU)	4.73	mmol/L	3.89--6.1	

***小结:**

未见异常

操作员：刘慧芳 检查日期:2025-11-25

检查医生:康建忠

血脂四项

项目名称	检查结果	单位	参考值	提示
动脉硬化指数	2.25		1.31--3.19	
总胆固醇(CHOL)	4.14	mmol/L	2.59--5.2	

甘油三脂(TG)	0.97	mmol/L	0.7--1.7	
低密度脂蛋白(LDL)	2.47	mmol/L	0--4.13	
高密度脂蛋白(HDL)	1.10	mmol/L	0.77--1.55	

***小结:**

未见异常

操作员：刘慧芳 检查日期:2025-11-25 检查医生:康健忠

肝功能三项

项目名称	检查结果	单位	参考值	提示
γ-谷氨酰转肽酶(GGT)	34.0	U/L	10--60	
丙氨酸氨基转移酶(ALT)	20.00	U/L	9--50	
门冬氨酸氨基转移酶(AST)	20.00	U/L	15--40	
谷草比谷丙	1.00		0.4--2.5	

***小结:**

未见异常

操作员：刘慧芳 检查日期:2025-11-25 检查医生:康健忠

大同瑞慈康复医院 12导联心电图报告

袁波涛

男

31岁

体检号:392779

病床号:


诊断结果:

- 1.窦性心律
- 2.短PR间期

诊断医生:

袁波涛

HR : 63bpm [60~100bpm]
P : 75ms [0~110ms]
PR : 111↓ms [120~200ms]
QRS : 111↑ms [60~100ms]
QT/QTc : 388/400ms [320~440/0~450ms]
P/QRS/T : -56↓/71/57deg [0~75/-30~90/0~75deg]
RV5/SV1 : 1.553/0.788mV [0.0~2.5/0.0~2.0mV]



检查时间:2025-11-25 08:55:56

诊断时间:2025-11-25 09:02:26

SEMIP V1.90

仅供临床参考

Rich 大同瑞慈康复医院
超声诊断图文报告

流水号: 2208220553

超声号: 2049056

姓名: 袁波涛

年龄: 31 岁

性别: 男

检查设备: Vivid E95

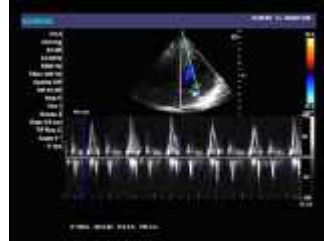
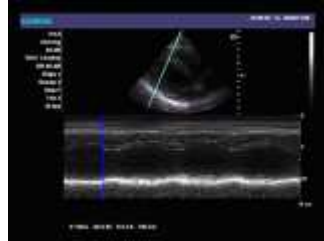
体检号: 392779

申请医院: 本院

体检科室: 体检科

检查部位: 心脏彩超

经典图像:



影像所见:

超声测量 (单位: mm)

升主动脉内径 28 (32±3mm)

左房内径 30 (35mm)

室间隔 10 (8-11mm)

左室内径 45 (47±4mm)

左室后壁 9 (8-11mm)

EF66% (50-80%)

右室内径 28 (36±4mm)

右房内径 30 (36±4mm)

FS36% (28-41%)

主肺动脉内径 20 (23±3mm)

升主动脉内径正常, 心脏各腔室大小正常, 室间隔厚度正常, 左室壁未见明显节段性运动异常, 各瓣膜及启闭功能未见明显异常, 舒张期二尖瓣口血流频谱 E/A>1, 心包腔未见积液。

影像诊断:

心脏结构及功能未见明显异常

报告医师: 李菊蓉

检查日期: 2025-11-25

审核医师: 李菊蓉

报告日期: 2025-11-25



注: 本报告仅供临床医生参考!

地址: 大同市魏都大道 79 号。若有疑问, 请致电: 0352---2830580

Rich 大同瑞慈康复医院
超声诊断图文报告

流水号: 2208220553

超声号: 2049060

姓名: 袁波涛

年龄: 31 岁

性别: 男

检查设备: Vivid E95

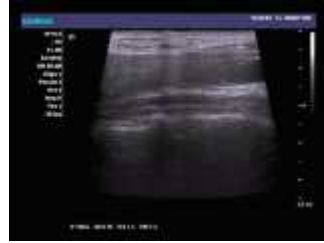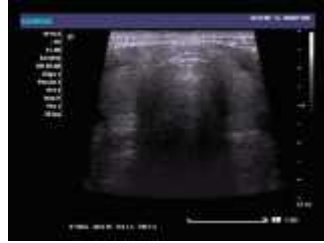体检号: 392779

申请医院: 本院

体检科室: 体检科

检查部位: 甲状腺彩超

经典图像:



影像所见:

甲状腺双侧叶形态正常, 包膜完整, 实质回声均匀, CDFI: 未见异常血流信号。
双侧颈部未见明显肿大淋巴结。

影像诊断:

甲状腺双侧叶未见异常

报告医师: 李菊蓉

检查日期: 2025-11-25

审核医师: 李菊蓉

报告日期: 2025-11-25



注: 本报告仅供临床医生参考!

地址: 大同市魏都大道 79 号。若有疑问, 请致电: 0352---2830580

Rich 大同瑞慈康复医院
超声诊断图文报告

流水号: 2208220553

超声号: 2049062

姓名: 袁波涛

年龄: 31 岁

性别: 男

检查设备: Vivid E95

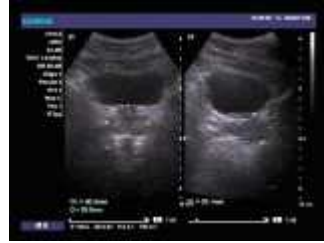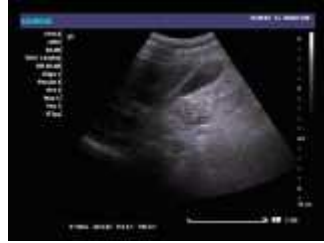体检号: 392779

申请医院: 本院

体检科室: 体检科

检查部位: 全腹彩超

经典图像:



影像所见:

肝脏大小形态正常, 包膜光滑完整, 实质回声均匀, 肝内管道系统走行清晰, 门静脉及肝内胆管不扩张。
胆囊大小形态正常, 壁不厚、光滑, 囊内透声好, 肝外胆管不扩张。
胰腺大小形态正常, 实质回声均匀, 主胰管不扩张。
脾脏大小形态正常, 实质回声均匀, 脾门静脉不宽。
双肾大小形态正常, 皮髓质分界清晰, 集合系统未见分离, 双侧输尿管未见扩张。
膀胱充盈佳, 未见明显异常。
前列腺形态正常, 大小约 4.0*2.9*2.8cm, 实质回声均匀。

影像诊断:

肝、胆、脾、胰、双肾、前列腺未见明显异常

报告医师: 李菊蓉

检查日期: 2025-11-25

审核医师: 李菊蓉

报告日期: 2025-11-25



注: 本报告仅供临床医生参考!

地址: 大同市魏都大道 79 号。若有疑问, 请致电: 0352---2830580

ID 号: 2208220553

影像号: CT20251125020

姓名: 袁波涛

年龄: 31 岁

性别: 男

检查设备: 西门子量子双源 CT

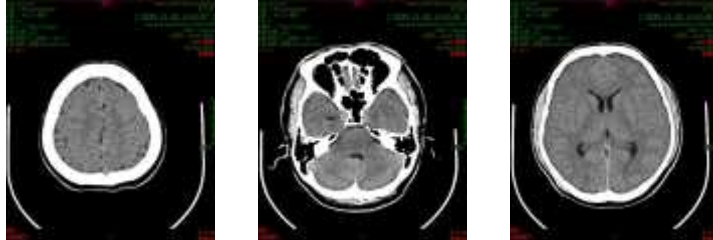体检号: 392779

申请医院: 本院

体检科室: 体检科

检查部位: CT 检查

经典图像:



影像所见:

双侧大脑半球对称, 脑实质未见异常, 脑室无扩张, 脑沟裂无增宽, 脑中线居中。脑干、小脑未见异常。颅骨未见异常。

影像诊断:

颅脑 CT 平扫未见异常

报告医师: 张剑峰

检查日期: 2025-11-25

审核医师: 张剑峰

报告日期: 2025-11-25

