



2208090549

大同瑞慈健康体检

报 告 册

体检编号	391704	工号	15
姓名	常敏敏		
性别	女	年龄	43岁
单位	广灵县社保中心		
部门	广灵县社保中心		
联系电话	13754901229		
体检日期	2024-07-02		

尊敬的 常敏敏女士 您好！

首先，瑞慈健康体检全体员工欢迎您的光临，并对您的信任表示衷心的感谢！

您于 2024-07-02 （体检编号：391704）完成健康检查，本机构的各科医生已根据您的体检项目及结果，汇总成此份健康体检报告，并经总检医生审核。据此提出对您健康状况的综合分析及建议。

瑞慈健康体检倡导“大健康、大康复”，提出“健康是第一财富（Rich）”的人文理念。希望您仔细阅读并妥善地保管此份健康体检报告，并认真关注报告中的提示与建议，若您对报告内容有任何疑问，可直接与瑞慈健康体检客服部联系，进一步咨询。

健康体检咨询电话：**0352-2824444**

客户服务咨询电话：**0352-2830597**
400-6112995

瑞慈健康体检报告由下列内容组成：

第一部分：主检报告

第二部分：分科分项结果

第三部分：检验报告

第四部分：附表

主检报告

检查综述

- 【冠状动脉 CTA】 双源 CT 冠状动脉成像未见病变征象
- 【头、颈部血管 CTA】 双源 CT 头颈血管成像未见病变征象 右侧顶部颅骨内板下结节，建议 MRI 检查
- 【颈部血管彩超】 右锁骨下动脉起始处内中膜增厚

医生建议

【右侧顶部颅骨内板下结节】：

- (1) 建议 MRI 检查。

【右锁骨下动脉起始处内中膜增厚】：

- (1) 颈动脉内中膜增厚是一个超声诊断，它属于血管性疾病（动脉硬化）的早期表现，提示长期发展下去动脉硬化会形成斑块和狭窄闭塞病变。
- (2) 建议改变饮食结构，适量增加运动量，减缓动脉硬化发展的速度。如果有血脂高、胆固醇高、高血压、高血糖，就要进行相应的控制和预防，通过药物的干预，避免从内中膜增厚发展成斑块，进一步形成血管狭窄和闭塞的病变。

汇总医生： 丁昊炜

主检日期： 2024-07-03

主检医生：

分科结果

身高、体重、血压

项目名称	检查结果	项目名称	检查结果
身高	157cm	体重	57kg
血压	139/72mmHg		

***小结：**

未见异常

操作员：闫辛儿

检查日期：2024-07-02

检查医生：名燕凌

姓名：常敏敏

性别：女

年龄：43

登记流水：2208090549

体检日期：2024-07-02

检验报告

双源 CT 诊断图文报告

流水号: 2208090549

影像号: CT20240701070

姓名: 常敏敏

年龄: 43 岁

性别: 女

检查设备: 西门子量子双源 CT

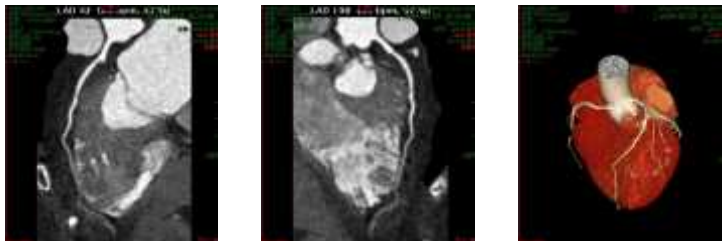体检号: 391704

申请医院: 本院

体检科室: 体检科

检查部位: 冠状动脉 CTA

经典图像:



影像所见:

冠状动脉起源正常, 冠状动脉发育呈右优势型。

左冠状动脉主干、前降支、对角支及回旋支管壁光滑, 未见钙化及非钙化斑块, 管腔未见狭窄及闭塞。

右冠状动脉、后降支及左室后支管壁光滑, 未见钙化及非钙化斑块, 管腔未见狭窄及闭塞。

影像诊断:

双源 CT 冠状动脉成像未见病变征象

[提示] 冠状动脉狭窄程度表述: 轻度 (25-49%) 中度 (50-69%) 重度 (70-99%) 闭塞 (100%)

报告医师: 张剑峰

检查日期: 2024-07-02

审核医师: 叶道斌

报告日期: 2024-07-02

流水号: 2208090549

影像号: CT20240701071

姓名: 常敏敏

年龄: 43 岁

性别: 女

检查设备:

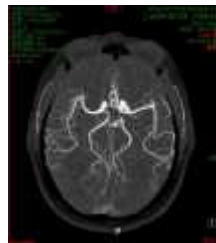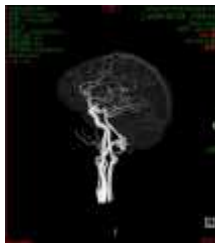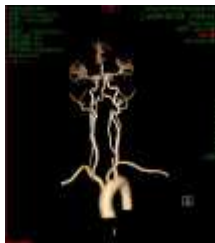体检号: 391704

申请医院: 本院

体检科室: 体检科

检查部位: 头、颈部血管 CTA

经典图像:



影像所见:

双侧颈总动脉、颈内、外动脉管壁光滑, 管腔通畅, 未见狭窄及闭塞。

双侧大脑前动脉、大脑中动脉显示清楚, 管壁光滑, 管腔通畅, 未见狭窄及闭塞。

双侧椎动脉、基底动脉及大脑后动脉显示清楚, 管壁光滑, 管腔通畅, 未见狭窄及闭塞。

扫及右侧顶部颅骨内板下见一大约 1x1.5cm 不均一强化结节, 边界清晰, 邻近颅骨受压变薄。

影像诊断:

双源 CT 头颈血管成像未见病变征象

右侧顶部颅骨内板下结节, 建议 MRI 检查

报告医师: 张剑峰

检查日期: 2024-07-02

审核医师: 苗来生

报告日期: 2024-07-02


超声诊断图文报告

流水号: 2208090549

影像号:

姓名: 常敏敏 年龄: 43 岁 性别: 女 检查设备: Vivid E95
体检号: 391704 申请医院: 本院 体检科室: 体检科 检查部位: 颈部血管彩超

经典图像:



影像所见:

右锁骨下动脉起始处内中膜增厚, 厚约 1.2mm, 双侧颈总动脉、颈内、颈外动脉起始段内中膜不增厚, 内壁欠光滑, 管壁未见明确强回声斑。CDFI: 血流充盈好。PW: 频谱形态正常。

双侧椎动脉走行正常, 椎动脉内径正常, 管壁不厚, 管腔内为无回声, CDFI: 血流充盈好。PW: 频谱正常。

	内径 mm	流速 cm/s	RI
左侧椎动脉	2.9	44.9	0.64
右侧椎动脉	3.0	37.1	0.66

影像诊断:

右锁骨下动脉起始处内中膜增厚

报告医师:

检查日期: 2024-07-03

审核医师:

报告日期: 2024-07-03