



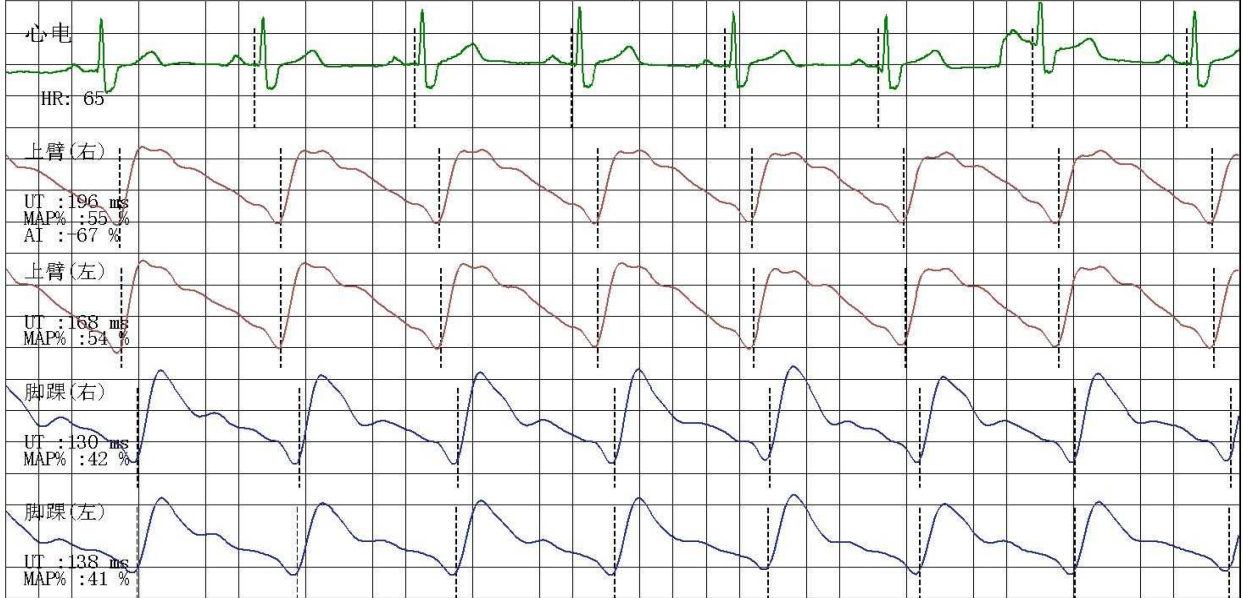# 检 查 结 果

姓名	王玉清
性别	女
年龄	53岁
联系电话	13834125578
体检日期	2026-04-26

## 检验报告

# 大同瑞慈健康体检 动脉阻塞与僵硬检测报告单

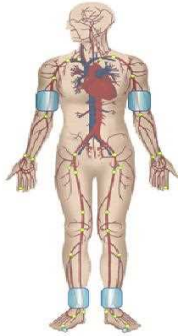
病历号: 2208090545 检查号: 12003  
姓名: 王玉清 性别: 女 年龄: 53 岁  
身高: 173.0 cm 体重: 83.0 kg BMI: 27.7



### 四肢动脉血压值 (mmHg)

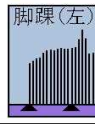
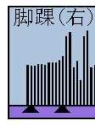
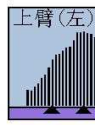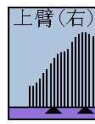
#### 上臂(右)

SBP: 132  
MBP: 102  
DBP: 83  
PP: 49



#### 上臂(左)

SBP: 125  
MBP: 95  
DBP: 74  
PP: 51



#### 脚踝(右)

SBP: 209  
MBP: 164  
DBP: 128  
PP: 81

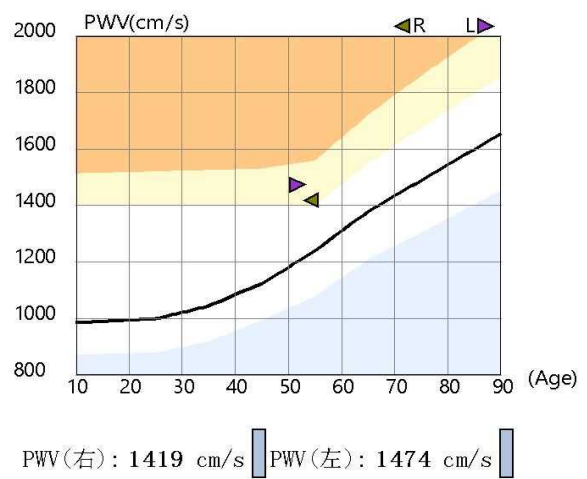
#### 脚踝(左)

SBP: 219  
MBP: 166  
DBP: 123  
PP: 96

### 动脉阻塞值

ABI (R): 1.58      ABI (L): 1.66  
BAI (R): 0.60      BAI (L): 0.57

### 动脉硬化分析 (PWV) 图



### 检查所见

双侧上肢血压正常; 双侧上肢血压无明显差异; 双侧上肢脉压正常; 双侧下肢血压无明显差异; 双侧下肢脉压增大; 双侧下肢静态ABI高于正常范围; 左侧baPWV增快; 右侧baPWV增快; 四肢动脉脉搏波形未见异常。

### 诊断所见

双侧下肢动脉中层钙化可能; 双侧外周动脉僵硬度增高。

操作者: 邢秀彬

检查日期: 2026-04-26

地址: 大同市平城区魏都大道79号

高血压判断依据《中国高血压防治指南》(第三版)  
ABI判断依据《2011年美国心脏协会/美国心脏病学学会周围动脉疾病指南》  
电话:

Rich 大同瑞慈康复医院  
超声诊断图文报告

流水号: 2208090545

超声号: 2162330

姓名: 王玉清

年龄: 53 岁

性别: 女

检查设备: Vivid E95

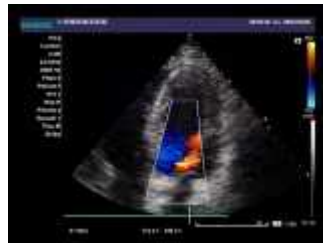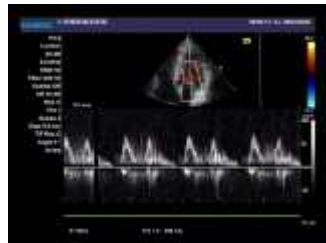
体检号: 391700

申请医院: 本院

体检科室: 体检科

检查部位: 心脏彩超

经典图像:



影像所见:

超声测量 (单位: mm)

升主动脉内径 32 (21-36)

左房内径 34 (22-39)

室间隔 10 (8-11)

左室内径 52 (37-54)

左室后壁 9 (8-11)

EF72% (50-80%)

右室内径 25 (25-40)

右房内径 28 (25-42)

FS42% (28-41%)

主肺动脉内径 20 (15-25)

升主动脉内径正常, 心脏各腔室大小正常, 室间隔厚度正常, 左室壁未见明显节段性运动异常, 主动脉瓣可见少量返流信号, 余各瓣膜及启闭功能未见明显异常, 舒张期二尖瓣口血流频谱 E/A>1, 心包腔未见积液。

影像诊断:

主动脉瓣少量返流

报告医师: 李菊蓉

检查日期: 2026-04-26

审核医师:

报告日期: 2026-04-26



注: 本报告仅供临床医生参考!

地址: 大同市魏都大道 79 号。若有疑问, 请致电: 0352---2830580

Rich 大同瑞慈康复医院  
超声诊断图文报告

流水号: 2208090545

超声号: 2162328

姓名: 王玉清

年龄: 53 岁

性别: 女

检查设备: Vivid E95

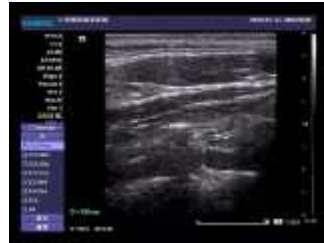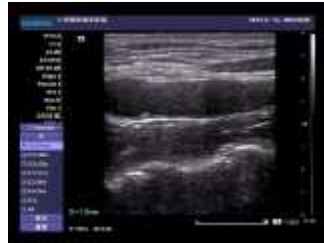体检号: 391700

申请医院: 本院

体检科室: 体检科

检查部位: 颈部血管彩超

经典图像:



影像所见:

右侧颈总动脉内中膜增厚, 厚约 1.3mm, 右锁骨下动脉起始处、左侧颈总动脉、双侧颈内、颈外动脉起始段内中膜不增厚, 内壁欠光滑, 管壁未见明确强回声斑。CDFI: 血流充盈好。PW: 频谱形态正常。 双侧椎动脉走行正常, 椎动脉内径正常, 管壁不厚, 管腔内为无回声, CDFI: 血流充盈好。PW: 频谱正常。

影像诊断:

右侧颈总动脉内中膜增厚

报告医师: 李菊蓉

检查日期: 2026-04-26

审核医师:

报告日期: 2026-04-26



注: 本报告仅供临床医生参考!

地址: 大同市魏都大道 79 号。若有疑问, 请致电: 0352---2830580

ID 号: 2208090545

影像号: CT20260422077

姓名: 王玉清

年龄: 53 岁

性别: 女

检查设备: 西门子量子双源 CT

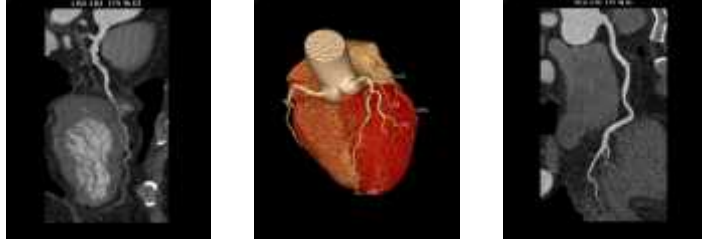体检号: 391700

申请医院: 本院

体检科室: 体检科

检查部位: 冠状动脉 CTA

## 经典图像:



## 影像所见:

冠状动脉起源正常, 冠状动脉发育呈右优势型。

左冠状动脉前降支近、中段管壁可见混合斑块, 管腔节段性轻微狭窄约 10-20%; 左冠状动脉主干、对角支及回旋支管壁光滑, 未见钙化及非钙化斑块, 管腔未见狭窄及闭塞。

右冠状动脉中段管壁可见钙化斑块, 管腔局限性轻微狭窄约 10%, 远段管壁光滑, 管腔粗细不均; 后降支管壁光滑, 未见钙化及非钙化斑块, 管腔未见狭窄及闭塞。

## 影像诊断:

1. 左冠状动脉前降支近、中段节段性轻微狭窄约 10-20%
2. 右冠状动脉中段局限性轻微狭窄约 10%, 中、远段粗细不均

[提示] 冠状动脉狭窄程度表述: 轻度 (25-49%) 中度 (50-69%) 重度 (70-99%) 闭塞 (100%)

报告医师: 张剑峰

检查日期: 2026-04-26

审核医师:

报告日期: 2026-04-26

ID号: 2208090545

影像号: MR20260424034

姓名: 王玉清

年龄: 53岁

性别: 女

检查设备: 西门子 1.5T 磁共振

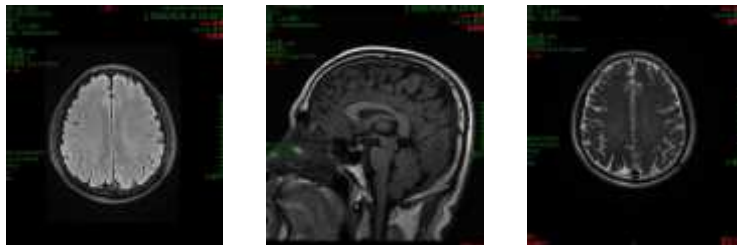
体检号: 391700

申请医院: 本院

体检科室: 体检科

检查部位: 颅脑 MRI

## 经典图像:



## 影像所见:

双侧大脑半球对称, 皮髓质分界清, 未见异常信号。脑干、双侧小脑半球未见异常信号及占位征象。脑室、脑池无扩大, 脑沟、脑裂无增宽。中线结构居中。

## 影像诊断:

头颅 MRI 平扫未见病变征象

报告医师: 穆丽萍

检查日期: 2026-04-26

审核医师:

报告日期: 2026-04-26