



2208090536

# 大同五洲心血管病医院

## 健康体检报告

体检编号	391691	工号	2
姓名	田金萍 1		
性别	女	年龄	57 岁
单位	广灵县社保中心		
部门	广灵县社保中心		
联系电话	18734670689		
体检日期	2026-03-27		

尊敬的田金萍 1 女士您好！

首先，五洲心血管健康体检全体员工欢迎您的光临，并对您的信任表示衷心的感谢！

您于 2026-03-27 （体检编号：391691）完成健康检查，本机构的各科医生已根据您的体检项目及结果，汇总成此份健康体检报告，并经总检医生审核。据此提出对您健康状况的综合分析及建议。

五洲心血管健康体检倡导守护心健康，预见未来的人文理念。希望您仔细阅读并妥善地保管此份健康体检报告，并认真关注报告中的提示与建议，若您对报告内容有任何疑问，可直接与五洲健康体检客服部联系，进一步咨询。

健康体检咨询电话： 0352-5332388

客户服务咨询电话： 0352-5339811

五洲健康体检报告由下列内容组成：

第一部分：主检报告

第二部分：分科分项结果

第三部分：检验报告

第四部分：附表

大同五洲心血管病医院

0352-5332388

## 主检报告

### 检查综述

- 1、【身高、体重、血压】（1）体重指数 29.24：超重
- 2、【生殖道微生态】 上皮细胞(白带)++/HP G+杆菌++
- 3、【脑部双源 CT】 1. 颅脑 CT 平扫未见异常 2. 左侧上颌窦慢性炎症
- 4、【妇科内诊】（1）宫颈肥大、糜烂
- 5、【甲状腺彩超】 甲状腺双侧叶多发结节 TI-RADS 2 级 定期复查
- 6、【乳腺彩超】 左乳结节 BI-RADS 2 级 定期复查
- 7、【全腹彩超】 1. 子宫内膜稍厚 2. 子宫肌瘤（多发） 3. 宫颈肥大
- 8、【人乳头瘤病毒检查（HPV）】 HPV 高危亚型 68(阳性(+))

### 医生建议

#### 【超重】：

(1) 体重指数是判断体重超标或偏低的主要指标。体重是反映和衡量一个人健康状况的重要标志之一，过胖和过瘦都不利于健康，身高体重不协调也不会给人以美感。体重的变化，还会直接反映身体长期的热量平衡状态。

(2) 当需要比较及分析一个人的体重对于不同身高的人所带来的健康影响时，体重指数是一个中立而可靠的指标。其主要适用于需要体重测试、体型肥胖和全身检查的人群。

(3) 体重指数（BMI）是世界卫生组织推荐的国际统一使用的肥胖分型标准，也是目前国际上常用的衡量人体胖瘦程度以及是否健康的一个标准，其计算方式为： $BMI = \text{体重（千克）} / \text{身高（米} \times \text{米）}$ 。成人的标准值是 BMI 18.5-23.9 之间。低于 18.5 为体重指数偏低；高于 23.9 则为体重指数偏高。

(4) 一般表现为体重超重或肥胖，超重及肥胖会出现一系列代谢性疾病，如高血压、高血糖、高血脂、高尿酸血症等，所以体重指数偏高者一定要注意控制体重。

(5) 合理控制饮食，食品多样化，膳食纤维可适量增加，饮食规律，避免暴饮暴食，低盐、低脂饮食为主，减少高热量食物的摄入。

(6) 加强体育锻炼，每天最少保持 30 分钟的中等强度运动。鼓励每天至少快步走 6000 步比较健康。肥胖患者不适合较剧烈的运动，会加重膝关节的负担，可以选择游泳、划船等对膝关节负荷较小的运动。

(7) 定期检查血糖、血脂、肝功、肝脏 B 超等，积极治疗基础性疾病。

(8) 减少热量摄取及增加热量消耗。强调以健康行为、饮食、运动为主的综合治疗。

#### 【G+杆菌++】：

(1) 阴道微生物学检查是用于提示除阴道的正常菌群之外，可致病的菌群类别判断，用于临床治疗指导。

#### 【上皮细胞(白带)++/HP】：

(1) 在生理情况下，阴道内的细胞新陈代谢会正常脱落，在取标本的时候会取到有脱落的上皮细胞，镜检时就会发现阳性，这属于正常的现象。如果同时阴道分泌物检查发现有病原菌感染的情况，建议往妇科进一步诊断治疗。

#### 【左侧上颌窦慢性炎症】：

(1) 建议耳鼻喉科诊断治疗。

大同五洲心血管病医院

0352-5332388

**【宫颈糜烂】：**

- (1)宫颈糜烂是慢性宫颈炎最常见的一种病理改变。由于宫颈表面的鳞状上皮长期浸于碱性炎症分泌物中而剥脱，被宫颈管内柱状上皮所代替，因柱状上皮薄，可显露皮下血管，宫颈表面呈红色，通称宫颈糜烂。
- (2)宫颈糜烂根据糜烂面积大小，可将宫颈糜烂分为三度，轻度指糜烂面小于整个宫颈的 1/3；中度指糜烂面占整个宫颈的 1/3-2/3；重度指糜烂面超过整个宫颈的 2/3。
- (3)宫颈糜烂根据类型分为单纯性糜烂，在炎症初期，糜烂面光滑；颗粒状糜烂，因腺体及间质增生，表面凹凸不平，呈颗粒状；乳头状糜烂，增生更显著，呈乳头状。
- (4)以局部治疗为主，主要有药物局部治疗和物理治疗。
- (5)请在妇科医生指导下规范治疗，并定期复查。

**【宫颈肥大】：**

- (1)宫颈肥大引起的原因一是慢性炎症长期刺激，使宫颈充血、水肿，宫颈腺体和间质发生增生而导致宫颈不同程度的肥大、硬度增加。
- (2)二是在宫颈腺体的深部可能出现粘液潴留，形成大小不等的囊肿，使宫颈变得肥大。
- (3)宫颈肥大有时可比正常宫颈增大 2~4 倍，宫颈表面可以是光滑的，也可有糜烂。宫颈质地一般较硬，这是纤维结缔组织增生所致的。
- (4)如果是单纯性的宫颈肥大，一般不需特殊处理，妇科定期复查即可。

**【甲状腺双侧叶多发结节】：**

- (1)甲状腺结节是一种常见的甲状腺疾病，很多甲状腺疾病可表现为结节，如可由甲状腺退行性变、炎症、自身免疫性及新生物等多种病变所致。甲状腺结节在各个年龄段的男女人群中均可见到，但中年女性中较多。
- (2)甲状腺结节分良性和恶性两大类，良性的占绝大多数，恶性者不足 1%，判断甲状腺结节的良恶主要依靠病史、体格检查、放射性核素扫描、穿刺细胞学检查。
- (3)建议往普外科就诊，进一步检查，明确诊断，结合临床诊治并定期复查。

**【左乳结节】：**

- (1)乳腺结节是乳腺组织导管和乳小叶在结构上的退行性变及进行性结缔组织的生长，主要以乳房周围性疼痛为特征，或在情绪变化、劳累、天气变化时加重，每月月经前疼痛加剧，行经后疼痛减退或消失。其主要原因是由于内分泌失调。
- (2)建议少吃刺激性食物或进行药物治疗干预，必要时外科诊治。

**【子宫内膜稍厚】：**

- (1)建议妇科诊断治疗。

**【宫颈肥大】：**

- (1)宫颈肥大引起的原因一是慢性炎症长期刺激，使宫颈充血、水肿，宫颈腺体和间质发生增生而导致宫颈不同程度的肥大、硬度增加。
- (2)二是在宫颈腺体的深部可能出现粘液潴留，形成大小不等的囊肿，使宫颈变得肥大。
- (3)宫颈肥大有时可比正常宫颈增大 2~4 倍，宫颈表面可以是光滑的，也可有糜烂。宫颈质地一般较硬，这是纤维结缔组织增生所致的。
- (4)如果是单纯性的宫颈肥大，一般不需特殊处理，妇科定期复查即可。

**【子宫肌瘤（多发）】：**

- (1)建议妇科诊断治疗

**【HPV 高危亚型 68(阳性(+))】：**

- (1)建议妇科诊断治疗

汇总医生：

主检日期： 2026-03-30

主检医生：

### 分科结果

#### 身高、体重、血压

项目名称	检查结果	项目名称	检查结果
身高	158cm	体重	73kg
血压	131/74mmHg		

**\*小结:**

(1) 体重指数 29.24: 超重

操作员: 赵婉如 检查日期: 2026-03-27 检查医生: 名燕凌

#### 妇科内诊

项目名称	检查结果	项目名称	检查结果
外阴	正常	尿道口	正常
阴道	通畅	子宫	正常
附件	正常	宫颈	肥大&中度糜烂
后穹窿	正常		

**\*小结:**

(1) 宫颈肥大、糜烂

操作员: 马月秀 检查日期: 2026-03-27 检查医生: 马月秀

### 检验报告

#### 生殖道微生态

项目名称	检查结果	单位	参考值	提示
线索细胞	-			
清洁度	III			
上皮细胞(白带)	++			
滴虫	-			
G-球菌	-			
霉菌	-			
G-杆菌	-			
G+杆菌	++			
G+球菌	-			

**\*小结:**

上皮细胞(白带)++/HP G+杆菌++

操作员：梁可欣 检查日期:2026-03-28

检查医生:康健忠

#### 人乳头瘤病毒检查 (HPV)

项目名称	检查结果	单位	参考值	提示
HPV 高危亚型 16	阴性(-)		阴性	
HPV 高危亚型 18	阴性(-)		阴性	
HPV 高危亚型 31	阴性(-)		阴性	
HPV 高危亚型 26	阴性(-)		阴性	
HPV 高危亚型 33	阴性(-)		阴性	
HPV 高危亚型 35	阴性(-)		阴性	
HPV 高危亚型 39	阴性(-)		阴性	

大同五洲心血管病医院

0352-5332388

HPV 高危亚型 45	阴性(-)		阴性	
HPV 高危亚型 51	阴性(-)		阴性	
HPV 高危亚型 52	阴性(-)		阴性	
HPV 高危亚型 53	阴性(-)		阴性	
HPV 高危亚型 56	阴性(-)		阴性	
HPV 高危亚型 58	阴性(-)		阴性	
HPV 高危亚型 59	阴性(-)		阴性	
HPV 高危亚型 66	阴性(-)		阴性	
HPV 高危亚型 68	阳性(+)		阴性	*
HPV 高危亚型 73	阴性(-)		阴性	
HPV 高危亚型 82	阴性(-)		阴性	
HPV 低危亚型 6	阴性(-)		阴性	
HPV 低危亚型 11	阴性(-)		阴性	
HPV 低危亚型 42	阴性(-)		阴性	
HPV 低危亚型 43	阴性(-)		阴性	
HPV 低危亚型 81	阴性(-)		阴性	

**\*小结:**

HPV 高危亚型 68(阳性(+))

操作员：祁佳佳 检查日期:2026-03-28

检查医生:康健忠

大同现代医学检验实验室

液基薄层细胞学图文报告

ID: 2026127976

病理号: 114578

姓名: 田金萍 1

性别: 女

年龄: 57岁

送检科室:

电话号码: 18734670689

床号:

病历号:

体检号: 2208090536

送检医院: 大同瑞慈康复体检 送检日期: 2026-03-27

末次月经:

送检医生:

采样日期:

报告日期: 2026-03-27

标本满意度: 满意

细胞量: >45%

红细胞:

经期样本:

颈管细胞:

化生细胞:

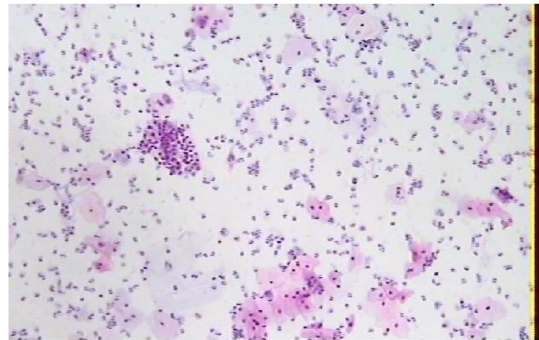
鳞状细胞:

宫颈柱状细胞:

未见上皮内病变/恶性细胞:

正常范围内:

- 良性反应性改变: 
  - 炎症: 
    - 轻度:
    - 中度:
    - 重度:
  - 放疗:
  - 妊娠:
  - 萎缩性:
  - 宫内避孕器:
  - 其他:



病原体: 滴虫感染:  念珠菌感染:  细菌感染:

提示 HPV 感染:  疱疹病毒感染:

鳞状上皮细胞分析:

- 非典型鳞状细胞: 
  - 倾向上皮内瘤变:
  - 倾向良性反应性改变:
  - 不能明确意义(ASC-US):
  - 不排除高度病变(ASC-H):
- 上皮内低度病变:
- 鳞癌:
- 上皮内高度病变: 
  - CIN2:
  - CIN3:

腺上皮细胞分析:

- 非典型腺细胞: 
  - 宫内膜:
  - 来源不明:
- 非典型腺细胞(宫颈管): 
  - 倾向原位腺癌:
  - 不能明确意义:
  - 倾向良性反应性改变:
- 腺癌: 
  - 宫颈管:
  - 宫内膜:
  - 其它:
- 炎细胞: 
  - 轻度:
  - 中度:
  - 重度:
- 可疑腺癌:

诊断意见: 未见上皮内病变或恶性细胞 (NILM)。

建议:

报告医师: 张荣生

地址: 大同市魏都大道 79 号, 本报告医师签字后有效  
咨询: 0352-2830587 4006-122-995

妇科细胞学是筛查项目, 出于技术原因, 可能会有假阴性结果, 本检测仅对来样负责, 如果对结果有疑义, 请在收到报告 7 天内与我们联系。

大同五洲心血管病医院

0352-5332388

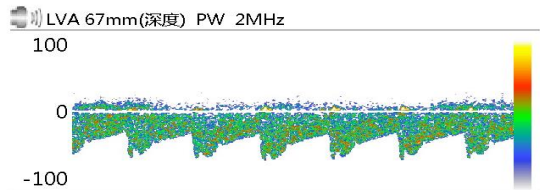
Text



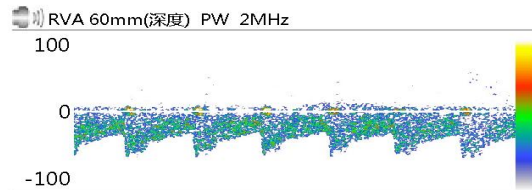
# 大同瑞慈健康体检

## 颅内多普勒血流图 (TCD) 检查报告单

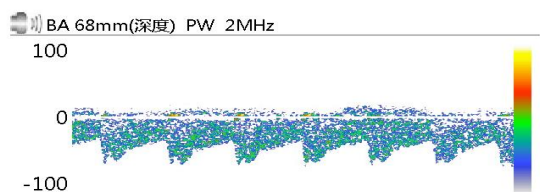
姓名: 田金萍1      性别: 女      年龄: 57 岁      检查号: 2208090536  
 申请科室: 体检科      申请医师: 李菊蓉      检查类型: 颅内血管      床号:



Vs:65.4      Vd:31.1      Vm:42.5  
 PI:0.81      RI:0.53      S/D:2.11



Vs:67.9      Vd:35.2      Vm:46.1  
 PI:0.71      RI:0.48      S/D:1.93



Vs:66.3      Vd:33.1      Vm:44.2  
 PI:0.75      RI:0.50      S/D:2.00

Vs:      Vd:      Vm:  
 PI:      RI:      S/D:

Vs:      Vd:      Vm:  
 PI:      RI:      S/D:

Vs:      Vd:      Vm:  
 PI:      RI:      S/D:

### 医生意见

结论: 椎-基底动脉脑血管超声未见异常。

李菊蓉

检查日期: 2026-03-27

本报告单仅提供临床参考

# 大同瑞慈健康体检

## 骨密度检测报告

### 受检者信息

受检者ID: 391691  
姓名: 田金萍1  
出生年月日: 1968/12/1

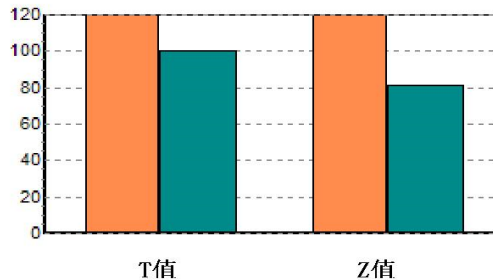
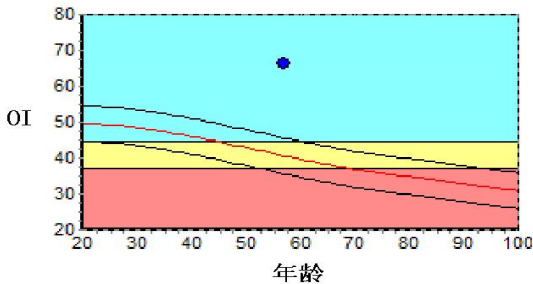
年龄: 57  
性别: 女  
测定部位(右/左): 右

### 测定结果

测定日期: 2026/3/27 9:13:33

测试编号: 1/1

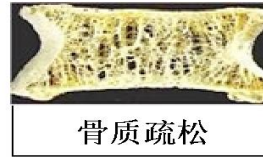
受测者 平均值



数据库: Asia  
OI: 66.1  
SOS: 1378.9 m/s, BUA: 58.7  
T值: 3.28  
Z值: 5.10

成人比: 133.0 %  
同龄比: 162.7 %  
OPR: N/A %

### 结果分析



### 注解

以上结论仅供参考

科室:

医生签名:

医院地址 大同瑞慈健康体检  
地址 大同市平城区魏都大道79号

联系电话 0352-2824444  
操作者 名燕凌

大同五洲心血管病医院  
0352-5332388



# 超声诊断图文报告

流水号: 2208090536

超声号: 2138870

姓名: 田金萍 1

年龄: 57 岁

性别: 女

检查设备: Vivid E95

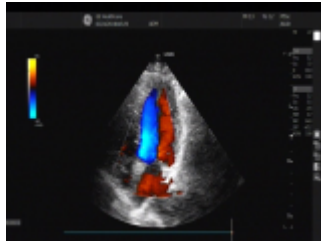
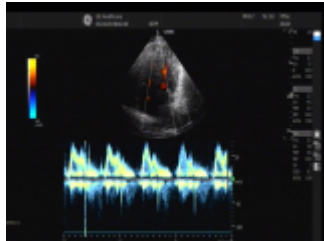
体检号: 391691

申请医院: 本院

体检科室: 体检科

检查部位: 心脏彩超

## 经典图像:



## 影像所见:

超声测量 (单位: mm)

升主动脉内径 28 (21-36)

左房内径 30 (22-39)

室间隔 10 (8-11)

左室内径 44 (37-54)

左室后壁 9 (8-11)

EF66% (50-80%)

右室内径 27 (25-40)

右房内径 30 (25-42)

FS36% (28-41%)

主肺动脉内径 20 (15-25)

升主动脉内径正常, 心脏各腔室大小正常, 室间隔厚度正常, 左室壁未见明显节段性运动异常, 各瓣膜及启闭功能未见明显异常, 舒张期二尖瓣口血流频谱 E/A>1, 心包腔未见积液。

## 影像诊断:

心脏结构及功能未见明显异常

报告医师: 李菊蓉

检查日期: 2026-03-27

审核医师: 李菊蓉

报告日期: 2026-03-27

温馨提示: 本报告仅供临床医生参考! 若有疑问, 请致电: 0352---5339668

地址: 大同市平城区迎宾街 750 号。

大同五洲心血管病医院

0352-5332388

大同五洲心血管病医院  
超声诊断图文报告

流水号: 2208090536

超声号: 2138859

姓名: 田金萍 1

年龄: 57 岁

性别: 女

检查设备: Vivid E95

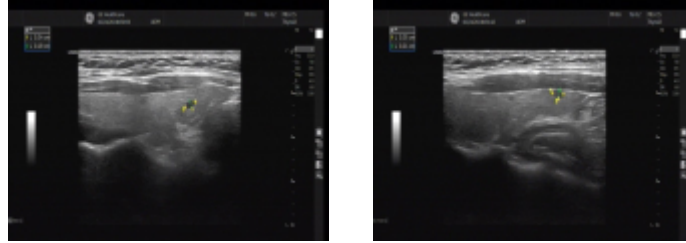
体检号: 391691

申请医院: 本院

体检科室: 体检科

检查部位: 甲状腺彩超

经典图像:



影像所见:

甲状腺双侧叶形态正常, 包膜完整, 双侧叶均可探及数个囊性结节, 右侧较大者约 0.3\*0.2cm, 左侧较大者约 0.4\*0.2cm, 均形态规则, 边界清, 余实质回声均匀, CDFI: 未见异常血流信号。  
双侧颈部未见明显肿大淋巴结。

影像诊断:

甲状腺双侧叶多发结节 TI-RADS2 级定期复查

报告医师: 李菊蓉

检查日期: 2026-03-27

审核医师: 李菊蓉

报告日期: 2026-03-27

温馨提示: 本报告仅供临床医生参考! 若有疑问, 请致电: 0352---5339668

地址: 大同市平城区迎宾街 750 号。

大同五洲心血管病医院

0352-5332388



大同五洲心血管病医院

## 超声诊断图文报告

流水号: 2208090536

超声号: 2138864

姓名: 田金萍 1

年龄: 57 岁

性别: 女

检查设备: Vivid E95

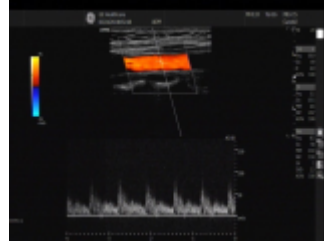
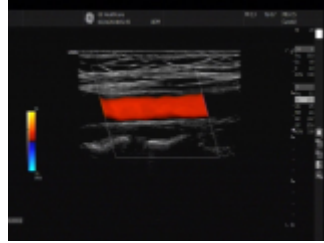
体检号: 391691

申请医院: 本院

体检科室: 体检科

检查部位: 颈部血管彩超

经典图像:



影像所见:

右锁骨下动脉起始处、双侧颈总动脉、颈内、颈外动脉起始段内中膜不增厚, 内壁欠光滑, 管壁未见明确强回声斑。CDFI: 血流充盈好。PW: 频谱形态正常。 双侧椎动脉走行正常, 椎动脉内径正常, 管壁不厚, 管腔内为无回声, CDFI: 血流充盈好。PW: 频谱正常。

影像诊断:

双侧颈动脉、椎动脉未见明显异常

报告医师: 李菊蓉

检查日期: 2026-03-27

审核医师: 李菊蓉

报告日期: 2026-03-27

温馨提示: 本报告仅供临床医生参考! 若有疑问, 请致电: 0352---5339668

地址: 大同市平城区迎宾街 750 号。

大同五洲心血管病医院

0352-5332388



大同五洲心血管病医院

## 超声诊断图文报告

流水号: 2208090536

超声号: 2138868

姓名: 田金萍 1

年龄: 57 岁

性别: 女

检查设备: Vivid E95

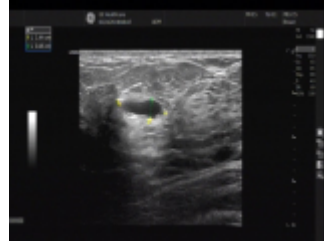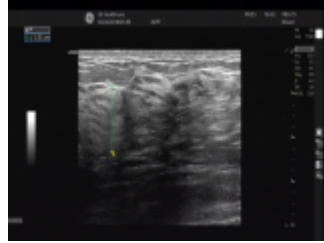体检号: 391691

申请医院: 本院

体检科室: 体检科

检查部位: 乳腺彩超

经典图像:



影像所见:

双侧乳腺腺体层次清晰, 右乳腺体厚 1.5cm, 左乳腺体厚 1.3cm, 左乳外上象限探及大小约 1.4\*0.5cm 囊性结节, 边界清, 内回声均匀, CDFI: 未见异常血流信号。

双侧腋下未见明显肿大淋巴结。

影像诊断:

左乳结节 BI-RADS2 级定期复查

报告医师: 李菊蓉

检查日期: 2026-03-27

审核医师: 李菊蓉

报告日期: 2026-03-27

温馨提示: 本报告仅供临床医生参考! 若有疑问, 请致电: 0352---5339668

地址: 大同市平城区迎宾街 750 号。

大同五洲心血管病医院

0352-5332388

大同五洲心血管病医院  
超声诊断图文报告

流水号: 2208090536

超声号: 2138874

姓名: 田金萍 1

年龄: 57 岁

性别: 女

检查设备: Vivid E95

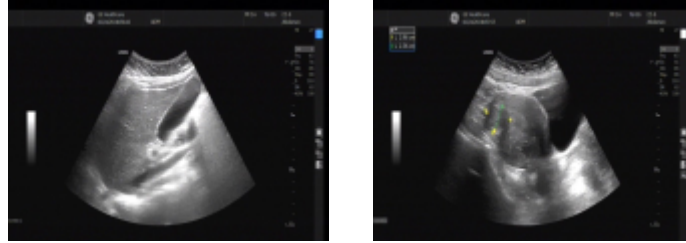
体检号: 391691

申请医院: 本院

体检科室: 体检科

检查部位: 全腹彩超

经典图像:



影像所见:

肝脏大小形态正常, 包膜光滑完整, 实质回声均匀, 肝内管道系统走行清晰, 门静脉及肝内胆管不扩张。

胆囊大小形态正常, 壁不厚、光滑, 囊内透声好, 肝外胆管不扩张。

胰腺大小形态正常, 实质回声均匀, 主胰管不扩张。

脾脏大小形态正常, 实质回声均匀, 脾门静脉不宽。

双肾大小形态正常, 皮髓质分界清晰, 集合系统未见分离, 双侧输尿管未见扩张。

膀胱充盈佳, 未见明显异常。

前位子宫, 形态饱满, 大小约 8.6\*6.0\*5.1cm, 肌壁回声不均匀, 其内探及数个低回声结节, 较大者位于后壁, 大小约 3.0\*2.4cm, 形态规则, 边界清, 内膜线清晰, 厚 1.3cm, 宫颈厚约 3.4cm, 双侧附件区未见异常。

影像诊断:

1. 子宫内膜稍厚
2. 子宫肌瘤 (多发)
3. 宫颈肥大

报告医师: 李菊蓉

检查日期: 2026-03-27

审核医师: 李菊蓉

报告日期: 2026-03-27

温馨提示: 本报告仅供临床医生参考! 若有疑问, 请致电: 0352---5339668

地址: 大同市平城区迎宾街 750 号。

大同五洲心血管病医院

0352-5332388



# 双源 CT 诊断图文报告

ID号: 2208090536

影像号: CT20260327092

姓名: 田金萍 1

年龄: 57 岁

性别: 女

检查设备: 西门子量子双源 CT

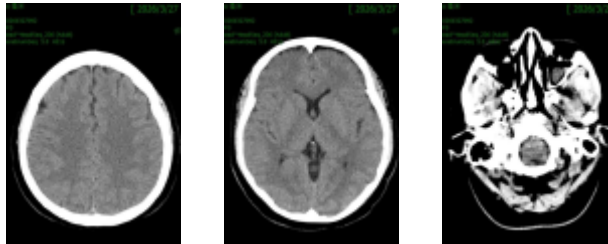体检号: 391691

申请医院: 本院

体检科室: 体检科

检查部位: 脑部双源 CT

## 经典图像:



## 影像所见:

双侧大脑半球对称, 脑实质未见异常, 脑室无扩张, 脑沟裂无增宽, 脑中线居中。脑干、小脑未见异常。颅骨未见异常。

扫及左侧上颌窦内见片状软组织密度。

## 影像诊断:

1. 颅脑 CT 平扫未见异常
2. 左侧上颌窦慢性炎症

报告医师: 张剑峰

检查日期: 2026-03-27

审核医师: 张剑峰

报告日期: 2026-03-27

温馨提示：本报告仅供临床医生参考！如有疑问，请致电：0352---5339668

地址：大同市平城区迎宾街 750 号。

 大同五洲心血管病医院  
双源 CT 诊断图文报告

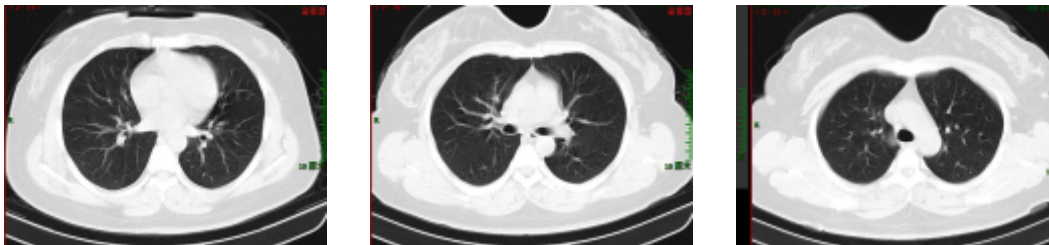
ID 号：2208090536

影像号：CT20260327091

姓名：田金萍 1      年龄：57 岁      性别：女      检查设备：西门子量子双源 CT

体检号：391691      申请医院：本院      体检科室：体检科      检查部位：肺部双源 CT

经典图像：



影像所见：

双侧胸廓对称，气管居中。气管及支气管未见狭窄及阻塞。双肺支气管血管束形态、结构、走行正常，肺内未见异常密度。双肺门不大，形态自然。心脏及大血管大小、形态未见异常。纵隔内未见肿块及肿大淋巴结。胸膜无增厚，胸膜腔内无积液。胸壁软组织及骨骼未见病变征象。

影像诊断：

胸部 CT 平扫未见异常

报告医师：张剑峰

检查日期：2026-03-27

大同五洲心血管病医院  
0352-5332388

温馨提示：本报告仅供临床医生参考！如有疑问，请致电：0352---5339668

地址：大同市平城区迎宾街 750 号。

---