



# 检 查 结 果

姓名	王雁峰
性别	女
年龄	46岁
联系电话	13111228199
体检日期	2026-05-09

## 检验报告

## 血流变

项目名称	检查结果	单位	参考值	提示
全血粘度高切 200/s	3.43	mpas	3.36--4.32	
全血粘度中切 100/s	3.72	mpas	3.43--4.59	
全血粘度中切 50/s	4.14	mpas	3.85--5.45	
全血还原粘度高切	4.78	mpas	3.69--8.74	
全血还原粘度低切	39.80	mpas	26.87--47.57	
血浆粘度	1.42	mpas	1.26--1.70	
血沉(ESR)	3.70	mm/h	0--20	
红细胞压积	0.42	L/L	0.35--0.45	
红细胞聚集指数	5.29		3.19--5.33	
红细胞变形指数	0.71		0.53--1.11	
红细胞刚性指数	3.37		2.17--6.94	
血沉方程 K 值	12.87	mm/h	0--80.48	
全血粘度 1/s	17.14	mpas	13.79--17.91	
全血高切相对指数	2.41		1.9--3.4	
全血低切相对指数	12.77		8.1--14.2	

## \*小结:

未见异常

操作员：祁佳佳 检查日期:2026-05-09

检查医生:

## 尿液分析+尿沉渣

项目名称	检查结果	单位	参考值	提示
白细胞尿	0	个/u1	0--13	
上皮细胞(EC)	1	/HP	0--28	
管型(CAST)	0	个/u1	0--1	

霉菌（尿）	0	/HP	0--0	
结晶	1092	/HP	0--10	↑
透明度(CLA)	清亮			
胆红素(BIL)	-		阴性	
隐血(ERY)	-		阴性	
小圆上皮细胞(SRC)	0	个/u1	0--0	
维生素 C	-		阴性	
异常红细胞	1	个/u1	0--3	
红细胞（正常）	0	个/u1	0--6	
鳞状上皮细胞	1	个/u1	0--0	↑
粘液丝	0	个/u1	0--0	
颜色(Colour)	淡黄色			
尿葡萄糖(GLU)	-		阴性	
酮体(KET)	-		阴性	
比重(SG)	1.010		1.003--1.030	
酸碱度(PH)	8.0		4.5--8.0	
尿蛋白质(PRO)	-		阴性	
尿胆原(URO)	-		阴性	
亚硝酸盐(NIT)	-		阴性	
红细胞(尿)(RBC)	1	个/u1	0--6	
尿白细胞(LEU)	-		阴性	

**\*小结:**

结晶偏高(1092 /HP) 鳞状上皮细胞偏高(1 /HP)

操作员：祁佳佳 检查日期:2026-05-09 检查医生:

**血常规（五分类）**

项目名称	检查结果	单位	参考值	提示
白细胞(WBC)	3.55	10 <sup>9</sup> /L	3.5--9.5	
淋巴细胞绝对值(LY#)	0.96	10 <sup>9</sup> /L	1.1--3.2	↓

淋巴细胞百分比 (LY%)	27.1	%	20--50
中性粒细胞绝对值 (GR#)	2.35	$10^9/L$	1.8--6.3
中性粒细胞百分比 (GR%)	66.0	%	40--75
嗜碱性粒细胞绝对值 (BA#)	0.01	$10^9/L$	0--0.06
嗜碱性粒细胞百分比 (BA%)	0.3	%	0--1.0
嗜酸性粒细胞绝对值 (EO#)	0.03	$10^9/L$	0.02--0.52
嗜酸性粒细胞百分比 (EO%)	0.9	%	0.4--8
血小板 (PLT)	216	$10^9/L$	125--350
血小板分布宽度 (PDW)	13.1	f1	9.0--17
平均血小板体积 (MPV)	10.2	f1	6.0--14.0
血小板压积 (PCT)	0.220	%	0.11--0.28
红细胞 (RBC)	4.59	$10^{12}/L$	3.8--5.1
血红蛋白	137	g/L	115--150
红细胞压积 (HCT)	42.4	%	35--45
红细胞平均体积 (MCV)	92.4	f1	82--100
平均血红蛋白含量 (MCH)	29.9	pg	27--34
平均血红蛋白浓度 (MCHC)	324	g/L	316--354
单核细胞绝对值 (MO#)	0.20	$10^9/L$	0.1--0.6
单核细胞百分比 (MO%)	5.7	%	3--10
红细胞分布宽度标准差 (RDW-SD)	46.3	f1	35--56
红细胞分布宽度变异系数 (RDW-CV)	14.0	%	10.6--16.6
大血小板比率	28.3	%	11--45
大血小板数目	61	$10^9/L$	30--90
未成熟粒细胞数目	0.00	$10^9/L$	0--0.6
未成熟粒细胞百分比	0.1	%	0--10
有核红细胞数目	0.000	$10^9/L$	0--9999
有核红细胞百分比	0.00	/100WBC	0--9999

\*小结:

淋巴细胞绝对值(LY#)偏低( $0.96 \times 10^9/L$ )

操作员：祁佳佳 检查日期：2026-05-09 检查医生：

生化 1(特殊级)

项目名称	检查结果	单位	参考值	提示
碳酸氢根(HCO3)	26.50	mmol/L	22--29	
总蛋白(T PROT)	66.7	g/L	65--85	
白蛋白(ALB)	43.40	g/L	40--55	
球蛋白(GLB)	23.30	g/L	15--35	
白蛋白/球蛋白(ALB/GLB)	1.86		1.0--2.5	
碱性磷酸酶(ALP)	71.0	U/L	35--100	
肌酐(CREA)	48.50	umol/L	41--73	
尿酸(UA)	156.00	umol/L	140--340	
钾(K)	3.68	mmol/L	3.5--5.3	
钠(Na)	140.4	mmol/L	137--147	
氯(Cl)	101.7	mmol/L	99--110	
钙(Ca)	2.14	mmol/L	2.11--2.52	
乳酸脱氢酶(LDH)	138.00	U/L	120--250	
淀粉酶(AMY)	98.00	IU/L	35--135	
葡萄糖(GLU)	5.25	mmol/L	3.89--6.1	
总胆红素(TBIL)	12.00	umol/L	0--21	
直接胆红素(DBIL)	2.7	umol/L	0--8.0	
间接胆红素(IBIL)	9.30	umol/L	0--17.39	
丙氨酸氨基转移酶(ALT)	9.00	U/L	7--40	
门冬氨酸氨基转移酶(AST)	13.00	U/L	13--35	
尿素测定(Urea)	4.00	mmol/L	2.6--7.5	
肌酸激酶(CK)	56.00	U/L	40--200	
α-羟丁酸脱氢酶	116.00	U/L	72--182	
C反应蛋白	0.20	mg/dl	0--3	

动脉硬化指数	2.03		1.31--3.19	
谷草比谷丙	1.44		0.4--2.5	
总胆固醇(CHOL)	6.00	mmol/L	2.59--5.2	↑
甘油三脂(TG)	0.91	mmol/L	0.7--1.7	
低密度脂蛋白(LDL)	3.14	mmol/L	0--4.13	
高密度脂蛋白(HDL)	1.55	mmol/L	0.77--1.55	

**\*小结:**

总胆固醇(CHOL)偏高(6.00 mmol/L)

操作员：孙钰 检查日期：2026-05-09 检查医生：

**人乳头瘤病毒检查 (HPV)**

项目名称	检查结果	单位	参考值	提示
HPV 高危亚型 16	阴性(-)		阴性	
HPV 高危亚型 18	阴性(-)		阴性	
HPV 高危亚型 31	阴性(-)		阴性	
HPV 高危亚型 26	阴性(-)		阴性	
HPV 高危亚型 33	阴性(-)		阴性	
HPV 高危亚型 35	阴性(-)		阴性	
HPV 高危亚型 39	阴性(-)		阴性	
HPV 高危亚型 45	阴性(-)		阴性	
HPV 高危亚型 51	阴性(-)		阴性	
HPV 高危亚型 52	阴性(-)		阴性	
HPV 高危亚型 53	阴性(-)		阴性	
HPV 高危亚型 56	阴性(-)		阴性	
HPV 高危亚型 58	阴性(-)		阴性	
HPV 高危亚型 59	阴性(-)		阴性	
HPV 高危亚型 66	阴性(-)		阴性	
HPV 高危亚型 68	阴性(-)		阴性	
HPV 高危亚型 73	阴性(-)		阴性	

HPV 高危亚型 82	阴性 (-)		阴性	
HPV 低危亚型 6	阴性 (-)		阴性	
HPV 低危亚型 11	阴性 (-)		阴性	
HPV 低危亚型 42	阴性 (-)		阴性	
HPV 低危亚型 43	阴性 (-)		阴性	
HPV 低危亚型 81	阴性 (-)		阴性	

**\*小结:**

未见异常

操作员：赵伟 检查日期：2026-05-10 检查医生：

# 大同现代医学检验实验室

## 液基薄层细胞学图文报告

ID: 2026129340

病理号: 115481

姓名: 王雁峰

性别: 女

年龄: 46岁

送检科室:

电话号码: 13111228199

床号:

病历号:

体检号: 2208040587

送检医院: 大同瑞慈康复体检

送检日期: 2026-05-10

末次月经:

送检医生:

采样日期:

报告日期: 2026-05-10

标本满意度: 满意

细胞量: >40%

红细胞:

经期样本:

颈管细胞:

化生细胞:

鳞状细胞:

宫颈柱状细胞:

未见上皮内病变/恶性细胞:

正常范围内:

- 良性反应性改变:
- 炎症: 
    - 轻度:
    - 中度:
    - 重度:
  - 放疗:
  - 妊娠:
  - 萎缩性:
  - 宫内避孕器:
  - 其他:

病原体: 滴虫感染:  念珠菌感染:  细菌感染:

提示 HPV 感染:  疱疹病毒感染:

鳞状上皮细胞分析:

- 非典型鳞状细胞:
- 倾向上皮内瘤变:
  - 倾向良性反应性改变:
  - 不能明确意义(ASC-US):
  - 不排除高度病变(ASC-H):
- 上皮内低度病变:  鳞癌:
- 上皮内高度病变:
- CIN2:
  - CIN3:

腺上皮细胞分析:

非典型腺细胞:

- 宫内膜:
- 来源不明:

非典型腺细胞(宫颈管):

- 倾向原位腺癌:
- 不能明确意义:
- 倾向良性反应性改变:

- 腺癌:
- 宫颈管:
  - 宫内膜:
  - 其它:
- 炎细胞:
- 轻度:
  - 中度:
  - 重度:
- 可疑腺癌:

诊断意见: 未见上皮内病变或恶性细胞 (NILM)。

建议:

报告医师: 张荣生

地址: 大同市魏都大道 79 号, 本报告医师签字后有效  
咨询: 0352-2830587 4006-122-995

妇科细胞学是筛查项目, 出于技术原因, 可能会有假阴性结果, 本检测仅对来样负责, 如果对结果有疑义, 请在收到报告 7 天内与我们联系。

体检科 12导联心电图报告

王雁峰 女 46岁

体检号:360455

病床号:

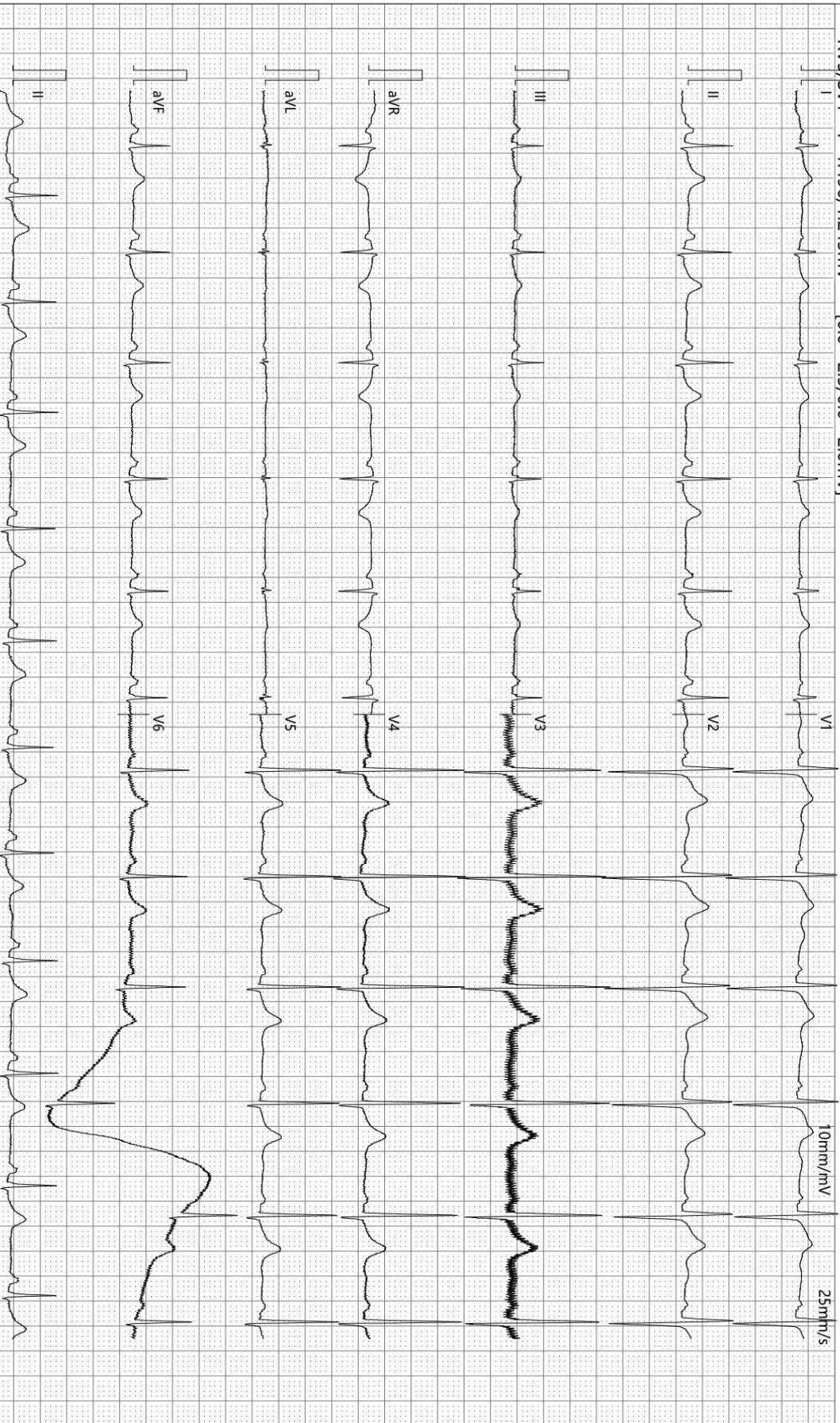
诊断结果:

- 1.窦性心律
- 2.正常心电图

诊断医生:

张之生

HR : 68bpm [60 ~ 100bpm]  
P : 101ms [0 ~ 110ms]  
PR : 153ms [120 ~ 200ms]  
QRS : 71ms [60 ~ 100ms]  
QT/QTc : 382/407ms [320 ~ 440/0 ~ 460ms]  
P/QRS/T : 74/72/55deg. [0 ~ 75/-30 ~ 90/0 ~ 75deg]  
RV5/SV1 : 1.496/1.245mV [0.0 ~ 2.5/0.0 ~ 2.0mV]



检查时间:2026-05-09 10:19:02

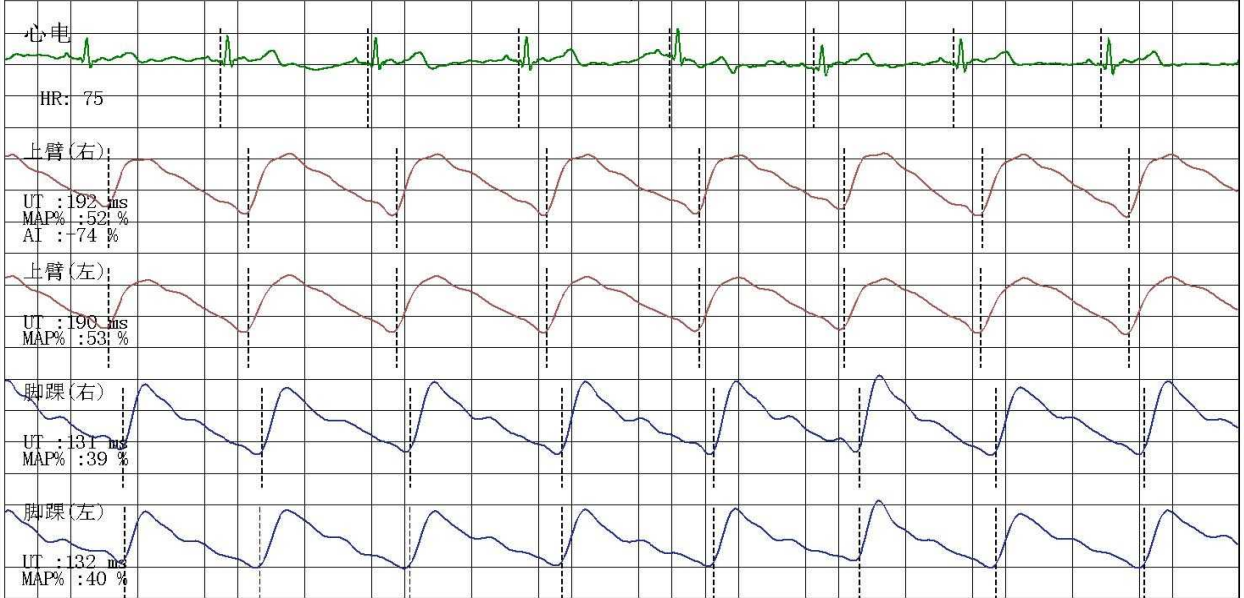诊断时间:2026-05-09 10:39:41

SEMIP V1.90

仅供临床参考

# 大同瑞慈健康体检 动脉阻塞与僵硬度检测报告单

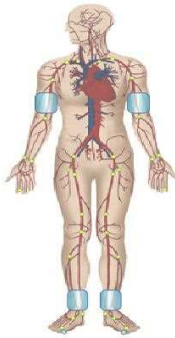
病历号: 2208040587 检查号: 12110  
姓名: 王雁峰 性别: 女 年龄: 46 岁  
身高: 162.0 cm 体重: 52.0 kg BMI: 19.8



### 四肢动脉血压值(mmHg)

上臂(右)

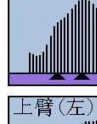
SBP: 134  
MBP: 112  
DBP: 92  
PP: 42



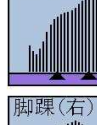
上臂(左)

SBP: 132  
MBP: 107  
DBP: 91  
PP: 41

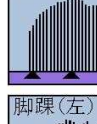
上臂(右)



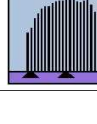
上臂(左)



脚踝(右)



脚踝(左)



脚踝(右)

SBP: 176  
MBP: 121  
DBP: 82  
PP: 94

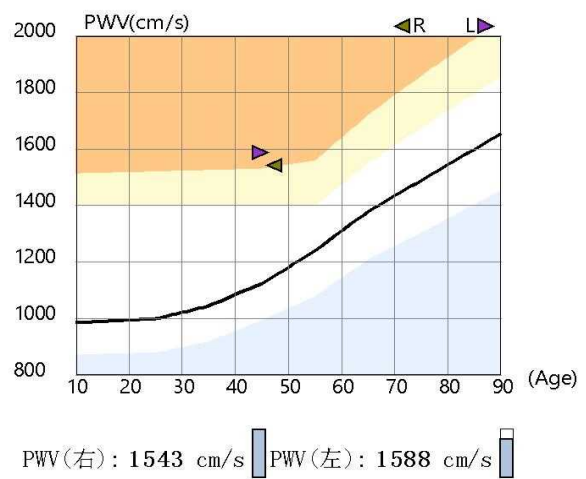
脚踝(左)

SBP: 179  
MBP: 125  
DBP: 81  
PP: 98

### 动脉阻塞值

ABI(R): 1.31      ABI(L): 1.34  
BAI(R): 0.75      BAI(L): 0.74

### 动脉硬化分析(PWV)图



### 检查所见

双侧上肢血压偏高; 双侧上肢血压无明显差异; 双侧上肢脉压正常; 双侧下肢血压无明显差异; 双侧下肢脉压增大;  
双侧下肢静态ABI在正常范围;  
左侧baPWV增快; 右侧baPWV增快;  
四肢动脉脉搏波形未见异常。

### 诊断所见

双侧下肢静态ABI未见异常;  
双侧外周动脉僵硬度增高。

操作者: 邢秀彬

检查日期: 2026-05-09

地址: 大同市平城区魏都大道79号

高血压判断依据《中国高血压防治指南》(第三版)  
ABI判断依据《2011版美国心脏协会/美国心脏病学学会周围动脉疾病指南》  
电话:

Rich 大同瑞慈康复医院  
超声诊断图文报告

流水号: 2208040587

超声号: 2169694

姓名: 王雁峰

年龄: 46 岁

性别: 女

检查设备: Vivid E95

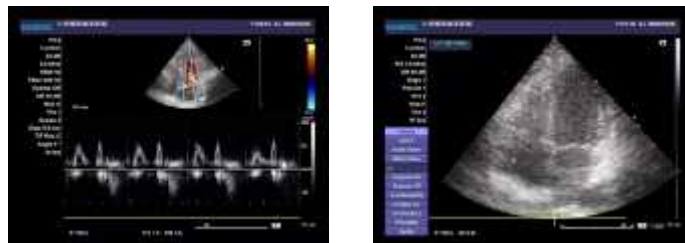
体检号: 360455

申请医院: 本院

体检科室: 体检科

检查部位: 心脏彩超

经典图像:



影像所见:

超声测量 (单位: mm)

升主动脉内径 25 (32±3mm)

左房内径 29 (35mm)

室间隔 10 (8-11mm)

左室内径 41 (47±4mm)

左室后壁 10 (8-11mm)

EF68% (50-80%)

右室内径 27 (36±4mm)

右房内径 28 (36±4mm)

FS37% (28-41%)

主肺动脉内径 20 (23±3mm)

升主动脉内径正常, 心脏各腔室大小正常, 室间隔厚度正常, 左室壁未见明显节段性运动异常, 各瓣膜及启闭功能未见明显异常, 舒张期二尖瓣口血流频谱 E/A>1, 心包腔未见积液。

影像诊断:

心脏结构及功能未见明显异常

报告医师: 蔡爱花

检查日期: 2026-05-09

审核医师: 蔡爱花

报告日期: 2026-05-09



注: 本报告仅供临床医生参考!

地址: 大同市魏都大道 79 号。若有疑问, 请致电: 0352---2830580

Rich 大同瑞慈康复医院  
超声诊断图文报告

流水号: 2208040587

超声号: 2169703

姓名: 王雁峰

年龄: 46岁

性别: 女

检查设备: Vivid E95

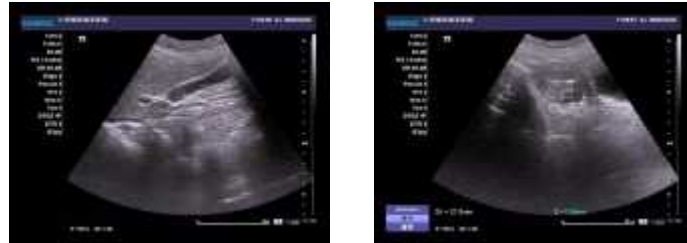体检号: 360455

申请医院: 本院

体检科室: 体检科

检查部位: 全腹彩超

经典图像:



影像所见:

肝脏大小形态正常, 包膜光滑完整, 实质回声均匀, 肝内管道系统走行清晰, 门静脉及肝内胆管不扩张。

胆囊大小形态正常, 壁不厚、光滑, 囊内透声好, 肝外胆管不扩张。

胰腺大小形态正常, 实质回声均匀, 主胰管不扩张。

脾脏大小形态正常, 实质回声均匀, 脾门静脉不宽。

双肾大小形态正常, 皮髓质分界清晰, 集合系统未见分离, 双侧输尿管未见扩张。

膀胱充盈佳, 未见明显异常。

前位子宫, 大小形态正常, 肌壁回声欠均匀, 后壁探及大小约 2.1\*1.2cm 低回声结节, 边界清, 内膜线清晰, 厚 0.3cm, 宫腔内探及节育器回声, 位置正常, 宫颈厚约 3.5cm, 其内探及多个囊性结构, 大者约 1.1\*0.8cm, 双侧附件区未见异常。

影像诊断:

1. 子宫肌瘤
2. 宫内节育器位置正常
3. 宫颈肥大伴纳囊

报告医师: 蔡爱花

检查日期: 2026-05-09

审核医师: 蔡爱花

报告日期: 2026-05-09



注: 本报告仅供临床医生参考!

地址: 大同市魏都大道 79 号。若有疑问, 请致电: 0352---2830580

ID 号: 2208040587

影像号: CT20260509065

姓名: 王雁峰

年龄: 46 岁

性别: 女

检查设备: 西门子量子双源 CT

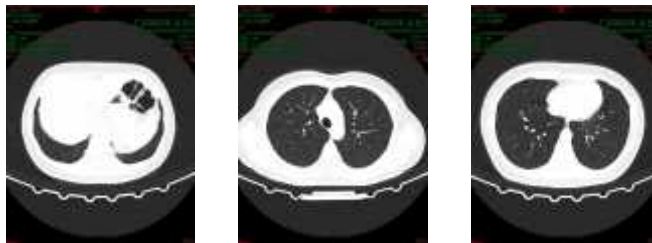体检号: 360455

申请医院: 本院

体检科室: 体检科

检查部位: 肺部双源 CT

## 经典图像:



## 影像所见:

双侧胸廓对称, 气管居中。气管及支气管未见狭窄及阻塞。双肺支气管血管束形态、结构、走行正常, 肺内未见异常密度。双肺门不大, 形态自然。心脏及大血管大小、形态未见异常。纵隔内未见肿块及肿大淋巴结。胸膜无增厚, 胸膜腔内无积液。胸壁软组织及骨骼未见病变征象。

## 影像诊断:

胸部 CT 平扫未见异常

报告医师: 张剑峰

检查日期: 2026-05-09

审核医师:

报告日期: 2026-05-09

ID号: 2208040587

影像号: MR20260509027

姓名: 王雁峰

年龄: 46岁

性别: 女

检查设备: 西门子 1.5T 磁共振

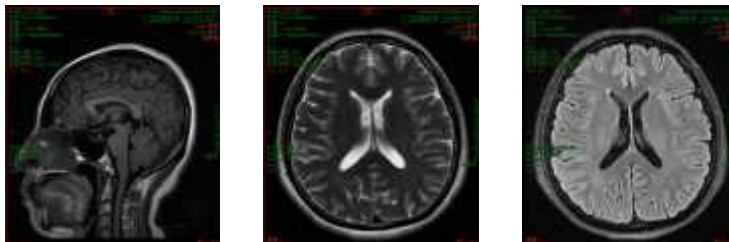体检号: 360455

申请医院: 本院

体检科室: 体检科

检查部位: MR 检查

## 经典图像:



## 影像所见:

双侧侧脑室旁白质区、半卵圆中心、额顶叶皮髓质交界处见多发斑片状长 T1 长 T2 信号，T2FLAIR 呈高信号，DWI 未见异常信号。脑干、双侧小脑半球未见异常信号及占位征象，脑室、脑池无扩大，脑沟、脑裂无增宽。中线结构居中。

## 影像诊断:

1. 双侧侧脑室旁白质区、半卵圆中心多发腔隙性脑梗死（慢性期）
2. 双侧额顶叶皮髓质交界处多发缺血灶

报告医师: 叶道斌

检查日期: 2026-05-09

审核医师:

报告日期: 2026-05-09