



2208020542

大同瑞慈健康体检

报 告 册

体检编号	390738	工号	4
姓名	梁艳红		
性别	女	年龄	37岁
单位	大同市财政信息中心		
部门	大同市财政信息中心		
联系电话	15034248693		
体检日期	2024-06-04		

尊敬的 梁艳红女士 您好！

首先，瑞慈健康体检全体员工欢迎您的光临，并对您的信任表示衷心的感谢！

您于 2024-06-04 （体检编号：390738）完成健康检查，本机构的各科医生已根据您的体检项目及结果，汇总成此份健康体检报告，并经总检医生审核。据此提出对您健康状况的综合分析及建议。

瑞慈健康体检倡导“大健康、大康复”，提出“健康是第一财富（Rich）”的人文理念。希望您仔细阅读并妥善地保管此份健康体检报告，并认真关注报告中的提示与建议，若您对报告内容有任何疑问，可直接与瑞慈健康体检客服部联系，进一步咨询。

健康体检咨询电话：**0352-2824444**

客户服务咨询电话：**0352-2830597**
400-6112995

瑞慈健康体检报告由下列内容组成：

第一部分：主检报告

第二部分：分科分项结果

第三部分：检验报告

第四部分：附表

主检报告

检查综述

- 【生殖道微生态】 G-杆菌++
- 【血脂四项】 动脉硬化指数偏低(0.89) 甘油三脂(TG)偏低(0.45 mmol/L) 高密度脂蛋白(HDL)偏高(2.03 mmol/L)
- 【尿液分析+尿沉渣】 上皮细胞(EC)偏高(43 /HP) 鳞状上皮细胞偏高(43 /HP)
- 【心电图】 1. 窦性心动过缓伴不齐
- 【全腹彩超】 1. 宫内节育器位置正常 2. 宫颈肥大伴多发纳囊 3. 盆腔积液

医生建议

【G-杆菌++】：

(1) 阴道微生物学检查是用于提示除阴道的正常菌群之外，可致病的菌群类别判断，用于临床治疗指导。

【动脉硬化指数偏低】：

(1) 建议内科结合临床参考。

【甘油三脂(TG)偏低】：

- (1) 可适当增加脂类食品的摄入。
- (2) 也可见于甲亢、肾上腺皮质功能低下、肝功能障碍者，往内科咨询，进一步诊治。
- (3) 高蛋白，高维生素饮食，适当增加奶、豆类制品、鱼类、新鲜水果和蔬菜。
- (4) 适当增加户外活动和日光照射，避免过度劳累，保持良好睡眠。
- (5) 定期复查，如检验结果异常，应在医师指导下治疗。

【高密度脂蛋白(HDL)偏高】：

- (1) 高密度脂蛋白(HDL)主要在肝脏合成，具有抗动脉粥样硬化的功能，是冠心病的保护因子。高密度脂蛋白(HDL)能将周围组织包括动脉壁内的胆固醇运转到肝脏进行代谢，是一种抗动脉粥样硬化的血浆脂蛋白。
- (2) 高密度脂蛋白(HDL)的含量与心血管的发病率和病变程度呈负相关，即高密度脂蛋白(HDL)减低，患冠心病的危险性增加；高密度脂蛋白(HDL)含量增高，患冠心病的危险性降低。
- (3) 高密度脂蛋白(HDL)对冠心病的临床诊断是一个重要的参考指标。它的升高是临床冠心病保护因子之一，并能防治和延缓动脉粥样硬化的发展。
- (4) 血清中高密度脂蛋白(HDL)的降低，预示着冠心病的出现。临床上常同时测定高密度脂蛋白(HDL)和血清总胆固醇，并根据它们的比值作为冠心病的信息指标。
- (5) 高密度脂蛋白(HDL)减少，主要见于冠心病、冠状动脉粥样硬化、高甘油三酯血症、慢性贫血、脑血管病、糖尿病、急慢性肝炎、肝硬化等疾病。
- (6) 戒烟，增强运动，采用低脂、低糖饮食，少食富含脂肪、胆固醇及饱和脂肪酸的食物，多进食蔬菜、水果、豆制品、粗粮、鱼和高纤维食品。
- (7) 建议当高密度脂蛋白(HDL)减少时，可参考其他相关指标，积极治疗基础性疾病，往内分泌科复诊。

【鳞状上皮细胞偏高】：

(1)在生理情况下，机体正常的新陈代谢都会引起鳞状上皮细胞的脱离，这是一种正常的机体现象。如果长时间出现鳞状上皮细胞偏高的现象时，则有可能是尿路感染、泌尿系统结石等因素导致，应及时往泌尿外科进一步诊断治疗。

【上皮细胞(EC)偏高】：

(1)尿液中的上皮细胞主要包括肾小管上皮细胞、移行上皮细胞、鳞状上皮细胞。尿液中出现肾小管上皮细胞，多见于肾小管病变。移行上皮细胞提示相应部位的病变。

(2)在正常的尿液中可见少量的鳞状上皮细胞，如果鳞状上皮细胞大量增加，并伴有白细胞增多，则提示有炎症，女性患者则因排除阴道分泌物混入的位于阴道表层的扁平上皮细胞。

【窦性心动过缓伴不齐】：

(1)可见于正常人、体力劳动者、运动员，无症状者可定期随访，跟踪观察。不需治疗。

(2)如果有症状（胸闷、黑矇、晕厥等）请做动态心电图等相关检查，有明显窦性心动过缓并窦性心律不齐者可积极治疗心动过缓。在医生指导下服用提升心率的药物如：心宝、红参等。如果每分钟心率低于45次伴有晕厥、胸闷等症状时，需安装心脏起搏器。

(3)请前往心内科进一步治疗，长期随访。

【宫颈肥大】：

(1)宫颈肥大引起的原因一是慢性炎症长期刺激，使宫颈充血、水肿，宫颈腺体和间质发生增生而导致宫颈不同程度的肥大、硬度增加。

(2)二是在宫颈腺体的深部可能出现粘液潴留，形成大小不等的囊肿，使宫颈变得肥大。

(3)宫颈肥大有时可比正常宫颈增大2~4倍，宫颈表面可以是光滑的，也可有糜烂。宫颈质地一般较硬，这是纤维结缔组织增生所致的。

(4)如果是单纯性的宫颈肥大，一般不需特殊处理，妇科定期复查即可。

【盆腔积液】：

(1)盆腔积液是一种表现，而不是一种疾病，可分为生理性积液和病理性积液两种。生理性积液见于部分正常女性在月经期或排卵期，含有少量的积液。病理性积液可在盆腔炎、附件炎和子宫内膜异位症等疾病下产生的。

(2)建议月经干净3、4天后复查，如复查仍提示积液或有腹部疼痛等不适症状，不排除盆腔炎症，建议妇科诊治。

汇总医生： 樊兴国

主检日期： 2024-06-05

主检医生：

分科结果

身高、体重、血压

项目名称	检查结果	项目名称	检查结果
身高	162cm	体重	53kg
血压	106/65mmHg		

***小结:**

未见异常

操作员：张悦 检查日期:2024-06-04 检查医生：名燕凌

内科

项目名称	检查结果	项目名称	检查结果
心率	66 次/min	心律	齐
心脏杂音	无	心界	正常
肺部	正常	呼吸音	呼吸音清
啰音	未闻及	叩诊	叩诊呈清音
腹部触诊	腹部平软	发育	正常
肝胆	肋下未触及	脾脏	肋下未触及
双肾	无叩击痛	肠鸣音	正常
营养	良好	神经系统	正常
生理反射	生理反射存在	病理反射	病理反射未引出
颅神经	正常	运动功能	正常
深浅感觉	正常	其它	无异常发现
既往史	无		

***小结:**

未见异常

操作员：杨淑兰 检查日期:2024-06-04 检查医生：杨淑兰

外科（女）

项目名称	检查结果	项目名称	检查结果
皮肤	正常	甲状腺	无肿大
浅表淋巴结	无肿大	肛门	拒检
泌尿外生殖器	正常	四肢关节	未见异常
腹股沟	未见异常	足背动脉	正常
紫绀	无	色素沉着	无
脱毛	无	脱色	无
浮肿	无	皮下结节	无
头颅	正常	颈部	正常
乳腺	正常	脊柱	正常
直肠	未检	皮肤黄疸	无
四肢	活动正常	其他	无

***小结:**

未见异常

操作员：魏利平 检查日期:2024-06-04 检查医生：魏利平

妇科内诊

项目名称	检查结果	项目名称	检查结果
外阴	正常	尿道口	正常
阴道	通畅	子宫	正常
附件	正常	宫颈	光滑
后穹窿	正常		

***小结:**

未见异常

操作员：薛荣丽 检查日期:2024-06-04 检查医生：薛荣丽

检验报告

尿液分析+尿沉渣

项目名称	检查结果	单位	参考值	提示
白细胞尿	3	个/ul	0--13	
上皮细胞(EC)	43	/HP	0--28	↑
管型(CAST)	0	个/ul	0--1	
霉菌(尿)	0	/HP	0--0	
结晶	0	/HP	0--10	
透明度(CLA)	清亮			
胆红素(BIL)	-		阴性	
隐血(ERY)	-		阴性	
小圆上皮细胞(SRC)	0	个/ul	0--0	
维生素C	-		阴性	
异常红细胞	0	个/ul	0--3	
红细胞(正常)	0	个/ul	0--6	
鳞状上皮细胞	43	个/ul	0--0	↑
粘液丝	0	个/ul	0--0	
颜色(Colour)	淡黄色			
尿葡萄糖(GLU)	-		阴性	
酮体(KET)	-		阴性	
比重(SG)	1.005		1.003--1.030	
酸碱度(PH)	7.5		4.5--8.0	
尿蛋白质(PRO)	-		阴性	
尿胆原(URO)	-		阴性	
亚硝酸盐(NIT)	-		阴性	
红细胞(尿)(RBC)	0	个/ul	0--6	
尿白细胞(LEU)	-		阴性	

*小结:

上皮细胞(EC)偏高(43 /HP) 鳞状上皮细胞偏高(43 /HP)

操作员：王小雪 检查日期:2024-06-04 检查医生:陈建国

血常规（五分类）

项目名称	检查结果	单位	参考值	提示
白细胞(WBC)	3.61	10 ⁹ /L	3.5--9.5	
淋巴细胞绝对值(LY#)	1.52	10 ⁹ /L	1.1--3.2	
淋巴细胞百分比(LY%)	42.1	%	20--50	
中性粒细胞绝对值(GR#)	1.86	10 ⁹ /L	1.8--6.3	
中性粒细胞百分比(GR%)	51.4	%	40--75	
嗜碱性粒细胞绝对值(BA#)	0.01	10 ⁹ /L	0--0.06	
嗜碱性粒细胞百分比(BA%)	0.3	%	0--1.0	
嗜酸性粒细胞绝对值(EO#)	0.03	10 ⁹ /L	0.02--0.52	
嗜酸性粒细胞百分比(EO%)	0.9	%	0.4--8.0	
血小板(PLT)	269	10 ⁹ /L	125--350	
血小板分布宽度(PDW)	15.9	%	15--17	
平均血小板体积(MPV)	9.9	fl	6.0--14.0	
血小板压积(PCT)	0.265	%	0.11--0.28	
红细胞(RBC)	4.45	10 ¹² /L	3.8--5.1	
血红蛋白	135	g/L	115--150	
红细胞压积(HCT)	40.9	%	35--45	
红细胞平均体积(MCV)	91.9	fl	82--100	
平均血红蛋白含量(MCH)	30.3	pg	27--34	
平均血红蛋白浓度(MCHC)	329	g/L	316--354	
单核细胞绝对值(MO#)	0.19	10 ⁹ /L	0.1--0.60	
单核细胞百分比(MO%)	5.3	%	3--10	
红细胞分布宽度标准差	46.4	fl	35--56	

(RDW-SD)				
红细胞分布宽度变异系数 (RDW-CV)	13.5	%	10.6--16.6	
大血小板比率	23.9	%	11--45	
大血小板数目	64	10 ⁹ /L	30--90	
未成熟粒细胞数目	0.00	10 ⁹ /L	0--999	
未成熟粒细胞百分比	0.0	%	0--100	
有核红细胞数目	0.000	10 ⁹ /L	0--9999	
有核红细胞百分比	0.00	/100WBC	0--9999	

***小结:**

未见异常

操作员：王小雪 检查日期:2024-06-04 检查医生:陈建国

肾功三项

项目名称	检查结果	单位	参考值	提示
肌酐(CREA)	66.00	umol/L	41--73	
尿酸(UA)	222.00	umol/L	140--340	
尿素测定 (Urea)	4.80	mmol/L	2.6--7.5	

***小结:**

未见异常

操作员：祁佳佳 检查日期:2024-06-04 检查医生:陈建国

空腹血糖

项目名称	检查结果	单位	参考值	提示
葡萄糖(GLU)	4.79	mmol/L	3.89--6.1	

***小结:**

未见异常

操作员：祁佳佳 检查日期:2024-06-04 检查医生:陈建国

生殖道微生态

项目名称	检查结果	单位	参考值	提示
线索细胞	-			
清洁度	II			
上皮细胞(白带)	++			
滴虫	-			
G-球菌	-			
霉菌	-			
G-杆菌	++			
G+杆菌	-			
G+球菌	-			

***小结:**

G-杆菌 ++

操作员：余雅倩 检查日期:2024-06-05 检查医生:陈建国

血脂四项

项目名称	检查结果	单位	参考值	提示
动脉硬化指数	0.89		1.31--3.19	↓
总胆固醇(CHOL)	4.31	mmol/L	2.59--5.2	
甘油三脂(TG)	0.45	mmol/L	0.7--1.7	↓
低密度脂蛋白(LDL)	1.80	mmol/L	0--4.13	
高密度脂蛋白(HDL)	2.03	mmol/L	0.77--1.55	↑

***小结:**

动脉硬化指数偏低(0.89) 甘油三脂(TG)偏低(0.45 mmol/L) 高密度脂蛋白(HDL)偏高(2.03 mmol/L)

操作员：祁佳佳 检查日期:2024-06-04 检查医生:陈建国

肝功能三项

项目名称	检查结果	单位	参考值	提示
γ-谷氨酰转肽酶(GGT)	12.0	U/L	7--45	
丙氨酸氨基转移酶(ALT)	20.00	U/L	7--40	
门冬氨酸氨基转移酶(AST)	27.00	U/L	13--35	
谷草比谷丙	1.35		0.4--2.5	

***小结:**

未见异常

操作员：祁佳佳 检查日期:2024-06-04 检查医生:陈建国

(女) 肿瘤三项

项目名称	检查结果	单位	参考值	提示
糖类抗原 125 测定 (CA125)	35.0	U/ml	0--38	
癌胚抗原(CEA)	0.38	ng/ml	0--5	
甲胎蛋白(AFP)	1.9	ng/ml	0--7	

***小结:**

未见异常

操作员：祁佳佳 检查日期:2024-06-04 检查医生:陈建国

大同现代医学检验实验室

液基薄层细胞学图文报告

ID: 2024099620

病理号: 093212

姓名: 梁艳红

性别: 女

年龄: 37岁

送检科室: 体检科

电话号码: 15034248693

床号:

病历号:

体检号: 2208020542

送检医院: 大同瑞慈康复体检

送检日期: 2024-06-04

末次月经:

送检医生:

采样日期:

报告日期: 2024-06-04

标本满意度: 满意

细胞量: >40%

红细胞:

经期样本:

颈管细胞:

化生细胞:

鳞状细胞:

宫颈柱状细胞:

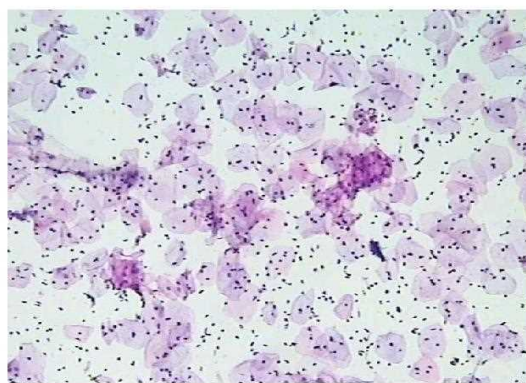
未见上皮内病变/恶性细胞:

正常范围内:

良性反应性改变:

- 炎性:
- 放疗:
- 妊娠:
- 萎缩性:
- 宫内避孕器:
- 其他:

- 轻度:
- 中度:
- 重度:



病原体: 滴虫感染: 念珠菌感染: 细菌感染:

提示 HPV 感染: 疱疹病毒感染:

鳞状上皮细胞分析:

- 非典型鳞状细胞:
- 倾向上皮内瘤变:
 - 倾向良性反应性改变:
 - 不能明确意义(ASC-US):
 - 不排除高度病变(ASC-H):

- 上皮内低度病变: 鳞癌:
- 上皮内高度病变:
- CIN2:
 - CIN3:

腺上皮细胞分析:

非典型腺细胞:

- 宫内膜:
- 来源不明:

非典型腺细胞(宫颈管):

- 倾向原位腺癌:
- 不能明确意义:
- 倾向良性反应性改变:

腺癌:

- 宫颈管:
- 宫内膜:
- 其它:

炎细胞:

- 轻度:
- 中度:
- 重度:

可疑腺癌:

诊断意见: 未见上皮内病变或恶性细胞 (NILM)。

建议:

报告医师: 张荣生

地址: 大同市魏都大道 79 号, 本报告医师签字后有效
咨询: 0352-2830587 4006-122-995

妇科细胞学是筛查项目, 出于技术原因, 可能会有假阴性结果, 本检测仅对来样负责, 如果对结果有疑义, 请在收到报告 7 天内与我们联系。

大同瑞慈康复医院 12导联心电图报告

梁艳红 女 37岁

体检号:390738

病床号:

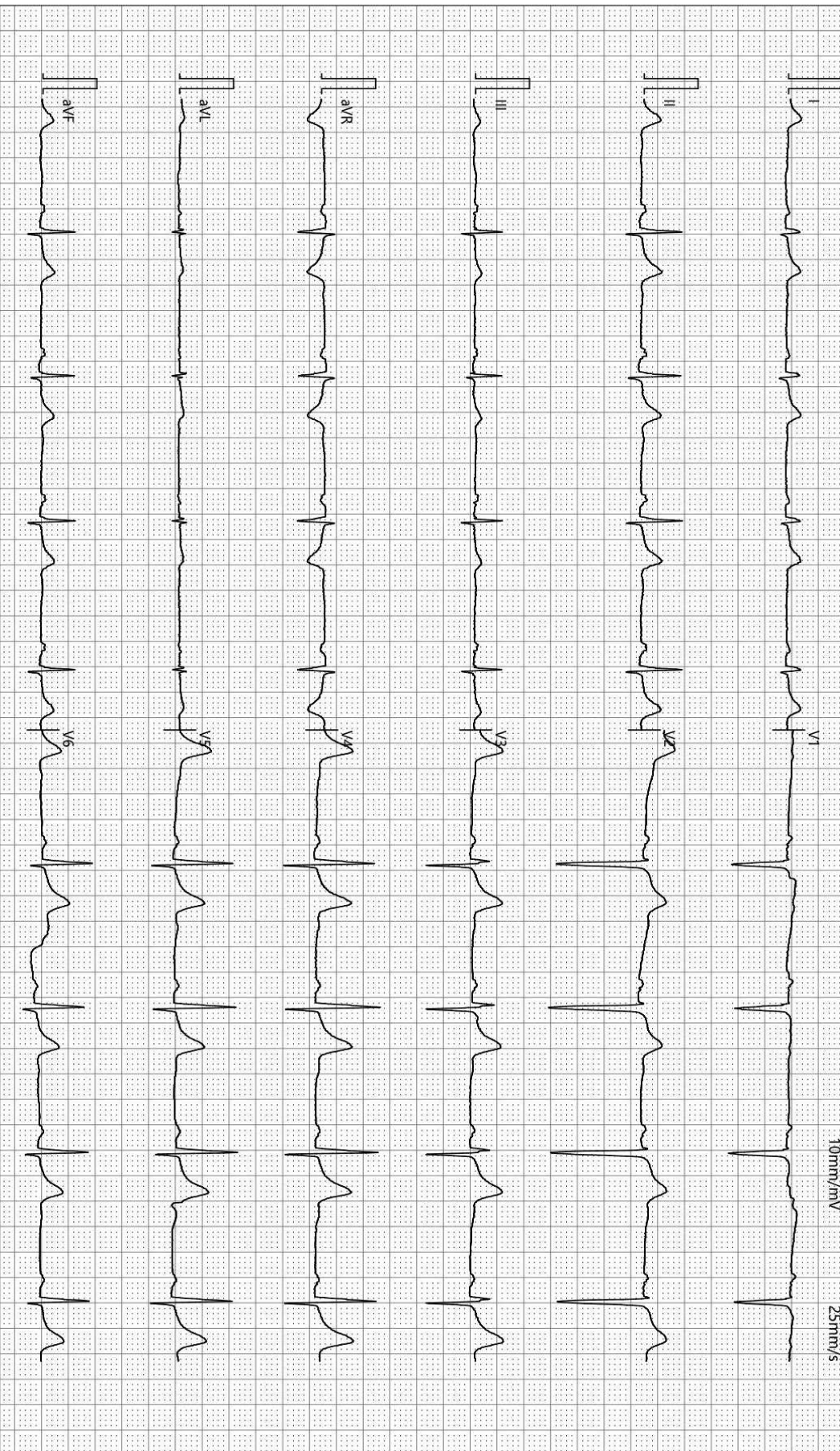
诊断结果:

窦性心动过缓伴不齐

诊断医生:

曹志 陶志峰

HR : 52 ↓ bpm [60 ~ 100bpm]
P : 121 ↑ ms [0 ~ 110ms]
PR : 195ms [120 ~ 200ms]
QRS : 82ms [60 ~ 100ms]
QT/QTc : 441/412ms [320 ~ 440/0 ~ 460ms]
P/QRS/T : 60/69/49deg. [0 ~ 75/-30 ~ 90/0 ~ 75deg]
RV5/SV1 : 1.141/1.052mV [0.0 ~ 2.5/0.0 ~ 2.0mV]



检查时间:2024-06-04 08:29:45

诊断时间:2024-06-04 08:40:02

SEMIP V1.90

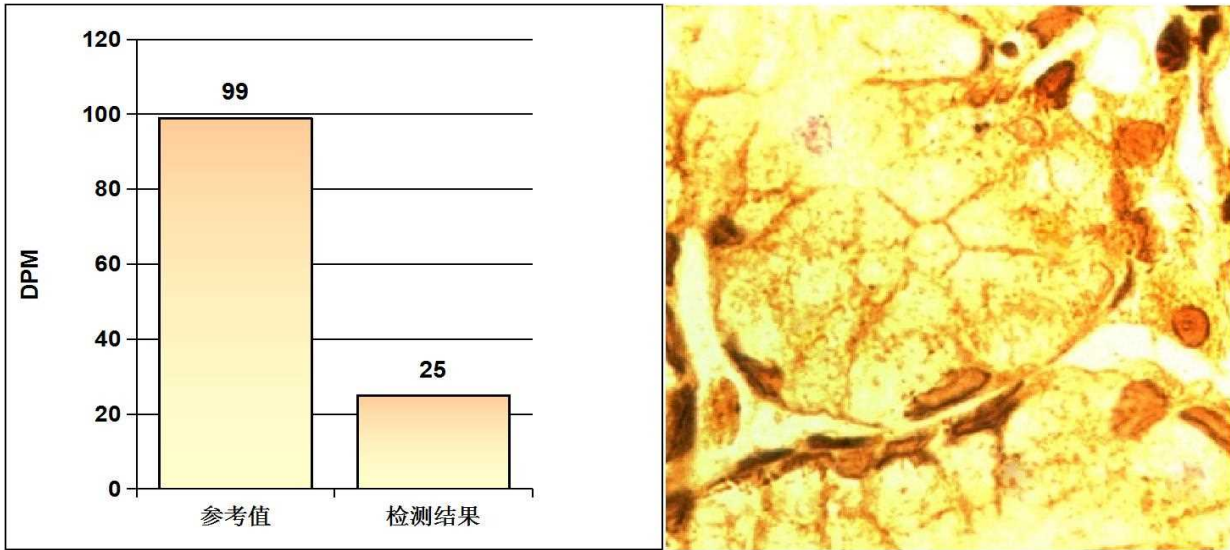
仅供临床参考

大同瑞慈康复医院

¹⁴C呼气试验检验报告

姓名	梁艳红	年龄	37	性别	女
住院号	0	日期	2024/6/4 8:43:01	电话	0
送检医生	曹居杰	样品编号	0108	编号	2208020542

¹⁴C呼气试验



阳性参考值 (Disintegrations Per Minute(DPM)):

DPM值:	dpm > 2499	阳性++++
	1499 < dpm ≤ 2499	阳性+++
	499 < dpm ≤ 1499	阳性++
	149 < dpm ≤ 499	阳性+
	dpm ≤ 99	阴性
	99 < dpm ≤ 149	不确定

检测结果: **dpm= 25** **阴性**

医生建议: 注意保持健康及规律饮食

温馨提示: 您本次检测的结果为阴性

检测医生: 曹居杰

双源 CT 诊断图文报告

流水号: 2208020542

影像号: CT20240604022

姓名: 梁艳红

年龄: 37 岁

性别: 女

检查设备: 西门子量子双源 CT

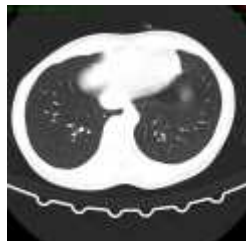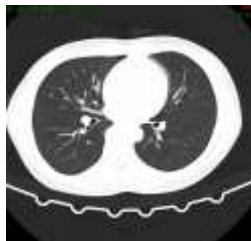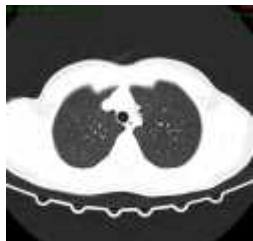
体检号: 390738

申请医院: 本院

体检科室: 体检科

检查部位: CT 检查

经典图像:



影像所见:

胸廓对称, 骨性肋骨完整, 胸壁软组织结构良好, 两肺支气管血管纹理走行分布良好, 支气管束结构清晰, 双肺通气良好。肺门结构未见异常。纵隔无偏移, 段以上支气管通畅。心影及大血管形态结构正常, 纵隔内未见肿大淋巴结。胸膜未见异常。

影像诊断:

胸部未见明显异常,

报告医师: 剧艳军

检查日期: 2024-06-04

审核医师: 剧艳军

报告日期: 2024-06-04

超声诊断图文报告

流水号: 2208020542

影像号: 1581833

姓名: 梁艳红

年龄: 37 岁

性别: 女

检查设备: Vivid E95

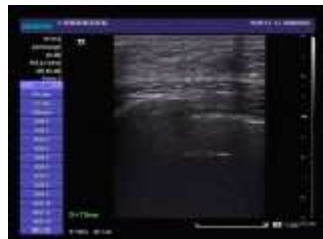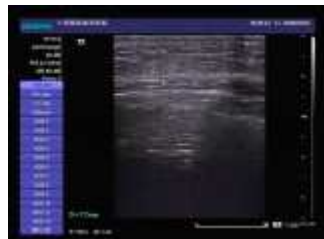体检号: 390738

申请医院: 本院

体检科室: 体检科

检查部位: 乳腺彩超

经典图像:



影像所见:

双侧乳腺腺体层次清晰, 右乳腺体厚 0.8cm, 左乳腺体厚 0.8cm, 乳导管未见扩张, 未见明显占位性病变, CDFI: 未见异常血流信号。

双侧腋下未见明显肿大淋巴结。

影像诊断:

双侧乳腺未见明显异常

报告医师: 李菊蓉

检查日期: 2024-06-04

审核医师: 李菊蓉

报告日期: 2024-06-04

超声诊断图文报告

流水号: 2208020542

影像号: 1581838

姓名: 梁艳红

年龄: 37 岁

性别: 女

检查设备: Vivid E95

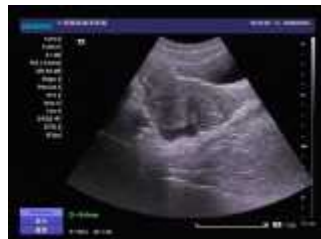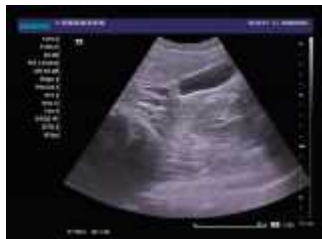体检号: 390738

申请医院: 本院

体检科室: 体检科

检查部位: 全腹彩超

经典图像:



影像所见:

肝脏大小形态正常, 包膜光滑完整, 实质回声均匀, 肝内管道系统走行清晰, 门静脉及肝内胆管不扩张。

胆囊大小形态正常, 壁不厚、光滑, 囊内透声好, 肝外胆管不扩张。

胰腺大小形态正常, 实质回声均匀, 主胰管不扩张。

脾脏大小形态正常, 实质回声均匀, 脾门静脉不宽。

双肾大小形态正常, 皮髓质分界清晰, 集合系统未见分离, 双侧输尿管未见扩张。

膀胱充盈尚可, 未见明显异常。

后位子宫, 大小约 4.9*4.6*5.4cm, 肌壁回声均匀, 内膜线清晰, 厚 0.6cm, 宫腔内探及节育器回声, 位置正常, 宫颈厚约 3.8cm, 其内探及数个囊性回声, 大者直径约 0.5cm, 内透声好, 双侧附件区未见异常。

子宫后方探及液性暗区, 范围约 1.2*3.7cm。

影像诊断:

1. 宫内节育器位置正常
2. 宫颈肥大伴多发纳囊
3. 盆腔积液

报告医师: 李菊蓉

检查日期: 2024-06-04

审核医师: 李菊蓉

报告日期: 2024-06-04