



2208020530

# 大同瑞慈健康体检

## 报 告 册

体检编号	390719	工号	3
姓名	侯大		
性别	男	年龄	60岁
单位	健康管理-2022		
部门	健康管理-2022		
联系电话	18734266924		
体检日期	2025-12-01		

尊敬的侯大先生您好！

首先，瑞慈健康体检全体员工欢迎您的光临，并对您的信任表示衷心的感谢！

您于 2025-12-01 （体检编号：390719）完成健康检查，本机构的各科医生已根据您的体检项目及结果，汇总成此份健康体检报告，并经总检医生审核。据此提出对您健康状况的综合分析及建议。

瑞慈健康体检倡导“大健康、大康复”，提出“健康是第一财富（Rich）”的人文理念。希望您仔细阅读并妥善地保管此份健康体检报告，并认真关注报告中的提示与建议，若您对报告内容有任何疑问，可直接与瑞慈健康体检客服部联系，进一步咨询。

健康体检咨询电话： 0352-2824444

客户服务咨询电话： 0352-2830597

400-6112995

瑞慈健康体检报告由下列内容组成：

第一部分：主检报告

第二部分：分科分项结果

第三部分：检验报告

第四部分：附表

## 主检报告

### 检查综述

- 1、【身高、体重、血压】 (1) 血压 98/53：本次测量基础血压偏低
- 2、【眼科】 (1) 左眼视力下降 (2) 右眼视力下降
- 3、【血常规（五分类）】 血小板分布宽度(PDW)偏低(13.2 f1)
- 4、【血脂四项】 总胆固醇(CHOL)偏高(6.89 mmol/L) 甘油三脂(TG)偏低(0.60 mmol/L) 高密度脂蛋白(HDL)偏高(1.74 mmol/L)
- 5、【尿液分析+尿沉渣】 鳞状上皮细胞偏高(4 /HP)
- 6、【CT检查】 1. 双肺气肿,右肺多发含气囊肿 2. 右肺中叶内侧段、左肺下叶外基底段实性结节, 建议随诊复查(一年) 3. 心脏增大, 左心室为著
- 7、【心电图】 1. 窦性心动过缓伴不齐 2. 心电轴右偏
- 8、【C14检测幽门螺杆菌】 阳性++
- 9、【全腹彩超】 1. 肝囊肿 2. 左肾囊肿
- 10、【骨密度检查】 骨质减少
- 11、【口腔科】 (1) 左下第二磨牙 牙齿缺失 左下第三磨牙 阻生齿 右上第一磨牙 牙体缺损 (2) 牙周：牙结石

### 医生建议

#### 【本次测量基础血压偏低】：

- (1) 由于生理或病理原因造成血压低于 90/60mmHg, 就会形成低血压, 平时我们讨论的低血压大多为慢性低血压。慢性低血压据统计发病率为 4%左右, 老年人群中可高达 10%。
- (2) 低血压一般可分为三类：一是体质性低血压, 一般认为与遗传和体质瘦弱有关, 多见于 20—50 岁的妇女和老年人, 轻者可无如何症状, 重者出现精神疲惫、头晕、头痛, 甚至昏厥。夏季气温较高时更明显。
- (3) 二是体位性低血压, 体位性低血压是患者从卧位到坐位或直立位时, 或长时间站立出现血压突然下降超过 20mmHg, 并伴有明显症状, 这些症状包括: 头昏、头晕、视力模糊、乏力、恶心、认识功能障碍、心悸、颈背部疼痛。
- (4) 体位性低血压与多种疾病有关, 如多系统萎缩、糖尿病、帕金森氏病、多发性硬化病、更年期障碍、血液透析、手术后遗症、麻醉、降压药、利尿药、催眠药、抗精神抑郁药等, 或其他如久病卧床, 体质虚弱的老年人。
- (5) 三是继发性低血压, 由某些疾病或药物引起的低血压, 如脊髓空洞症、风湿性心脏病、降压药、抗抑郁药和慢性营养不良症、血液透析病人。
- (6) 饮食疗法是治疗本病的有力措施之一, 可逐渐提高病患者的身体素质, 改善心血管功能, 增加心肌收缩力, 增加心排血量, 提高动脉管壁紧张度, 从而逐步使血压上升并稳定正常水平, 消除低血压带来的种种不适症状。
- (7) 荤素兼吃, 合理搭配膳食, 保证摄入全面充足的营养物质, 使体质从纤弱逐渐变得健壮。
- (8) 如伴有红细胞计数过低, 血红蛋白不足的贫血症, 宜适当多吃富含蛋白质、铁、铜、叶酸、维生素 B12、维生素 C 等食物, 诸如猪肝、蛋黄、瘦肉、牛奶、鱼虾、贝类、大豆、红糖及新鲜蔬菜、水果。有利于增加心排血量, 改善大脑的供血量, 提高血压和消除血压偏低引起的不良症状。
- (9) 莲子、桂圆、大枣、桑椹等果品, 具有养心益血、健脾补脑之力, 可常食用。
- (10) 伴有食少纳差者, 宜适当食用能刺激食欲的食物和调味品, 如姜、葱、醋、酱、糖、胡椒、辣椒、啤酒、葡萄酒等。
- (11) 加强锻炼, 选择适合自己的运动方式。

#### 【左眼视力下降】：

(1) 视力下降是由角膜白斑或角膜炎、晶状体混浊、眼底疾病、屈光不正等原因引起，建议眼科诊断治疗。

**【右眼视力下降】：**

(1) 视力下降是由角膜白斑或角膜炎、晶状体混浊、眼底疾病、屈光不正等原因引起，建议眼科诊断治疗。

**【血小板分布宽度(PDW)偏低】：**

(1) 供内科结合临床参考。

**【总胆固醇(CHOL)偏高】：**

(1) 总胆固醇是脂质的主要成分之一，其数量受年龄、家族、性别、饮食、遗传等多种因素影响。总胆固醇对人体生长发育以及新陈代谢有重要的作用，正常值是 2.59-5.20mmol/L。

(2) 总胆固醇升高后，会增加类脂物质的堆积，会产生更多的血管斑块，进而增加心脑血管疾病的风险。大于 5.21-5.69mmol/L 是胆固醇的临界偏高，即使是一个完全健康的人，只要总胆固醇 > 7.2mmol/L 或低密度脂蛋白 > 4.9mmol/L，未来发生心脑血管的风险就明显增高，应该马上治疗。

(3) 总胆固醇升高根据病因可分为两大类：一是原发性，是由于遗传因素缺陷所致，另一种是继发性，可引起其升高的疾病主要有糖尿病、高血压、甲减、肝肾疾病等。

(4) 降低总胆固醇的治疗中，原发性偏高应积极应用降脂药，曾经选择他汀类药物，胆固醇不能达标的，可联合用药（如依折麦布等）。

(5) 如果总胆固醇偏高，且患者有糖尿病、高血压、甲减、肝肾疾病或者已经发生心脑血管疾病的人更应积极用药，控制降低疾病风险。

(6) 戒烟，增强运动，采用低脂、低糖饮食，少食富含脂肪、胆固醇及饱和脂肪酸的食物，多进食蔬菜、水果、豆制品、粗粮、鱼和高纤维食品。

(7) 必要时在医师指导下使用降脂药物治疗，并前往内分泌科复诊。

**【甘油三脂(TG)偏低】：**

(1) 可适当增加脂类食品的摄入。

(2) 也可见于甲亢、肾上腺皮质功能低下、肝功能障碍者，往内科咨询，进一步诊治。

(3) 高蛋白，高维生素饮食，适当增加奶、豆类制品、鱼类、新鲜水果和蔬菜。

(4) 适当增加户外活动和日光照射，避免过度劳累，保持良好睡眠。

(5) 定期复查，如检验结果异常，应在医师指导下治疗。

**【高密度脂蛋白(HDL)偏高】：**

(1) 高密度脂蛋白(HDL)主要在肝脏合成，具有抗动脉粥样硬化的功能，是冠心病的保护因子。高密度脂蛋白(HDL)能将周围组织包括动脉壁内的胆固醇运转到肝脏进行代谢，是一种抗动脉粥样硬化的血浆脂蛋白。

(2) 高密度脂蛋白(HDL)的含量与心血管的发病率和病变程度呈负相关，即高密度脂蛋白(HDL)减低，患冠心病的危险性增加；高密度脂蛋白(HDL)含量增高，患冠心病的危险性降低。

(3) 高密度脂蛋白(HDL)对冠心病的临床诊断是一个重要的参考指标。它的升高是临床冠心病保护因子之一，并能防治和延缓动脉粥样硬化的发展。

(4) 血清中高密度脂蛋白(HDL)的降低，预示着冠心病的出现。临床上常同时测定高密度脂蛋白(HDL)和血清总胆固醇，并根据它们的比值作为冠心病的信息指标。

(5) 高密度脂蛋白(HDL)减少，主要见于冠心病、冠状动脉粥样硬化、高甘油三酯血症、慢性贫血、脑血管病、糖尿病、急慢性肝炎、肝硬化等疾病。

(6) 戒烟，增强运动，采用低脂、低糖饮食，少食富含脂肪、胆固醇及饱和脂肪酸的食物，多进食蔬菜、水果、豆制品、粗粮、鱼和高纤维食品。

(7) 建议当高密度脂蛋白(HDL)减少时，可参考其他相关指标，积极治疗基础性疾病，往内分泌科复诊。

**【鳞状上皮细胞偏高】：**

(1) 在生理情况下，机体正常的新陈代谢都会引起鳞状上皮细胞的脱离，这是一种正常的机体现象。如果长时间出现鳞状上皮细胞偏高的现象时，则有可能是尿路感染、泌尿系统结石等因素导致，应及时往泌尿外科进一步诊断治疗。

**【右肺多发含气囊肿】：**

(1) 建议呼吸内科诊断治疗。

**【心脏增大】：**

(1) 建议心脏彩超检查。

**【肺气肿】：**

(1) 肺气肿是指终末细支气管远端的气道弹性减退，过度膨胀，充气和肺容积增大，或同时伴有气道壁破坏的病理状态。常见于老年人，建议：1. 呼吸科抗炎对症治疗。2. 加强锻炼，慎防感冒。3. 避免吸入刺激性气体，戒烟。

**【左肺下叶外基底段实性结节】：**

(1) 建议呼吸科诊断治疗

**【窦性心动过缓伴不齐】：**

(1) 可见于正常人、体力劳动者、运动员，无症状者可定期随访，跟踪观察。不需治疗。

(2) 如果有症状（胸闷、黑矇、晕厥等）请做动态心电图等相关检查，有明显窦性心动过缓并窦性心律不齐者可积极治疗心动过缓。在医生指导下服用提升心率的药物如：心宝、红参等。如果每分钟心率低于45次伴有晕厥、胸闷等症状时，需安装心脏起搏器。

(3) 请前往心内科进一步治疗，长期随访。

**【心电轴右偏】：**

(1) 生理情况下可见于瘦长体型者。病理情况下可见于各种原因引起的右室肥厚、右束支、左后分支传导阻滞、肺气肿。

(2) 无症状者无需特殊治疗，可定期复查心电图。有症状（心悸、心慌、胸闷）者，请往心内科结合临床治疗。定期复查。

**【肝囊肿】：**

(1) 肝囊肿，通俗说就是肝脏中的水泡。绝大多数的肝囊肿都是先天性的，即因先天发育的某些异常导致了肝囊肿形成。

(2) 肝囊肿病因大多数系肝内小胆管发育障碍所致，单发性肝囊肿的发生是由于异位胆管造成。肝囊肿生长缓慢，所以可能长期或终生无症状，其临床表现也随囊肿位置、大小、数目以及有无压迫邻近器官和有无并发症而异。

(3) 肝囊肿是一种较常见的肝脏良性疾病，一般没有什么症状，也不会影响肝功。5CM以下的肝囊肿一般不需要特殊治疗。当囊肿长大到一定程度，可能会压迫胃肠道而引起症状，如上腹不适饱胀；也有因囊肿继发细菌感染而有腹痛、发热的。

(4) 肝囊肿首次发现，建议作MRI或CT检查，除外肝内其它占位性病变。

(5) 过大的肝囊肿，对肝脏本身或周围的器官有压迫症状的，或有炎症的，往外科治疗。

(6) 已确诊为肝囊肿，动态观察，定期B超检查进行对照，监测囊肿大小。

(7) 解除顾虑和紧张情绪，保持良好心态，切忌大怒。

(8) 多食新鲜蔬菜和水果，保持大便通畅，防止便秘；保证营养，宜食清淡富含蛋白质的食物为主；限制饮酒。

(9) 不宜剧烈运动，防止过度用力，以免增加腹腔压力。

(10) 如有症状请及时就诊。

**【左肾囊肿】：**

(1) 肾囊肿是肾脏内出现大小不等的与外界不相通的囊性肿块的总称。肾囊肿属于良性肿瘤，在肾囊性疾病中以单纯性肾囊肿最为常见。其发生原因尚可能与先天性肾小球、肾小管结构异常和后天性损伤感染有关。

(2) 单纯性肾囊肿大多数无症状，常在体检彩超时被发现。一般直径大于5cm或者合并感染、破裂、出血时才引起症状，主要表现为腰腹部或背部胀痛，当出现并发症时疼痛加重。

(3) 肾囊肿直径小于4cm，无肾盂肾盏明显受压，无感染、恶变、高血压及症状不明显者，只需密切随访观察，定期彩超检查。

(4) 肾囊肿多数是先天的，对人体健康没有多大影响，不会癌变，可以工作，可以运动，生活上没什么要特别注意的地方。其发病率可随年龄增长而增高，50岁以上的人有50%可以发现这种囊肿，借助彩超、CT可确诊。

- (5)首次发现，建议作MRI或CT检查，以排除肾内其它占位性病变。  
(6)过大的囊肿，对肾脏本身或周围的器官有压迫症状的，或有炎症的，往外科治疗。定期复查。

**【骨质减少】：**

- (1)骨质减少是指以单位体积内骨组织量减少为特点的代谢性骨病变，表示骨骼密度低于正常水平，因为骨骼密度是测量骨骼强度的指标。骨质减少是一种渐进的形式，但能够反映骨骼状况。骨质减少是骨质疏松的前兆，其发展到严重程度就是骨质疏松。  
(2)骨骼随着年龄的增长，细胞活跃程度会逐渐降低，并且年龄增长后，体内性激素水平会逐渐下降，钙、锌、维生素D等微量元素吸收不足，导致骨质减少。此外，如果缺乏运动、过度挑食、偏食等情况，也会影响机体对微量元素的吸收，进而导致骨质减少。  
(3)骨质减少在临床上多见于孕妇和中老年人群，孕妇因为胎儿生长发育需要钙质，骨质会出现减少；中老年人群因为年龄增长也会出现钙质的流失。  
(4)此外，女性绝经期后雌激素分泌会明显下降导致破骨细胞活跃，引起骨量丢失而出现骨质减少；甲状腺、甲状旁腺功能亢进等继发性疾病也可导致骨质减少。  
(5)临床上常用双能X线骨密度测量作为测量骨质流失的一种方法，其测量骨密度主要是在脊柱、髋关节等部位；跟骨的定量超声也可用于普通筛查，其方法费用低、便携且无电离辐射。  
(6)定期复查骨密度，每年做一次骨密度的检测。如果骨质继续减少，就需要药物的治疗（如钙尔奇D、骨化三醇等）。  
(7)经常晒太阳或补充维生素D。加强体育锻炼，多参加户外运动。补钙，钙含量多的食品主要见于海产品、牛奶、豆腐、豆浆、酸奶、芝麻、绿色蔬菜等，到了五十岁以后最好口服钙片，以促进钙的吸收。

**【牙齿缺失】：**

- (1)牙齿缺失常见于龋齿、牙周炎等原因导致的拔除或意外事故所致缺失。中老年患者居多，影响牙齿健康美观。  
(2)牙齿缺失可以导致牙列的完整性遭到破坏，若较长时间不修复，邻近的牙齿由于失去了依靠和约束，会变得倾斜，易造成咬颌功能的紊乱。长时间的缺失还会导致牙槽骨的萎缩、咀嚼功能减退、食物嵌塞等不良后果  
(3)如果牙齿缺失，应该尽早去口腔医院诊治，最常见的修复方法有三种，即活动义齿、固定义齿、种植义齿。  
(4)义齿修复完毕，应定期复查与医疗护理，勤漱口、勤刷牙、避免食用过硬的食物，如果种植牙选择钛种植体，还应注意对钛种植体的保护。

**【牙结石】：**

- (1)牙结石又称牙石，是沉积在牙齿或修复体表面上已经钙化或正在钙化的菌斑或软垢。其开始时是软的，会因逐渐的钙化而变硬。它是由75%的磷酸钙，15-25%的水、有机物、磷酸锰、矿酸钙及微量的钾、钠、铁所构成，并呈现出黄色、棕色或者黑色。  
(2)牙结石通常存在于唾液腺开口处的牙齿表面（例如：下颚前牙的舌侧表面，上颚后牙的颊侧表面）和牙齿的颈部，以及口腔粘膜运动不到的牙齿表面等处。  
(3)牙结石形成后，可伴随牙龈出血、牙龈萎缩、口臭等症状。  
(4)牙结石是牙周病的重要病因，它会不断刺激牙周组织，并且压迫牙龈，影响血液循环，造成牙周组织的细菌感染，形成牙周囊袋，此后更易使食物残渣、牙菌斑、牙结石等的堆积，最终牙周支持组织全部破坏，导致牙齿松动，以至于不得不拔除牙齿。  
(5)早晚刷牙、饭后漱口是防治牙结石形成的最重要措施。应采取正确的竖刷牙法和巴氏刷牙法，纠正横刷牙法。  
(6)多吃富有维生素的粗纤维食物，如肉、蛋、各种蔬菜和水果，充分咀嚼以利于牙面清洁。少吃甜食及黏性很强的食物，不吃零食。  
(7)建议每半年进行一次口腔健康检查，每年进行2-3次全口超声波洁牙术，使牙面、牙颈部经常处于洁净状态。

**【牙体缺损】：**

- (1)牙体缺损是指由于各种原因引起的牙体硬组织不同程度的外形和结构的破坏和异常，表现为牙体失去了正常的生理解剖外形，造成正常牙体形态、咬合及邻接关系的破坏。  
(2)牙体缺损最常见的原因是龋病，其次是牙外伤、磨损、楔状缺损、酸蚀和牙齿发育畸形等。

- (3)牙体表浅缺损可能无明显症状，如缺损累及牙本质层或牙髓，可出现牙髓刺激症状甚至出现牙髓炎症、坏死及根尖周病变等。
- (4)牙体缺损如发生在邻面，会破坏正常邻接关系，造成食物嵌塞，引起局部牙周组织炎症，并可能发生邻牙倾斜移位，影响正常的咬合关系。
- (5)牙体缺损一般情况下可以采用充填法进行治疗。如牙体缺损过大，则需要采用嵌体、贴面、全冠等方式修复。
- (6)平时应注意龋病的预防及治疗，避免咬太硬的食物，饭后漱口，选择软毛牙刷采用竖刷牙法，每年进行2-3次全口超声波洁牙术，每半年进行一次口腔健康检查。

**【阻生齿】：**

- (1)牙齿在颌骨内由于位置不当，不能萌出到正常咬合位置，这样的牙齿称为阻生齿。最常见的阻生齿是下颌第三磨牙，其次是上颌第三磨牙和上颌尖牙等。
- (2)阻生齿和覆盖在其上的牙龈之间，很容易藏污纳垢，滋生细菌，引起口臭、牙齿龋坏等，当身体抵抗力下降时，常常会导致牙冠周围的牙龈发生炎症，严重时脸颊可致肿胀，张口困难，甚至会引起全身发烧，颌下淋巴结肿大。
- (3)阻生齿常常还会引起邻牙龋坏、松动、牙槽骨吸收等症状，所以能引起这些病变的阻生牙应该拔除。
- (4)由于阻生齿位置不正，被邻牙阻挡，有些还可能完全被骨组织包埋，因此阻生齿的拔除比拔除其他牙齿要困难，被牙龈覆盖的要切开牙龈，被骨包埋的要把骨去除，被邻牙挡住的要把牙冠劈开，分片拔除。
- (5)拔阻生齿费时较长，术中术后可能发生的并发症也较多，如：出血、断根、邻牙损伤等。
- (6)建议如果阻生齿位置不当，引起智齿冠周炎、邻牙的龋坏、松动等病变时，可往口腔科行拔除术。

**【呼气试验检验报告阳性】：**

- (1)提示幽门螺旋杆菌（HP）感染。幽门螺旋杆菌是慢性活动性胃炎的病原菌，是消化道溃疡和胃癌等疾病的重要致病因子。
- (2)没有临床症状者（如中上腹不适、饱胀、反酸、恶心等），可暂不进行抗HP治疗。如果是HP感染的消化性溃疡、慢性胃炎、早期胃癌切除后和需要长期服用非甾体类抗炎药物（如阿司匹林）者，应在专科医生指导下进行抗HP治疗。
- (3)建议您先进行胃镜检查，或往消化内科咨询，再决定是否进行根除治疗。

汇总医生： 丁昊炜

主检日期： 2025-12-16

主检医生：

## 分科结果

### 身高、体重、血压

项目名称	检查结果	项目名称	检查结果
身高	173cm	体重	67kg
血压	98/53mmHg		

**\*小结:**

(1) 血压 98/53: 本次测量基础血压偏低

操作员: 闫辛儿 检查日期: 2025-12-15 检查医生: 名燕凌

### 内科

项目名称	检查结果	项目名称	检查结果
心率	60 次/min	心律	齐
心脏杂音	无	心界	正常
肺部	正常	呼吸音	呼吸音清
啰音	未闻及	叩诊	叩诊呈清音
腹部触诊	腹部平软	发育	正常
肝胆	肋下未触及	脾脏	肋下未触及
双肾	无叩击痛	肠鸣音	正常
营养	良好	神经系统	正常
生理反射	生理反射存在	病理反射	病理反射未引出
颅神经	正常	运动功能	正常
深浅感觉	正常	既往史	无
其它	无异常发现		

**\*小结:**

未见异常

操作员: 董红梅 检查日期: 2025-12-01 检查医生: 董红梅

### 外科 (男)

项目名称	检查结果	项目名称	检查结果
皮肤	正常	甲状腺	无肿大
脊椎	无畸形	浅表淋巴结	无肿大
肛门	正常	前列腺	未检
泌尿外生殖器	正常	四肢关节	未见异常
腹股沟	未见异常	足背动脉	正常
紫绀	无	色素沉着	无
脱毛	无	脱色	无
浮肿	无	皮下结节	无
头颅	正常	颈部	正常
乳腺	正常	脊柱	正常
直肠	未检	皮肤黄疸	无
四肢	活动正常	其他	无

**\*小结:**

未见异常

操作员：张明远

检查日期：2025-12-01

检查医生：张明远

**眼科**

项目名称	检查结果	项目名称	检查结果
视力(左)	0.25	视力(右)	0.08
辨色力	正常	眼睑	正常
结膜	正常	泪器	正常
角膜	正常	虹膜	正常
瞳孔	正常	晶状体	正常
玻璃体	正常	眼底	未见异常

**\*小结:**

(1) 左眼视力下降

(2) 右眼视力下降

操作员：田野青

检查日期：2025-12-01

检查医生：田野青

耳鼻喉科

项目名称	检查结果	项目名称	检查结果
听力(左)	正常	听力(右)	正常
外耳道	正常	鼓膜	正常
鼻窦	正常	鼻中隔	正常
鼻腔	正常	扁桃体	无肿大
嗅觉	正常	咽喉	正常

\*小结:

未见异常

操作员：裴文兴 检查日期：2025-12-01 检查医生：裴文兴

口腔科

项目名称	检查结果	项目名称	检查结果
唇颊	正常	齿	左下第二磨牙&牙齿缺失&左下第三磨牙&阻生齿&右上第一磨牙&牙体缺损
齿龈	正常	牙周	牙结石 II 度
舌腭	正常	腮腺	正常
颌下腺	正常	颞下颌关节	正常

\*小结:

(1) 左下第二磨牙 牙齿缺失 左下第三磨牙 阻生齿 右上第一磨牙 牙体缺损

(2) 牙周：牙结石

操作员：龚富生 检查日期：2025-12-01 检查医生：龚富生

## 检验报告

## 尿液分析+尿沉渣

项目名称	检查结果	单位	参考值	提示
白细胞尿	0	个/u1	0--13	
上皮细胞(EC)	4	/HP	0--28	
管型(CAST)	0	个/u1	0--1	
霉菌(尿)	0	/HP	0--0	
结晶	0	/HP	0--10	
透明度(CLA)	清亮			
胆红素(BIL)	-		阴性	
隐血(ERY)	-		阴性	
小圆上皮细胞(SRC)	0	个/u1	0--0	
维生素C	-		阴性	
异常红细胞	0	个/u1	0--3	
红细胞(正常)	0	个/u1	0--6	
鳞状上皮细胞	4	个/u1	0--0	↑
粘液丝	0	个/u1	0--0	
颜色(Colour)	淡黄色			
尿葡萄糖(GLU)	-		阴性	
酮体(KET)	-		阴性	
比重(SG)	1.025		1.003--1.030	
酸碱度(PH)	5.0		4.5--8.0	
尿蛋白质(PRO)	-		阴性	
尿胆原(URO)	-		阴性	
亚硝酸盐(NIT)	-		阴性	
红细胞(尿)(RBC)	0	个/u1	0--6	
尿白细胞(LEU)	-		阴性	

## \*小结：

鳞状上皮细胞偏高(4 /HP)

操作员：祁佳佳 检查日期：2025-12-01

检查医生：康建忠

## 血常规（五分类）

项目名称	检查结果	单位	参考值	提示
白细胞(WBC)	5.56	$10^9/L$	3.5--9.5	
淋巴细胞绝对值(LY#)	2.06	$10^9/L$	1.1--3.2	
淋巴细胞百分比(LY%)	37.1	%	20--50	
中性粒细胞绝对值(GR#)	2.96	$10^9/L$	1.8--6.3	
中性粒细胞百分比(GR%)	53.3	%	40--75	
嗜碱性粒细胞绝对值(BA#)	0.01	$10^9/L$	0--0.06	
嗜碱性粒细胞百分比(BA%)	0.2	%	0--1.0	
嗜酸性粒细胞绝对值(E0#)	0.12	$10^9/L$	0.02--0.52	
嗜酸性粒细胞百分比(E0%)	2.1	%	0.4--8	
血小板(PLT)	141	$10^9/L$	125--350	
血小板分布宽度(PDW)	13.2	%	15--17	↓
平均血小板体积(MPV)	10.7	f1	6.0--14.0	
血小板压积(PCT)	0.151	%	0.11--0.28	
红细胞(RBC)	4.62	$10^{12}/L$	4.3--5.8	
血红蛋白	141	g/L	130--175	
红细胞压积(HCT)	43.6	%	40--50	
红细胞平均体积(MCV)	94.4	f1	82--100	
平均血红蛋白含量(MCH)	30.6	pg	27--34	
平均血红蛋白浓度(MCHC)	324	g/L	316--354	
单核细胞绝对值(MO#)	0.41	$10^9/L$	0.1--0.6	
单核细胞百分比(MO%)	7.3	%	3--10	
红细胞分布宽度标准差(RDW-SD)	45.7	f1	35--56	
红细胞分布宽度变异系数(RDW-CV)	13.6	%	10.6--16.6	

大血小板比率	31.6	%	11--45	
大血小板数目	45	$10^9/L$	30--90	
未成熟粒细胞数目	0.00	$10^9/L$	0--0.6	
未成熟粒细胞百分比	0.0	%	0--10	
有核红细胞数目	0.000	$10^9/L$	0--9999	
有核红细胞百分比	0.00	/100WBC	0--9999	

**\*小结:**

血小板分布宽度(PDW)偏低(13.2 f1)

操作员：祁佳佳 检查日期:2025-12-01 检查医生:康建忠

**肾功三项**

项目名称	检查结果	单位	参考值	提示
肌酐(CREA)	65.00	umol/L	57--111	
尿酸(UA)	248.00	umol/L	200--420	
尿素测定(Urea)	5.10	mmol/L	3.6--9.5	

**\*小结:**

未见异常

操作员：梁可欣 检查日期:2025-12-01 检查医生:康建忠

**空腹血糖**

项目名称	检查结果	单位	参考值	提示
葡萄糖(GLU)	4.52	mmol/L	3.89--6.1	

**\*小结:**

未见异常

操作员：梁可欣 检查日期:2025-12-01 检查医生:康建忠

**同型半胱氨酸**

项目名称	检查结果	单位	参考值	提示
同型半胱氨酸	5.00	umol/L	0--20	

**\*小结:**

未见异常

操作员：梁可欣 检查日期：2025-12-01 检查医生：康建忠

### 血脂四项

项目名称	检查结果	单位	参考值	提示
动脉硬化指数	2.31		1.31--3.19	
总胆固醇(CHOL)	6.89	mmol/L	2.59--5.2	↑
甘油三脂(TG)	0.60	mmol/L	0.7--1.7	↓
低密度脂蛋白(LDL)	4.02	mmol/L	0--4.13	
高密度脂蛋白(HDL)	1.74	mmol/L	0.77--1.55	↑

#### \*小结:

总胆固醇(CHOL)偏高(6.89 mmol/L) 甘油三脂(TG)偏低(0.60 mmol/L) 高密度脂蛋白(HDL)偏高(1.74 mmol/L)

操作员：梁可欣 检查日期：2025-12-01 检查医生：康建忠

### 肝功能三项

项目名称	检查结果	单位	参考值	提示
γ-谷氨酰转肽酶(GGT)	18.0	U/L	10--60	
丙氨酸氨基转移酶(ALT)	31.00	U/L	9--50	
门冬氨酸氨基转移酶(AST)	24.00	U/L	15--40	
谷草比谷丙	0.77		0.4--2.5	

#### \*小结:

未见异常

操作员：梁可欣 检查日期：2025-12-01 检查医生：康建忠

# 大同瑞慈康复医院 12导联心电图报告

侯大 男 60岁 体检号:390719

病床号:

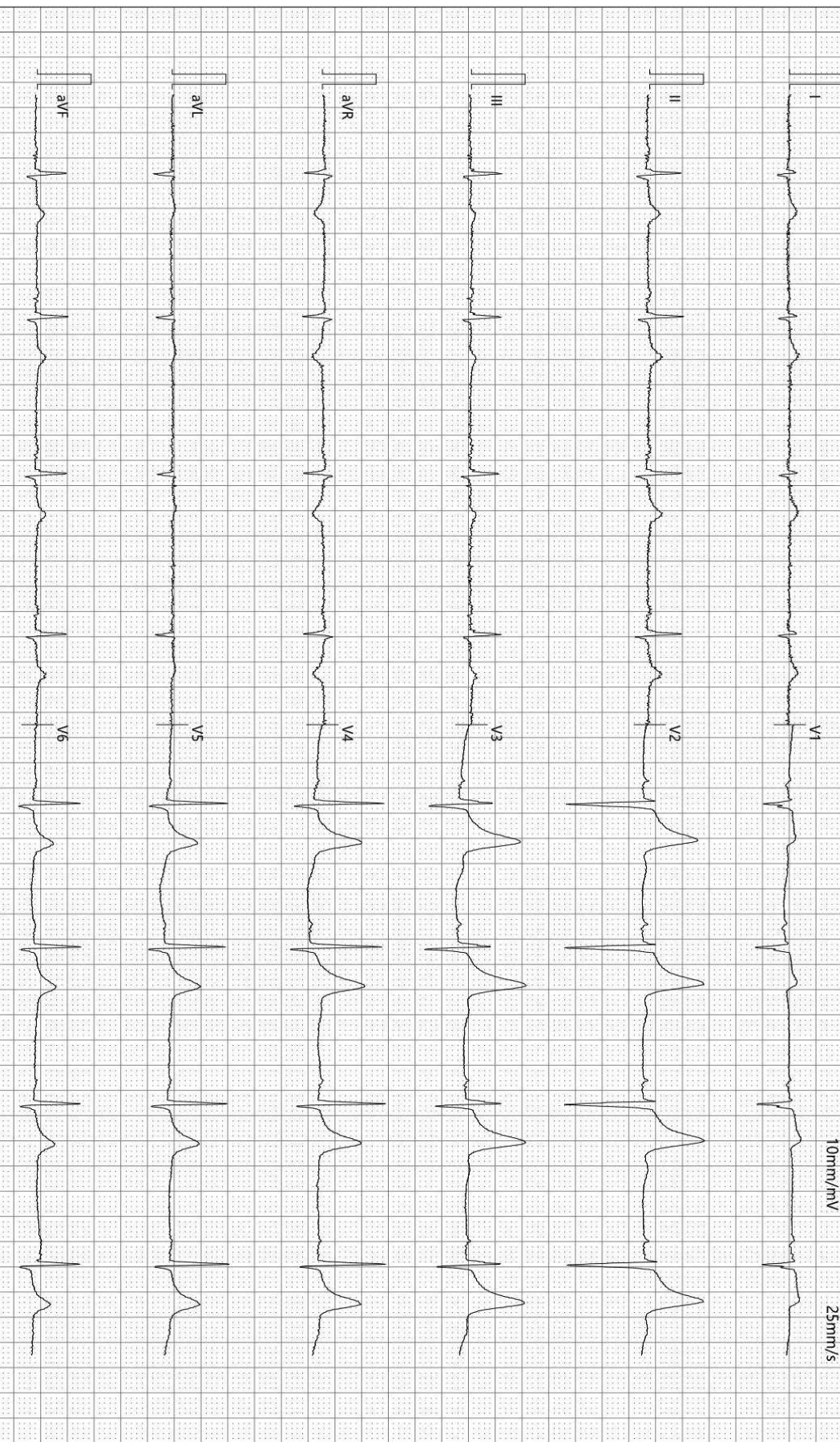
诊断结果:

- 1. 窦性心动过缓伴不齐
- 2. 心电图右偏

诊断医生:

张生 陶志娟

HR	: 49 ↓ bpm	[60 ~ 100bpm]
P	: 109ms	[0 ~ 110ms]
PR	: 190ms	[120 ~ 200ms]
QRS	: 93ms	[60 ~ 100ms]
QT/QTc	: 443/402ms	[320 ~ 440/0 ~ 450ms]
P/QRS/T	: -50 ↓ /91 ↑ /50deg	[0 ~ 75/-30 ~ 90/0 ~ 75deg]
RV5/SV1	: 1.116/0.548mV	[0.0 ~ 2.5/0.0 ~ 2.0mV]



检查时间:2025-12-01 10:01:22

诊断时间:2025-12-01 10:05:53

SEMIP V1.90

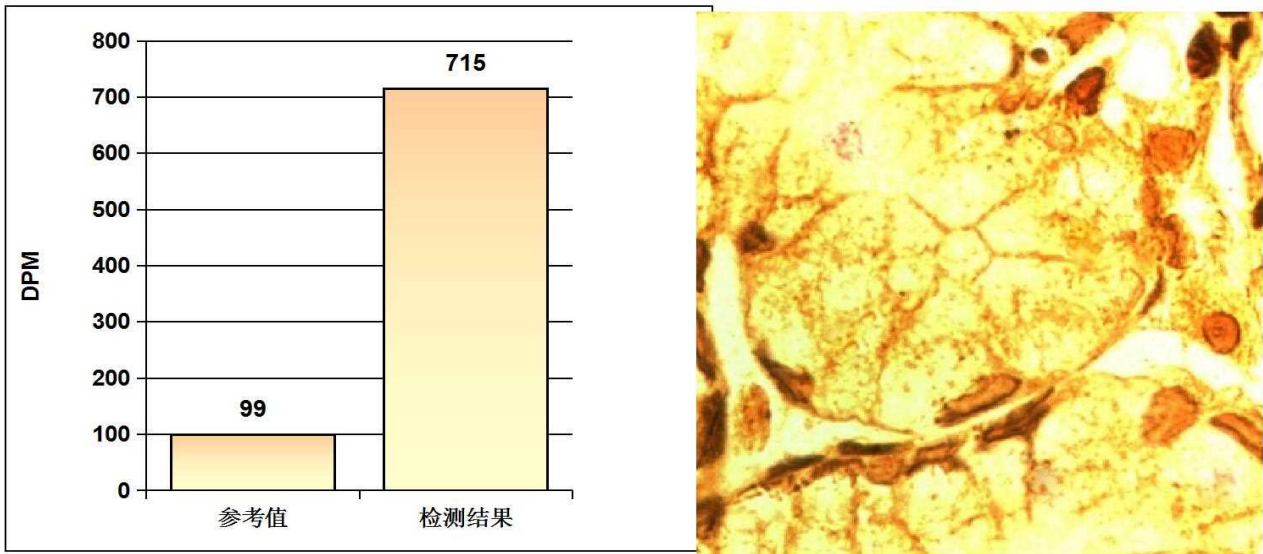
仅供临床参考

# 大同瑞慈康复医院

## $^{14}\text{C}$ 呼气试验检验报告

姓名	侯大	年龄	60	性别	男
住院号	0	日期	2025/12/15 9:18:15	电话	18734266924
送检医生	曹居杰	样品编号	8007	编号	2208020530

### $^{14}\text{C}$ 呼气试验



### 阳性参考值 (Disintegrations Per Minute(DPM)):

DPM值:	dpm > 2499	阳性++++
	1499 < dpm ≤ 2499	阳性+++
	499 < dpm ≤ 1499	阳性++
	149 < dpm ≤ 499	阳性+
	dpm ≤ 99	阴性
	99 < dpm ≤ 149	不确定

检测结果: **dpm= 715**      **阳性++**

检测者: \_\_\_\_\_ 宋晓宁

# 大同瑞慈健康体检

## 骨密度检测报告

### 受检者信息

受检者ID: 2208020530  
姓名: 侯大  
出生年月日: 1965/10/23

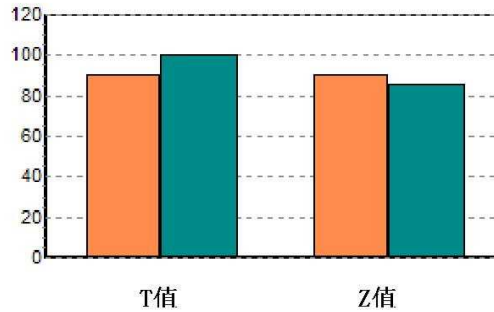
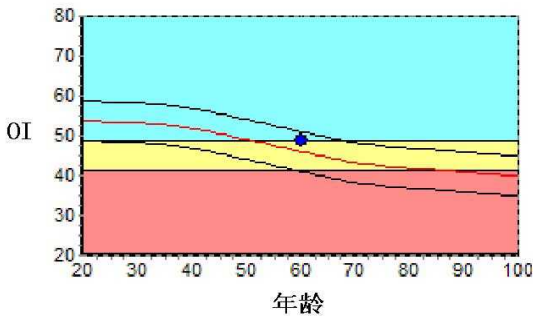
年龄: 60  
性别: 男  
测定部位(右/左): 右

### 测定结果

测定日期: 2025/12/1 9:31:33

测试编号: 1/1

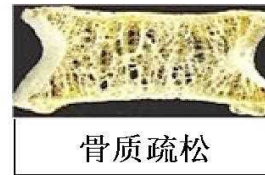

受测者 平均值



数据库:	Asia	成人比:	90.6	%
OI:	48.8	同龄比:	106.1	%
SOS:	1363.6 m/s	OPR:	N/A	%
T值:	-1.01			
Z值:	0.57			

**, BUA: 31.8**

### 结果分析



### 注解

以上结论仅供参考

科室:

医生签名:

医院地址 大同瑞慈健康体检  
地址 大同市平城区魏都大道79号

联系电话 0352-2824444  
操作者 名燕凌

Rich 大同瑞慈康复医院  
超声诊断图文报告

流水号: 2208020530

超声号: 2056747

姓名: 侯大

年龄: 60 岁

性别: 男

检查设备: Vivid E95

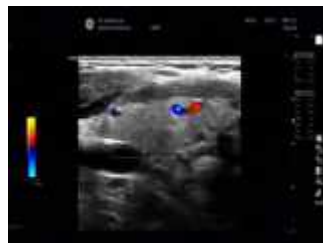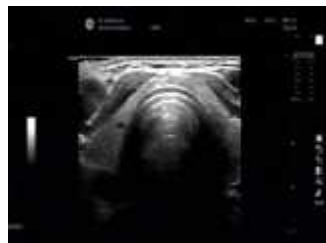体检号: 390719

申请医院: 本院

体检科室: 体检科

检查部位: 甲状腺彩超

经典图像:



影像所见:

甲状腺双侧叶形态正常, 包膜完整, 实质回声均匀, CDFI: 未见异常血流信号。  
双侧颈部未见明显肿大淋巴结。

影像诊断:

甲状腺双侧叶未见异常

报告医师: 李菊蓉

检查日期: 2025-12-01

审核医师: 李菊蓉

报告日期: 2025-12-01



注: 本报告仅供临床医生参考!

地址: 大同市魏都大道 79 号。如有疑问, 请致电: 0352---2830580

Rich 大同瑞慈康复医院  
超声诊断图文报告

流水号: 2208020530

超声号: 2056753

姓名: 侯大

年龄: 60岁

性别: 男

检查设备: Vivid E95

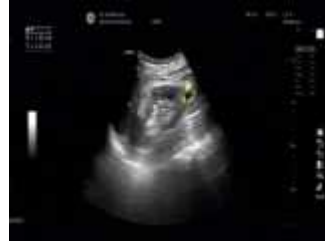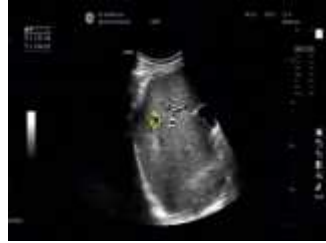体检号: 390719

申请医院: 本院

体检科室: 体检科

检查部位: 全腹彩超

经典图像:



影像所见:

肝脏大小形态正常,包膜光滑完整,于肝内探及大小约1.0\*1.0cm囊性回声,边界清,余实质回声均匀,肝内管道系统走行清晰,门静脉及肝内胆管不扩张。

胆囊大小形态正常,壁不厚、光滑,囊内透声好,肝外胆管不扩张。

胰腺大小形态正常,实质回声均匀,主胰管不扩张。

脾脏大小形态正常,实质回声均匀,脾门静脉不宽。

双肾大小形态正常,左肾实质内探及大小约1.6\*1.2cm囊性结构,边界清,双肾皮髓质分界清晰,集合系统未见分离,双侧输尿管未见扩张。

膀胱充盈佳,未见明显异常。

前列腺形态正常,大小约3.9\*3.4\*3.0cm,实质回声均匀。

影像诊断:

1. 肝囊肿
2. 左肾囊肿

报告医师: 李菊蓉

检查日期: 2025-12-01

审核医师: 李菊蓉

报告日期: 2025-12-01

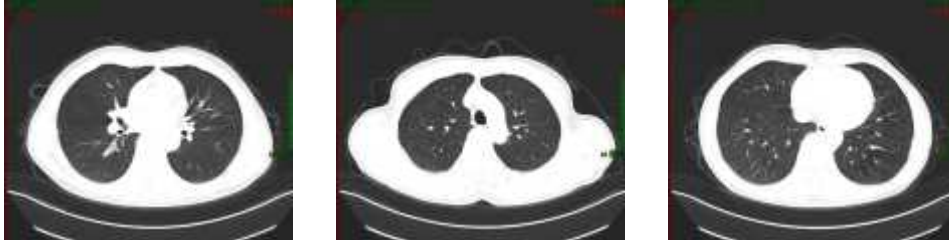

注: 本报告仅供临床医生参考!

地址: 大同市魏都大道79号。若有疑问,请致电: 0352---2830580

姓名: 侯大                      年龄: 60 岁                      性别: 男                      检查设备: 西门子量子双源 CT  
体检号: 390719                      申请医院: 本院                      体检科室: 体检科                      检查部位: CT 检查

经典图像:



影像所见:

双侧胸廓对称, 气管居中。气管及支气管未见狭窄及阻塞。双肺见多发泡状密度减低区。右肺中叶内侧段、左肺下叶外基底段见多发实性结节, 较大者位于左肺下叶外基底段 (IM365), 大小约为 0.6cm×0.5cm。双肺门不大, 形态自然。心脏增大, 左心室为著, 大血管大小未见异常。纵隔内未见肿块及肿大淋巴结。胸膜无增厚, 胸膜腔内无积液。胸壁软组织及骨骼未见病变征象。

影像诊断:

1. 双肺气肿, 右肺多发含气囊肿
2. 右肺中叶内侧段、左肺下叶外基底段实性结节, 建议随诊复查 (一年)
3. 心脏增大, 左心室为著

报告医师: 张剑峰

检查日期: 2025-12-01

审核医师: 苗来生

报告日期: 2025-12-01

