



2208010686

大同瑞慈健康体检

报 告 册

| | | | |
|------|----------------|----|-----|
| 体检编号 | 390623 | 工号 | 96 |
| 姓名 | 李志歧 | | |
| 性别 | 男 | 年龄 | 49岁 |
| 单位 | 大同市交通运输综合行政执法 | | |
| 部门 | 大同市交通运输综合行政执法队 | | |
| 联系电话 | 13903527709 | | |
| 体检日期 | 2024-10-13 | | |

尊敬的 李志歧先生 您好！

首先，瑞慈健康体检全体员工欢迎您的光临，并对您的信任表示衷心的感谢！

您于 2024-10-13 （体检编号：390623）完成健康检查，本机构的各科医生已根据您的体检项目及结果，汇总成此份健康体检报告，并经总检医生审核。据此提出对您健康状况的综合分析及建议。

瑞慈健康体检倡导“大健康、大康复”，提出“健康是第一财富（Rich）”的人文理念。希望您仔细阅读并妥善地保管此份健康体检报告，并认真关注报告中的提示与建议，若您对报告内容有任何疑问，可直接与瑞慈健康体检客服部联系，进一步咨询。

健康体检咨询电话：**0352-2824444**

客户服务咨询电话：**0352-2830597**

400-6112995

瑞慈健康体检报告由下列内容组成：

第一部分：主检报告

第二部分：分科分项结果

第三部分：检验报告

第四部分：附表

主检报告

检查综述

- 【心电图】 1. 窦性心律 2. T波低平(II, III, aVF)
- 【眼科】 (1) 镜 0.6 (2) 镜 0.6

医生建议

- 【T波低平】：
(1) 建议往心血管内科诊断治疗，定期复查。

汇总医生： 丁昊炜

主检日期： 2024-10-16

主检医生：

分科结果

身高、体重、血压

| 项目名称 | 检查结果 | 项目名称 | 检查结果 |
|------|------------|------|------|
| 身高 | 176cm | 体重 | 59kg |
| 血压 | 108/63mmHg | | |

***小结:**

未见异常

操作员：陈红锦

检查日期:2024-10-13

检查医生：名燕凌

内科

| 项目名称 | 检查结果 | 项目名称 | 检查结果 |
|------|----------|------|---------|
| 心率 | 58 次/min | 心律 | 齐 |
| 心脏杂音 | 无 | 心界 | 正常 |
| 肺部 | 正常 | 呼吸音 | 呼吸音清 |
| 啰音 | 未闻及 | 叩诊 | 叩诊呈清音 |
| 腹部触诊 | 腹部平软 | 发育 | 正常 |
| 肝胆 | 肋下未触及 | 脾脏 | 肋下未触及 |
| 双肾 | 无叩击痛 | 肠鸣音 | 正常 |
| 营养 | 良好 | 神经系统 | 正常 |
| 生理反射 | 生理反射存在 | 病理反射 | 病理反射未引出 |
| 颅神经 | 正常 | 运动功能 | 正常 |
| 深浅感觉 | 正常 | 其它 | 无异常发现 |
| 既往史 | 无 | | |

***小结:**

未见异常

操作员：名燕凌

检查日期:2024-10-13

检查医生：名燕凌

外科（男）

| 项目名称 | 检查结果 | 项目名称 | 检查结果 |
|--------|------|-------|------|
| 皮肤 | 正常 | 甲状腺 | 无肿大 |
| 脊椎 | 无畸形 | 浅表淋巴结 | 无肿大 |
| 肛门 | 拒检 | 前列腺 | 未检 |
| 泌尿外生殖器 | 正常 | 四肢关节 | 未见异常 |
| 腹股沟 | 未见异常 | 足背动脉 | 正常 |
| 紫绀 | 无 | 色素沉着 | 无 |
| 脱毛 | 无 | 脱色 | 无 |
| 浮肿 | 无 | 皮下结节 | 无 |
| 头颅 | 正常 | 颈部 | 正常 |
| 乳腺 | 正常 | 脊柱 | 正常 |
| 直肠 | 未检 | 皮肤黄疸 | 无 |
| 四肢 | 活动正常 | 其他 | 无 |

*小结:

未见异常

操作员：魏利平

检查日期:2024-10-13

检查医生：魏利平

眼科

| 项目名称 | 检查结果 | 项目名称 | 检查结果 |
|-------|-------|-------|-------|
| 视力(左) | 镜 0.6 | 视力(右) | 镜 0.6 |
| 辨色力 | 正常 | 眼睑 | 正常 |
| 结膜 | 正常 | 泪器 | 正常 |
| 角膜 | 正常 | 虹膜 | 正常 |
| 瞳孔 | 正常 | 晶状体 | 正常 |
| 玻璃体 | 正常 | 眼底 | 未见异常 |

*小结:

(1) 镜 0.6

(2) 镜 0.6

操作员：田野青 检查日期:2024-10-13 检查医生：田野青

耳鼻喉科

| 项目名称 | 检查结果 | 项目名称 | 检查结果 |
|-------|------|-------|------|
| 听力(左) | 正常 | 听力(右) | 正常 |
| 外耳道 | 正常 | 鼓膜 | 正常 |
| 鼻窦 | 正常 | 鼻中隔 | 正常 |
| 鼻腔 | 正常 | 扁桃体 | 无肿大 |
| 嗅觉 | 正常 | 咽喉 | 正常 |

***小结:**

未见异常

操作员：裴文兴 检查日期:2024-10-13 检查医生：裴文兴

口腔科

| 项目名称 | 检查结果 | 项目名称 | 检查结果 |
|------|------|-------|------|
| 唇颊 | 正常 | 齿 | 正常 |
| 齿龈 | 正常 | 牙周 | 正常 |
| 舌腭 | 正常 | 腮腺 | 正常 |
| 颌下腺 | 正常 | 颞下颌关节 | 正常 |

***小结:**

未见异常

操作员：龚富生 检查日期:2024-10-13 检查医生：龚富生

姓名：李志岐

性别：男

年龄：49

登记流水：2208010686

体检日期：2024-10-13

检验报告

大同瑞慈康复医院 12导联心电图报告

李志岐 男 49岁

体检号:390623

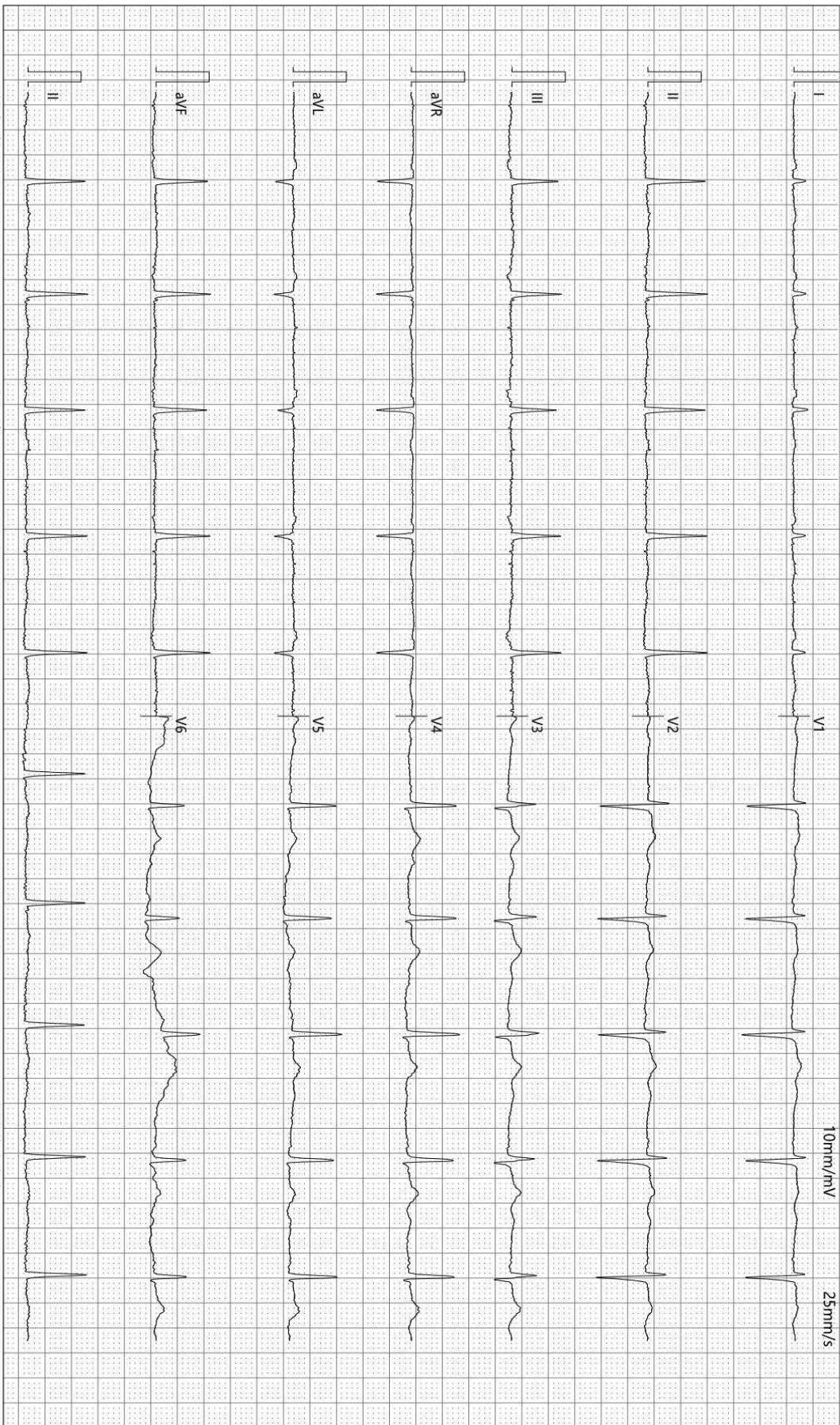
病床号:

诊断结果:

- 1.窦性心律
- 2.T波低平(I,II, aVF)

诊断医生:

HR : 61bpm [60~100bpm]
P : 97ms [0~110ms]
PR : 151ms [120~200ms]
QRS : 89ms [60~100ms]
QT/QTc : 430/436ms [320~440/0~450ms]
P/QRS/T : -64° / -30° ~ 90° / 0° ~ 75°deg [0~75° / -30° ~ 90° / 0° ~ 75°deg]
RV5/SV1 : 0.889/0.918mV [0.0~2.5/0.0~2.0mV]



检查时间:2024-10-13 10:55:58

诊断时间:2024-10-13 11:01:19

SEMIP V1 90

仅供临床参考

Rich 大同瑞慈康复医院
超声诊断图文报告

流水号: 2208010686

超声号: 1711650

姓名: 李志歧

年龄: 49岁

性别: 男

检查设备: Vivid E95

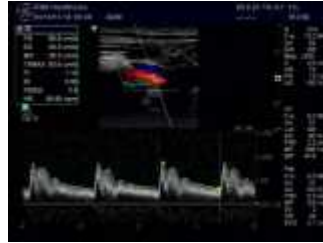
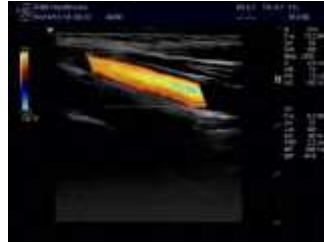
体检号: 390623

申请医院: 本院

体检科室: 体检科

检查部位: 颈部血管彩超

经典图像:



影像所见:

右锁骨下动脉起始处、双侧颈总动脉、颈内、颈外动脉起始段内中膜不增厚, 内壁欠光滑, 管壁未见明确强回声斑。
CDFI: 血流充盈好。PW: 频谱形态正常。

双侧椎动脉走行正常, 椎动脉内径正常, 管壁不厚, 管腔内为无回声, CDFI: 血流充盈好。PW: 频谱正常。

影像诊断:

双侧颈动脉、椎动脉未见明显异常

报告医师: 李菊蓉

检查日期: 2024-10-13

审核医师: 李菊蓉

报告日期: 2024-10-13



注: 本报告仅供临床医生参考!

地址: 大同市魏都大道 79 号。若有疑问, 请致电: 0352---2830580

Rich 大同瑞慈康复医院
超声诊断图文报告

流水号: 2208010686

超声号: 1711659

姓名: 李志歧

年龄: 49 岁

性别: 男

检查设备: Vivid E95

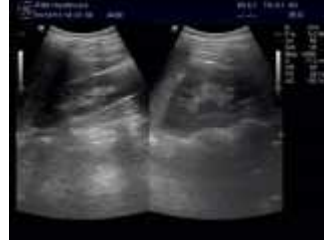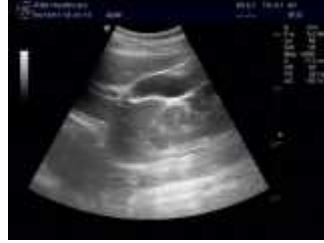体检号: 390623

申请医院: 本院

体检科室: 体检科

检查部位: 全腹彩超

经典图像:



影像所见:

肝脏大小形态正常, 包膜光滑完整, 实质回声均匀, 肝内管道系统走行清晰, 门静脉及肝内胆管不扩张。
胆囊大小形态正常, 壁不厚、光滑, 囊内透声好, 肝外胆管不扩张。
胰腺大小形态正常, 实质回声均匀, 主胰管不扩张。
脾脏大小形态正常, 实质回声均匀, 脾门静脉不宽。
双肾大小形态正常, 皮髓质分界清晰, 集合系统未见分离, 双侧输尿管未见扩张。

影像诊断:

肝、胆、脾、胰、双肾未见明显异常

报告医师: 李菊蓉

检查日期: 2024-10-13

审核医师: 李菊蓉

报告日期: 2024-10-13



注: 本报告仅供临床医生参考!

地址: 大同市魏都大道 79 号。若有疑问, 请致电: 0352---2830580

姓名: 李志歧

年龄: 49 岁

性别: 男

检查设备: 西门子量子双源 CT

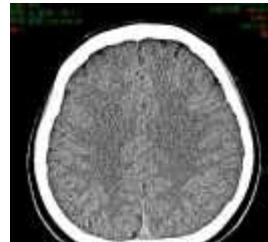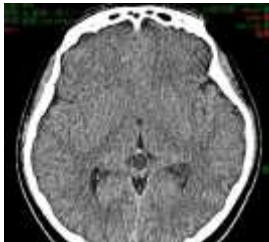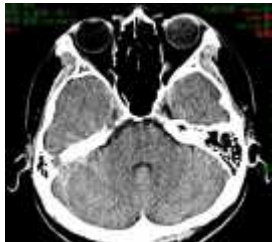体检号: 390623

申请医院: 本院

体检科室: 体检科

检查部位: CT 检查

经典图像:



影像所见:

颅脑结构双侧对称, 脑实质内未见异常密度。中线结构居中。脑沟、裂、池及脑室系统等未见异常。

影像诊断:

颅脑未见明显异常

报告医师: 剧艳军

检查日期: 2024-10-13

审核医师: 剧艳军

报告日期: 2024-10-13