



2207270731

大同瑞慈健康体检

报 告 册

体检编号	390278	工号	6
姓名	刘勇斌 1		
性别	女	年龄	60岁
单位	广灵县水务局		
部门	广灵县水务局机关		
联系电话	15903426419		
体检日期	2024-08-27		

尊敬的 刘勇斌 1 女士 您好！

首先，瑞慈健康体检全体员工欢迎您的光临，并对您的信任表示衷心的感谢！

您于 2024-08-27 （体检编号：390278）完成健康检查，本机构的各科医生已根据您的体检项目及结果，汇总成此份健康体检报告，并经总检医生审核。据此提出对您健康状况的综合分析及建议。

瑞慈健康体检倡导“大健康、大康复”，提出“健康是第一财富（Rich）”的人文理念。希望您仔细阅读并妥善地保管此份健康体检报告，并认真关注报告中的提示与建议，若您对报告内容有任何疑问，可直接与瑞慈健康体检客服部联系，进一步咨询。

健康体检咨询电话：**0352-2824444**

客户服务咨询电话：**0352-2830597**

400-6112995

瑞慈健康体检报告由下列内容组成：

第一部分：主检报告

第二部分：分科分项结果

第三部分：检验报告

第四部分：附表

主检报告

检查综述

- 1、【生殖道微生态】 G-杆菌+ G+球菌+
- 2、【生化全项 2】 钾(K)偏低(3.45 mmol/L) 氯(Cl)偏低(93.3 mmol/L) 甘油三酯(TG)偏高(1.94 mmol/L)
- 3、【尿液分析+尿沉渣】 白细胞尿偏高(77 个/u1) 小圆上皮细胞(SRC)偏高(3 个/u1) 鳞状上皮细胞偏高(6 /HP) 尿白细胞(LEU)2+
- 4、【肺部双源 CT】 右肺中叶纤维索条粘连。
- 5、【妇科内诊】 (1) 阴道炎
- 6、【心电图】 1. 窦性心动过速 2. ST-T 改变(II、III、avf、V2、-V6)
- 7、【甲状腺彩超】 甲状腺双侧叶结节 TI-RADS III 级 定期复查
- 8、【全腹彩超】 1. 轻度脂肪肝 2. 子宫肌瘤

医生建议

【G-杆菌+】：

(1) 阴道微生物学检查是用于提示除阴道的正常菌群之外，可致病的菌群类别判断，用于临床治疗指导。

【G+球菌+】：

(1) 阴道微生物学检查是用于提示除阴道的正常菌群之外，可致病的菌群类别判断，用于临床治疗指导。

【钾(K)偏低】：

(1) 建议内科结合临床参考。

【氯(Cl)偏低】：

(1) 建议内科结合临床参考。

【甘油三酯(TG)偏高】：

(1) 甘油三酯是甘油和脂肪酸所构成的有机化合物，甘油三酯测定是脂类代谢的重要指标之一。

(2) 甘油三酯增高与冠心病的发生有着重要的相关性，随年龄增大而有上升的趋势，其增高最常见于高脂和过量糖类饮食、肥胖等。

(3) 甘油三酯主要功能是为机体提供能量，其正常值在 0.7-1.7mmol/L 之间，1.7-2.29mmol/L 为边缘增高，提示应该注意饮食和运动了。

(4) 甘油三酯大于 2.3mmol/L，就称为高甘油三酯血症。甘油三酯增高虽然不会直接导致血管斑块的形成，但也会间接引起心脑血管疾病风险增加，同时，当甘油三酯大于 5.6mmol/L 时，还会增加急性胰腺炎的风险，所以降低甘油三酯的基础主要是控制饮食，饮食控制不佳可以选择药物治疗。

(5) 生活方式的干预是控制甘油三酯水平升高的基础，包括减重，增加运动量，限制酒精摄入以及避免食用果糖和高碳水化合物食物。多食蔬菜水果，定期复查。

(6) 明显增高者在医师的指导下使用降脂药物治疗，首选他汀和贝特类药物。

【鳞状上皮细胞偏高】：

(1)在生理情况下，机体正常的新陈代谢都会引起鳞状上皮细胞的脱离，这是一种正常的机体现象。如果长时间出现鳞状上皮细胞偏高的现象时，则有可能是尿路感染、泌尿系统结石等因素导致，应及时往泌尿外科进一步诊断治疗。

【小圆上皮细胞(SRC)偏高】：

(1)建议泌尿外科咨询，定期复查。

【尿白细胞(LEU)2+】：

(1)建议泌尿外科诊断治疗。

【白细胞尿偏高】：

(1)白细胞尿偏高，一般提示为泌尿系感染，白细胞数目跟感染的程度相关，细菌感染的程度越重，白细胞数目增加的越高。建议往泌尿外科诊断治疗。

【右肺中叶纤维索条粘连】：

(1)建议呼吸内科诊断治疗。

【阴道炎】：

(1)阴道炎是阴道粘膜及粘膜下结缔组织的炎症，是妇科门诊常见的疾病。

(2)正常健康妇女，由于解剖学及生物化学特点，阴道对病原体的侵入有自然防御功能，当阴道的自然防御功能遭到破坏，则病原体易于侵入，导致阴道炎症。

(3)绝经后妇女由于雌激素缺乏，阴道上皮菲薄，细胞内糖原含量减少，阴道PH高达7左右，故阴道抵抗力低下，比青春期及育龄妇女易受感染。

(4)阴道炎临床上以白带的性状发生改变以及外阴痒痒灼痛为主要临床特点，感染累及尿道时，可有尿痛、尿急等症状。常见的阴道炎有细菌性阴道病、滴虫性阴道炎、霉菌性阴道炎、老年性阴道炎。

(5)阴道炎由不同的病原体感染所致，一旦出现外阴不适，白带异常，立即去医院检查，确定病原体，针对病因治疗。

【ST-T改变】：

(1)ST-T改变主要是反映心肌缺血现象，具有ST段抬高和下移两种表现，多见于慢性冠状动脉供血不足、心绞痛、心肌炎、心肌劳损等，但有时也见于神经植物功能紊乱、精神紧张、电解质紊乱、内分泌疾病等。

(2)临床上把心肌缺血疾病的ST-T改变称为特异性ST-T改变，把超出正常范围而又不具备特异性ST-T改变归结为非特异性ST-T改变。建议定期复查、动态观察，并心内科结合临床考虑，必要时心脏彩超、冠脉CTA检查。

【窦性心动过速】：

(1)可见于精神紧张或运动后。无症状者可定期随访，密切观察病情。有症状者需治疗原发疾病，建议做动态心电图检查及甲功五项检查，需排除甲亢。并在医生的指导下服用抗心律失常药物如：受体阻滞剂等。

(2)请到心内科、内分泌科等相关科室复诊。定期复查心电图。

【甲状腺双侧叶结节】：

(1)甲状腺结节是一种常见的甲状腺疾病，很多甲状腺疾病可表现为结节，如可由甲状腺退行性变、炎症、自身免疫性及新生物等多种病变所致。甲状腺结节在各个年龄段的男女人群中均可见到，但中年女性中较多。

(2)甲状腺结节分良性和恶性两大类，良性的占绝大多数，恶性者不足1%，判断甲状腺结节的良恶主要依靠病史、体格检查、放射性核素扫描、穿刺细胞学检查。

(3)建议往外科就诊，进一步检查，明确诊断，结合临床诊治并定期复查。

【子宫肌瘤】：

(1)子宫肌瘤又称子宫平滑肌瘤，是女性生殖器最常见的一种良性肿瘤，多见于30—50岁妇女，以40—50岁最为多见。

(2)子宫肌瘤根据肌瘤与子宫壁的关系分3类：肌壁间肌瘤、浆膜下肌瘤和粘膜下肌瘤。

(3)子宫肌瘤多无症状，少数表现为阴道出血，腹部触及肿物以及压迫症状等。如发生蒂扭转或其他情况时可引起疼痛。以多发性子宫肌瘤为常见。

(4)治疗必须根据患者年龄、生育要求、症状、肌瘤大小等情况全面考虑，肌瘤小且无症状，尤其近绝经年龄者，雌激素水平低落，肌瘤可自然萎缩或消失，通常不需治疗，每3—6个月随访一次；若肌瘤较大或症状明显继发贫血者，常需手术切除。

【轻度脂肪肝】：

(1)脂肪肝是指肝脏被脂肪浸润，为一种多病因引起的获得性疾病。

(2)脂肪肝是以肝细胞脂肪变性和脂肪蓄积为病理特征，最常见易患因素有超重或肥胖、进食油腻食物、高脂血症（尤其甘油三酯升高）、营养失调（营养过量或不足）、饮酒、高脂血症、少运动、糖耐量异常、减肥造成体重急剧下降、营养不良、中毒和药物等。

(3)当肝内脂类（主要为甘油三酯）含量超过肝重的5%时为脂肪肝。脂肪肝是一个常见的临床现象，不是一个独立性的疾病。

(4)值得注意的是，过多的脂肪在肝组织、肝细胞内浸润，引起肝细胞肿大，严重可致肝硬化。脂肪肝是可逆性的，合理饮食、运动及治疗后可恢复。

(5)合理控制饮食，控制总摄入量，低盐、低脂和低糖类饮食，少吃动物内脏，多吃蔬菜水果；

(6)控制危险因素，如控制体重、改善胰岛素抵抗、调整血脂紊乱，戒酒、戒烟，坚持长期有氧运动，加强体育锻炼；

(7)定期复查腹部彩超、血脂、肝功能。

汇总医生： 丁昊炜

主检日期： 2024-08-29

主检医生：

分科结果

身高、体重、血压

项目名称	检查结果	项目名称	检查结果
身高	162cm	体重	58kg
血压	118/73mmHg		

***小结：**

未见异常

操作员：杨彦霞 检查日期：2024-08-27 检查医生：名燕凌

妇科内诊

项目名称	检查结果	项目名称	检查结果
外阴	正常	尿道口	正常
阴道	阴道炎	子宫	正常
附件	正常	宫颈	光滑
后穹窿	正常		

***小结：**

(1) 阴道炎

操作员：智美玲 检查日期：2024-08-27 检查医生：智美玲

检验报告

尿液分析+尿沉渣

项目名称	检查结果	单位	参考值	提示
白细胞尿	77	个/ul	0--13	↑
上皮细胞(EC)	9	/HP	0--28	
管型(CAST)	0	个/ul	0--1	
霉菌(尿)	0	/HP	0--0	
结晶	0	/HP	0--10	
透明度(CLA)	微混			
胆红素(BIL)	-		阴性	
隐血(ERY)	-		阴性	
小圆上皮细胞(SRC)	3	个/ul	0--0	↑
维生素C	-		阴性	
异常红细胞	0	个/ul	0--3	
红细胞(正常)	0	个/ul	0--6	
鳞状上皮细胞	6	个/ul	0--0	↑
粘液丝	0	个/ul	0--0	
颜色(Colour)	淡黄色			
尿葡萄糖(GLU)	-		阴性	
酮体(KET)	-		阴性	
比重(SG)	1.015		1.003--1.030	
酸碱度(PH)	6.5		4.5--8.0	
尿蛋白质(PRO)	-		阴性	
尿胆原(URO)	-		阴性	
亚硝酸盐(NIT)	-		阴性	
红细胞(尿)(RBC)	0	个/ul	0--6	
尿白细胞(LEU)	2+		阴性	

*小结:

白细胞尿偏高(77 个/ul) 小圆上皮细胞(SRC)偏高(3 个/ul) 鳞状上皮细胞偏高(6 /HP) 尿白细胞(LEU)2+

操作员：梁可欣 检查日期:2024-08-27 检查医生:陈建国

血常规（五分类）

项目名称	检查结果	单位	参考值	提示
白细胞(WBC)	6.32	10 ⁹ /L	3.5--9.5	
淋巴细胞绝对值(LY#)	2.00	10 ⁹ /L	1.1--3.2	
淋巴细胞百分比(LY%)	31.6	%	20--50	
中性粒细胞绝对值(GR#)	3.94	10 ⁹ /L	1.8--6.3	
中性粒细胞百分比(GR%)	62.4	%	40--75	
嗜碱性粒细胞绝对值(BA#)	0.02	10 ⁹ /L	0--0.06	
嗜碱性粒细胞百分比(BA%)	0.3	%	0--1.0	
嗜酸性粒细胞绝对值(EO#)	0.04	10 ⁹ /L	0.02--0.52	
嗜酸性粒细胞百分比(EO%)	0.7	%	0.4--8.0	
血小板(PLT)	187	10 ⁹ /L	125--350	
血小板分布宽度(PDW)	16.1	%	15--17	
平均血小板体积(MPV)	11.1	fl	6.0--14.0	
血小板压积(PCT)	0.207	%	0.11--0.28	
红细胞(RBC)	4.88	10 ¹² /L	3.8--5.1	
血红蛋白	147	g/L	115--150	
红细胞压积(HCT)	44.1	%	35--45	
红细胞平均体积(MCV)	90.4	fl	82--100	
平均血红蛋白含量(MCH)	30.1	pg	27--34	
平均血红蛋白浓度(MCHC)	333	g/L	316--354	
单核细胞绝对值(MO#)	0.32	10 ⁹ /L	0.1--0.60	
单核细胞百分比(MO%)	5.0	%	3--10	

红细胞分布宽度标准差 (RDW-SD)	40.5	fl	35--56	
红细胞分布宽度变异系数 (RDW-CV)	12.0	%	10.6--16.6	
大血小板比率	32.5	%	11--45	
大血小板数目	61	10 ⁹ /L	30--90	
未成熟粒细胞数目	0.01	10 ⁹ /L	0--999	
未成熟粒细胞百分比	0.1	%	0--100	
有核红细胞数目	0.000	10 ⁹ /L	0--9999	
有核红细胞百分比	0.00	/100WBC	0--9999	

***小结:**

未见异常

操作员：贺琰 检查日期:2024-08-27 检查医生:陈建国

生殖道微生态

项目名称	检查结果	单位	参考值	提示
线索细胞	-			
清洁度	II			
上皮细胞(白带)	++			
滴虫	-			
G-球菌	-			
霉菌	-			
G-杆菌	+			
G+杆菌	-			
G+球菌	+			

***小结:**

G-杆菌+ G+球菌+

操作员：黄璐瑶 检查日期:2024-08-28 检查医生:陈建国

生化全项 2

项目名称	检查结果	单位	参考值	提示
碳酸氢根(HCO3)	22.20	mmol/L	22--29	
总蛋白(T PROT)	80.3	g/L	65--85	
白蛋白(ALB)	45.30	g/L	40--55	
球蛋白(GLB)	35.00	g/L	15--35	
白蛋白/球蛋白(ALB/GLB)	1.29		1.0--2.5	
γ-谷氨酰转肽酶(GGT)	22.0	U/L	7--45	
碱性磷酸酶(ALP)	59.0	U/L	50--135	
肌酐(CREA)	66.00	umol/L	41--81	
尿酸(UA)	315.00	umol/L	140--340	
钾(K)	3.45	mmol/L	3.5--5.5	↓
钠(Na)	143.0	mmol/L	136--145	
氯(Cl)	93.3	mmol/L	96--108	↓
钙(Ca)	2.28	mmol/L	2.11--2.52	
乳酸脱氢酶(LDH)	178.00	U/L	120--250	
淀粉酶(AMY)	49.00	IU/L	35--135	
葡萄糖(GLU)	4.66	mmol/L	3.89--6.1	
总胆红素(TBIL)	18.10	umol/L	0--21	
直接胆红素(DBIL)	2.6	umol/L	0--8.0	
间接胆红素(IBIL)	15.50	umol/L	0--17.39	
丙氨酸氨基转移酶(ALT)	19.00	U/L	7--40	
门冬氨酸氨基转移酶(AST)	25.00	U/L	13--35	
尿素测定 (Urea)	8.50	mmol/L	3.1--8.8	
肌酸激酶(CK)	95.00	U/L	40--200	
α-羟丁酸脱氢酶	135.00	U/L	72--182	
同型半胱氨酸	11.00	umol/L	0--15	
C 反应蛋白	0.50	mg/dl	0--3	

酮体	0.28	mmol/L	0.00--0.28	
D-二聚体	0.30	ug/ml	0--1.35	
动脉硬化指数	1.66		1.31--3.19	
谷草比谷丙	1.32		0.4--2.5	
高敏肌钙蛋白 (Tnl)	2.40	pg/ml	0--46.47	
总胆固醇(CHOL)	5.12	mmol/L	2.59--5.2	
甘油三脂(TG)	1.94	mmol/L	0.7--1.7	↑
低密度脂蛋白(LDL)	2.47	mmol/L	0--4.13	
高密度脂蛋白(HDL)	1.49	mmol/L	0.77--1.55	

***小结:**

钾(K)偏低(3.45 mmol/L) 氯(Cl)偏低(93.3 mmol/L) 甘油三脂(TG)偏高(1.94 mmol/L)

操作员：刘慧芳 检查日期:2024-08-27 检查医生:陈建国

乳腺肿瘤标志物五项

项目名称	检查结果	单位	参考值	提示
糖类抗原 125 测定 (CA125)	2.6	U/ml	0--38	
糖类抗原 153 测定 (CA153)	3.8	U/ml	0--19	
恶性肿瘤特异性生长因子	1.18	U/ml	0--64	
癌胚抗原(CEA)	0.3	ng/ml	0--5	
甲胎蛋白(AFP)	2.2	ng/ml	0--7	

***小结:**

未见异常

操作员：王小雪 检查日期:2024-08-27 检查医生:陈建国

人乳头瘤病毒检查 (HPV)

项目名称	检查结果	单位	参考值	提示
HPV 高危亚型 16	阴性(-)		阴性	

HPV 高危亚型 18	阴性(-)		阴性	
HPV 高危亚型 31	阴性(-)		阴性	
HPV 高危亚型 26	阴性(-)		阴性	
HPV 高危亚型 33	阴性(-)		阴性	
HPV 高危亚型 35	阴性(-)		阴性	
HPV 高危亚型 39	阴性(-)		阴性	
HPV 高危亚型 45	阴性(-)		阴性	
HPV 高危亚型 51	阴性(-)		阴性	
HPV 高危亚型 52	阴性(-)		阴性	
HPV 高危亚型 53	阴性(-)		阴性	
HPV 高危亚型 56	阴性(-)		阴性	
HPV 高危亚型 58	阴性(-)		阴性	
HPV 高危亚型 59	阴性(-)		阴性	
HPV 高危亚型 66	阴性(-)		阴性	
HPV 高危亚型 68	阴性(-)		阴性	
HPV 高危亚型 73	阴性(-)		阴性	
HPV 高危亚型 82	阴性(-)		阴性	
HPV 低危亚型 6	阴性(-)		阴性	
HPV 低危亚型 11	阴性(-)		阴性	
HPV 低危亚型 42	阴性(-)		阴性	
HPV 低危亚型 43	阴性(-)		阴性	
HPV 低危亚型 81	阴性(-)		阴性	

***小结:**

未见异常

操作员：祁佳佳 检查日期:2024-08-28 检查医生:康健忠

大同现代医学检验实验室

液基薄层细胞学图文报告

ID: 2024105366

病理号: 098113

姓名: 刘勇斌 1

性别: 女

年龄: 60岁

送检科室: 体检科

电话号码: 15903426419

床号:

病历号:

体检号: 2207270731

送检医院: 大同瑞慈康复体检

送检日期: 2024-08-27

末次月经:

送检医生:

采样日期:

报告日期: 2024-08-27

标本满意度: 满意

细胞量: >40%

红细胞:

经期样本:

颈管细胞:

化生细胞:

鳞状细胞:

宫颈柱状细胞:

未见上皮内病变/恶性细胞:

正常范围内:

良性反应性改变:

- 炎症:
 - 轻度:
 - 中度:
 - 重度:
- 放疗:
- 妊娠:
- 萎缩性:
- 宫内避孕器:
- 其他:

病原体: 滴虫感染: 念珠菌感染: 细菌感染:

提示 HPV 感染: 疱疹病毒感染:

鳞状上皮细胞分析:

非典型鳞状细胞:

- 倾向上皮内瘤变:
- 倾向良性反应性改变:
- 不能明确意义(ASC-US):
- 不排除高度病变(ASC-H):

上皮内低度病变: 鳞癌:

上皮内高度病变:

- CIN2:
- CIN3:

腺上皮细胞分析:

非典型腺细胞:

- 宫内膜:
- 来源不明:

非典型腺细胞(宫颈管):

- 倾向原位腺癌:
- 不能明确意义:
- 倾向良性反应性改变:

腺癌:

- 宫颈管:
- 宫内膜:
- 其它:

炎细胞:

- 轻度:
- 中度:
- 重度:

可疑腺癌:

诊断意见: 未见上皮内病变或恶性细胞(NILM)。

建议:

报告医师: 张荣生

地址: 大同市魏都大道79号, 本报告医师签字后有效
咨询: 0352-2830587 4006-122-995

妇科细胞学是筛查项目, 出于技术原因, 可能会有假阴性结果, 本检测仅对来样负责, 如果对结果有疑义, 请在收到报告7天内与我们联系。

大同瑞慈康复医院 12导联心电图报告

刘勇斌1 女 60岁

体检号:390278

病床号:

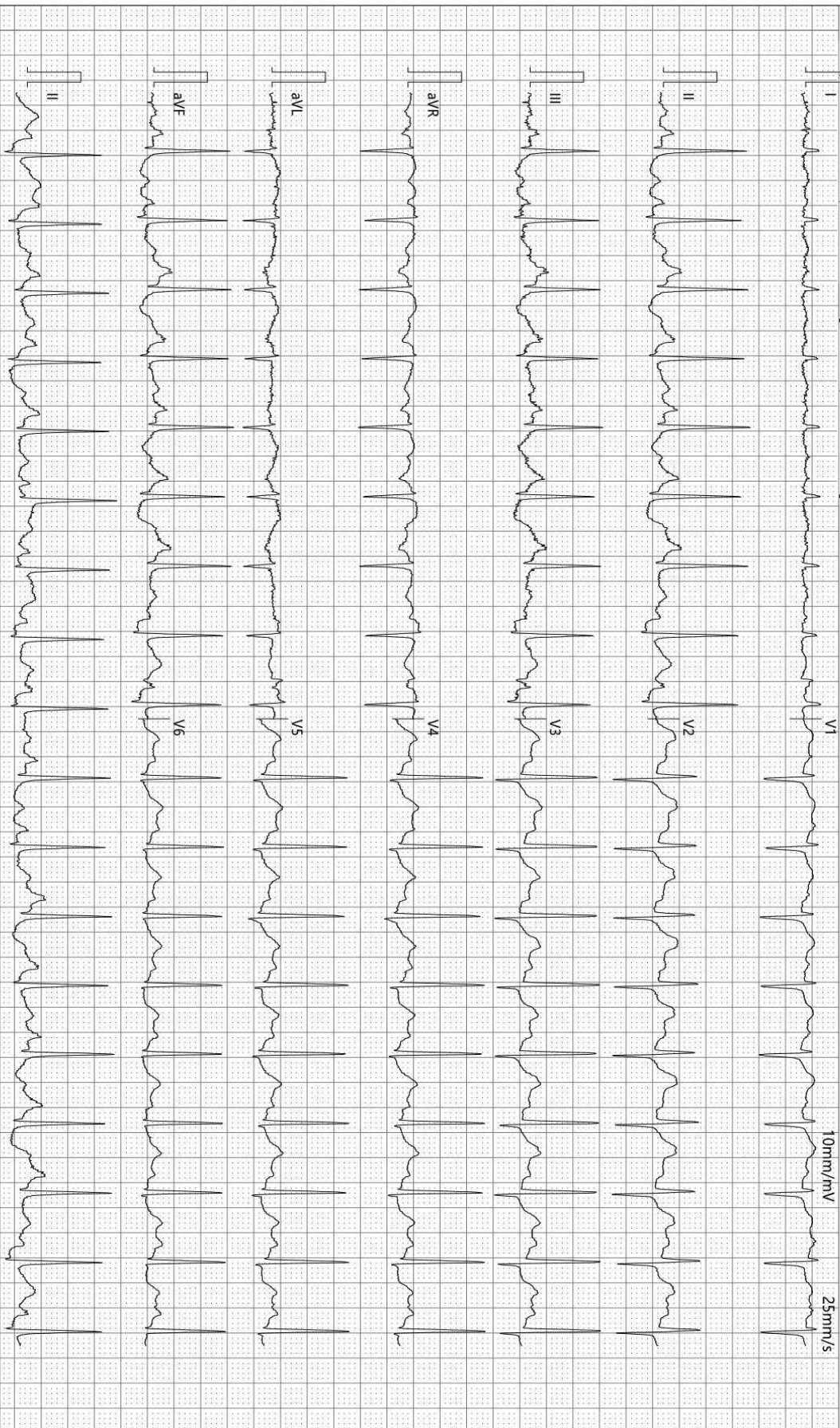
诊断结果:

- 1.窦性心动过速
- 2.ST-T改变(II、III、aVf、V2-V6)

诊断医生:

曹志
陶志峰

HR : 108 ↑ bpm [60 ~ 100bpm]
P : 98ms [0 ~ 110ms]
PR : 160ms [120 ~ 200ms]
QRS : 80ms [60 ~ 100ms]
QT/QTc : 328/441ms [320 ~ 440/0 ~ 460ms]
P/QRS/T : 74/80/65deg. [0 ~ 75/-30 ~ 90/0 ~ 75deg]
RV5/SV1 : 1.503/0.766mV [0.0 ~ 2.5/0.0 ~ 2.0mV]



检查时间:2024-08-27 10:21:56

诊断时间:2024-08-27 10:32:27

SEMIP V1.90

仅供临床参考

双源 CT 诊断图文报告

流水号: 2207270731

影像号: CT20240827111

姓名: 刘勇斌 1

年龄: 60 岁

性别: 女

检查设备: 西门子量子双源 CT

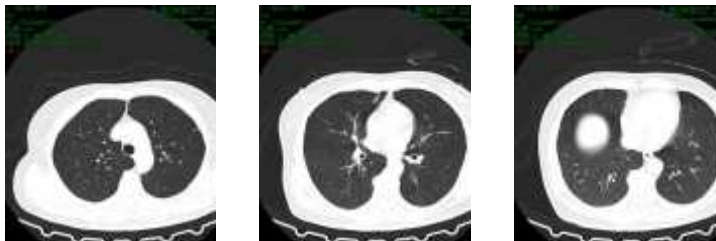体检号: 390278

申请医院: 本院

体检科室: 体检科

检查部位: 肺部双源 CT

经典图像:



影像所见:

胸廓对称, 骨性肋骨完整, 胸壁软组织结构良好, 两肺支气管血管纹理走行分布良好, 支气管束结构清晰, 双肺通气良好, 右肺中叶纤维索条粘连。肺门结构未见异常。纵隔无偏移, 段以上支气管通畅。心影及大血管形态结构正常, 纵隔内未见肿大淋巴结。胸膜未见异常。

影像诊断:

右肺中叶纤维索条粘连。

报告医师: 剧艳军

检查日期: 2024-08-27

审核医师: 剧艳军

报告日期: 2024-08-27

超声诊断图文报告

流水号: 2207270731

影像号: 1653185

姓名: 刘勇斌 1

年龄: 60 岁

性别: 女

检查设备: Vivid E95

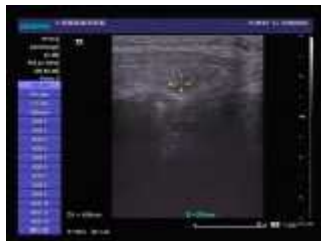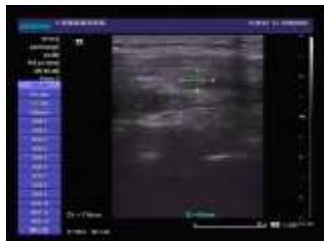体检号: 390278

申请医院: 本院

体检科室: 体检科

检查部位: 甲状腺彩超

经典图像:



影像所见:

甲状腺双侧叶形态正常, 包膜完整, 于双侧叶均探及低回声结节, 右侧叶大小约 0.75*0.49cm, 左侧叶大小约 0.46*0.36cm, 均形态规则, 边界清, 余实质回声均匀, CDFI: 未见异常血流信号。

双侧颈部未见明显肿大淋巴结。

影像诊断:

甲状腺双侧叶结节 TI-RADS III 级 定期复查

报告医师: 李菊蓉

检查日期: 2024-08-27

审核医师: 李菊蓉

报告日期: 2024-08-27

超声诊断图文报告

流水号: 2207270731

影像号: 1653191

姓名: 刘勇斌 1

年龄: 60 岁

性别: 女

检查设备: Vivid E95

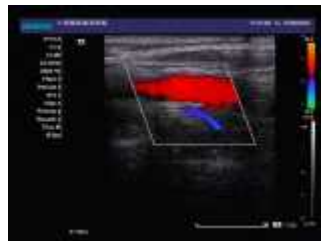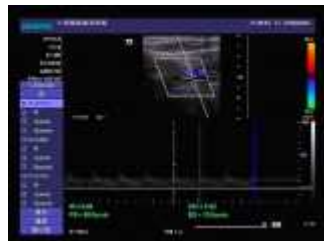体检号: 390278

申请医院: 本院

体检科室: 体检科

检查部位: 颈部血管彩超

经典图像:



影像所见:

右锁骨下动脉起始处、双侧颈总动脉、颈内、颈外动脉起始段内中膜不增厚, 内壁欠光滑, 管壁未见明确强回声斑。CDFI: 血流充盈好。PW: 频谱形态正常。

双侧椎动脉走行正常, 椎动脉内径正常, 管壁不厚, 管腔内为无回声, CDFI: 血流充盈好。PW: 频谱正常。

	内径 mm	流速 cm/s	RI	
左侧椎动脉	3.2	36.0	0.65	
右侧椎动脉	3.0	37.5	0.64	

影像诊断:

双侧颈动脉、椎动脉未见明显异常

报告医师: 李菊蓉

检查日期: 2024-08-27

审核医师: 李菊蓉

报告日期: 2024-08-27

超声诊断图文报告

流水号: 2207270731

影像号: 1653180

姓名: 刘勇斌 1

年龄: 60 岁

性别: 女

检查设备: Vivid E95

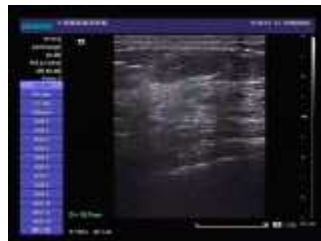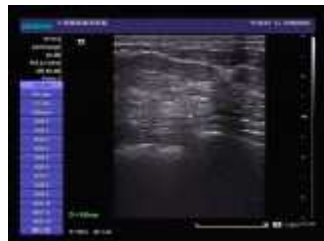体检号: 390278

申请医院: 本院

体检科室: 体检科

检查部位: 乳腺彩超

经典图像:



影像所见:

双侧乳腺腺体层次清晰, 右乳腺体厚 0.9cm, 左乳腺体厚 1.1cm, 乳导管未见扩张, 未见明显占位性病变, CDFI: 未见异常血流信号。

双侧腋下未见明显肿大淋巴结。

影像诊断:

双侧乳腺未见明显异常

报告医师: 李菊蓉

检查日期: 2024-08-27

审核医师: 李菊蓉

报告日期: 2024-08-27

超声诊断图文报告

流水号: 2207270731

影像号: 1653134

姓名: 刘勇斌 1

年龄: 60 岁

性别: 女

检查设备: Vivid E95

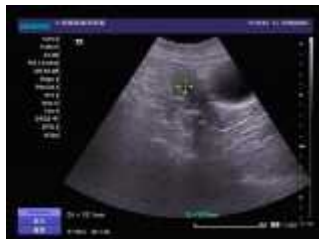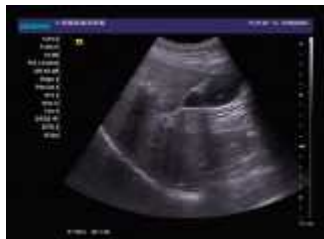体检号: 390278

申请医院: 本院

体检科室: 体检科

检查部位: 全腹彩超

经典图像:



影像所见:

肝脏大小形态正常, 包膜光滑完整, 实质回声细腻增强, 肝内管道系统走行尚清晰, 门静脉及肝内胆管不扩张。

胆囊大小形态正常, 壁不厚、光滑, 囊内透声好, 肝外胆管不扩张。

胰腺大小形态正常, 实质回声均匀, 主胰管不扩张。

脾脏大小形态正常, 实质回声均匀, 脾门静脉不宽。

双肾大小形态正常, 皮髓质分界清晰, 集合系统未见分离, 双侧输尿管未见扩张。

膀胱充盈佳, 未见明显异常。

绝经后子宫, 大小约 4.2*2.9*3.9cm, 肌壁回声欠均匀, 其内探及大小约 1.2*1.0cm 低回声结节, 边界清, 内膜线清晰, 厚 0.3cm, 宫颈厚约 2.8cm, 双侧附件区未见异常。

影像诊断:

1. 轻度脂肪肝
2. 子宫肌瘤

报告医师: 李菊蓉

检查日期: 2024-08-27

审核医师: 李菊蓉

报告日期: 2024-08-27