



2207230504

检 查 结 果

姓名	李成柱 1
性别	男
年龄	60 岁
联系电话	13994383296
体检日期	2026-06-01

检验报告

生化 1(特殊级)

项目名称	检查结果	单位	参考值	提示
碳酸氢根(HCO3)	26.30	mmol/L	22--29	
总蛋白(T PROT)	74.6	g/L	65--85	
白蛋白(ALB)	46.30	g/L	40--55	
球蛋白(GLB)	28.30	g/L	15--35	
白蛋白/球蛋白(ALB/GLB)	1.64		1.0--2.5	
碱性磷酸酶(ALP)	106.0	U/L	45--125	
肌酐(CREA)	72.90	umol/L	57--111	
尿酸(UA)	386.00	umol/L	200--420	
钾(K)	3.97	mmol/L	3.5--5.3	
钠(Na)	141.7	mmol/L	137--147	
氯(Cl)	98.7	mmol/L	99--110	↓
钙(Ca)	2.30	mmol/L	2.11--2.52	
乳酸脱氢酶(LDH)	204.00	U/L	120--250	
淀粉酶(AMY)	72.00	IU/L	35--135	
葡萄糖(GLU)	5.92	mmol/L	3.89--6.1	
总胆红素(TBIL)	24.20	umol/L	0--26	
直接胆红素(DBIL)	3.9	umol/L	0--8.0	
间接胆红素(IBIL)	20.30	umol/L	0--17.39	↑
丙氨酸氨基转移酶(ALT)	73.00	U/L	9--50	↑
门冬氨酸氨基转移酶(AST)	43.00	U/L	15--40	↑
尿素测定(Urea)	5.40	mmol/L	3.6--9.5	
肌酸激酶(CK)	122.00	U/L	50--310	
α-羟丁酸脱氢酶	152.00	U/L	72--182	
C反应蛋白	2.20	mg/dl	0--3	

动脉硬化指数	2.61		1.31--3.19	
谷草比谷丙	0.59		0.4--2.5	
总胆固醇(CHOL)	5.45	mmol/L	2.59--5.2	↑
甘油三脂(TG)	2.34	mmol/L	0.7--1.7	↑
低密度脂蛋白(LDL)	3.10	mmol/L	0--4.13	
高密度脂蛋白(HDL)	1.19	mmol/L	0.77--1.55	

***小结:**

氯(C1)偏低(98.7 mmol/L) 间接胆红素(IBIL)偏高(20.30 umol/L) 丙氨酸氨基转移酶(ALT)偏高(73.00 U/L) 门冬氨酸氨基转移酶(AST)偏高(43.00 U/L) 总胆固醇(CHOL)偏高(5.45 mmol/L) 甘油三脂(TG)偏高(2.34 mmol/L)

操作员：梁可欣 检查日期：2026-06-01 检查医生：

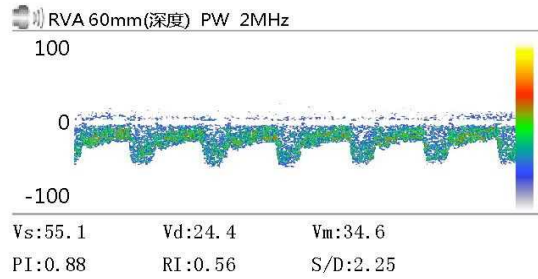
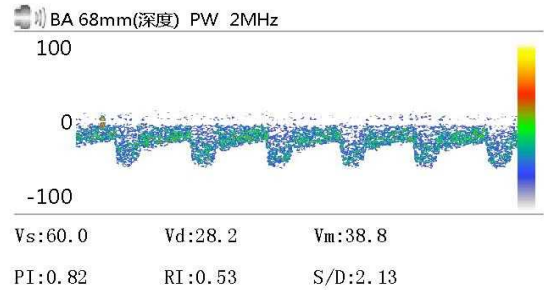
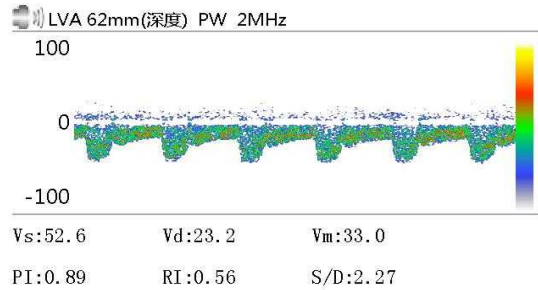
Text



大同瑞慈健康体检

颅内多普勒血流图 (TCD) 检查报告单

姓名: 李成柱1 性别: 男 年龄: 60 岁 检查号: 2207230504
 申请科室: 体检科 申请医师: 李菊蓉 检查类型: 颅内血管 床号:



Vs:	Vd:	Vm:
PI:	RI:	S/D:

Vs:	Vd:	Vm:
PI:	RI:	S/D:

医生意见

结论: 椎-基底动脉脑血管超声未见异常。

李菊蓉

检查日期: 2026-06-01

本报告单仅提供临床参考

Rich 大同瑞慈康复医院
超声诊断图文报告

流水号: 2207230504

超声号: 2186217

姓名: 李成柱 1

年龄: 60 岁

性别: 男

检查设备: Vivid E95

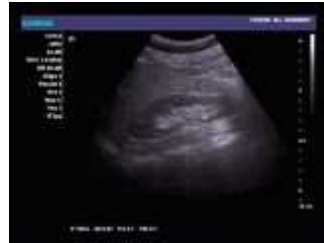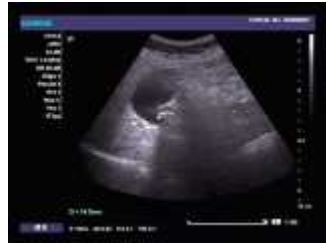体检号: 389704

申请医院: 本院

体检科室: 体检科

检查部位: 腹部彩超

经典图像:



影像所见:

肝脏大小形态正常, 包膜光滑完整, 实质回声致密、增强, 肝内管道系统走行欠清晰, 门静脉及肝内胆管不扩张。
胆囊大小形态正常, 壁欠光滑, 囊内探及强回声团, 直径约 1.4cm, 后伴声影, 肝外胆管不扩张。
胰腺大小形态正常, 实质回声均匀, 主胰管不扩张。
脾脏大小形态正常, 实质回声均匀, 脾门静脉不宽。
双肾大小形态正常, 皮髓质分界清晰, 集合系统未见分离, 双侧输尿管未见扩张。

影像诊断:

1. 脂肪肝
2. 胆囊结石

报告医师: 李菊蓉

检查日期: 2026-06-01

审核医师:

报告日期: 2026-06-01



注: 本报告仅供临床医生参考!

地址: 大同市魏都大道 79 号。若有疑问, 请致电: 0352---2830580

ID 号: 2207230504

影像号: MR20260601008

姓名: 李成柱 1

年龄: 60 岁

性别: 男

检查设备: 西门子 1.5T 磁共振

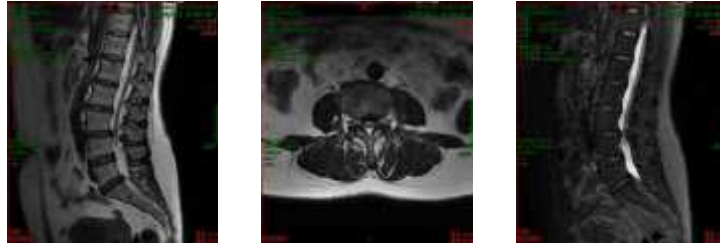
体检号: 389704

申请医院: 本院

体检科室: 体检科

检查部位: 腰椎 MRI

经典图像:



影像所见:

腰 3 椎体向前轻度移位, 生理曲度存在。诸椎体边缘变尖。腰 1 椎体见局限性凹陷, 与同层面椎间盘信号一致。腰 1-骶 1 椎间盘脱水变性, 于 T2WI 像信号减低, 腰 3-4、4-5、腰 5-骶 1 椎间盘向后突出, 双侧椎间孔狭窄, 硬膜囊及双侧神经根受压。脊髓圆锥位置、形态、信号无异常。腰部皮下脂肪层见条片状长 T1 长 T2 信号, T2 抑脂像呈高信号。

影像诊断:

1. 腰 3-4、4-5、腰 5-骶 1 椎间盘突出 (中央型)
2. 腰 1 椎体许莫氏结节形成
3. 腰 3 椎体向前滑脱 I 度
4. 腰椎椎体骨质增生, 腰部皮下脂肪层水肿

报告医师: 陈江莲

检查日期: 2026-06-01

审核医师:

报告日期: 2026-06-01