



2207120720

# 大同五洲心血管病医院

## 健康体检报告

体检编号	388452	工号	388452
姓名	马淑君		
性别	女	年龄	51岁
单位	健康管理-2022		
部门	健康管理-2022		
联系电话	18603526888		
体检日期	2026-01-05		

尊敬的马淑君女士您好！

首先，五洲心血管健康体检全体员工欢迎您的光临，并对您的信任表示衷心的感谢！

您于 2026-01-05 （体检编号：388452）完成健康检查，本机构的各科医生已根据您的体检项目及结果，汇总成此份健康体检报告，并经总检医生审核。据此提出对您健康状况的综合分析及建议。

五洲心血管健康体检倡导守护心健康，预见未来的人文理念。希望您仔细阅读并妥善地保管此份健康体检报告，并认真关注报告中的提示与建议，若您对报告内容有任何疑问，可直接与五洲健康体检客服部联系，进一步咨询。

健康体检咨询电话：0352-5332388

客户服务咨询电话：0352-5339811

五洲健康体检报告由下列内容组成：

第一部分：主检报告

第二部分：分科分项结果

第三部分：检验报告

第四部分：附表

大同五洲心血管病医院  
0352-5332388

## 主检报告

### 检查综述

- 【血常规（五分类）】 血小板分布宽度(PDW)偏低(13.5 f1) 红细胞压积(HCT)偏高(46.1 %)
- 【血脂四项】 总胆固醇(CHOL)偏高(6.41 mmol/L)
- 【尿常规】 鳞状上皮细胞偏高(2 /HP)
- 【妇科内诊】 (1) 宫颈肥大
- 【心电图】 1. 窦性心律 2. T波改变
- 【全腹彩超】 1. 右肾囊肿 2. 子宫肌瘤 多发

### 医生建议

#### 【血小板分布宽度(PDW)偏低】：

- (1) 供内科结合临床参考。

#### 【红细胞压积(HCT)偏高】：

- (1) 供内科结合临床参考。
- (2) 如果明显升高，复查血常规。

#### 【总胆固醇(CHOL)偏高】：

- (1) 总胆固醇是脂质的主要成分之一，其数量受年龄、家族、性别、饮食、遗传等多种因素影响。总胆固醇对人体生长发育以及新陈代谢有重要的作用，正常值是2.59-5.20mmol/L。
- (2) 总胆固醇升高后，会增加类脂物质的堆积，会产生更多的血管斑块，进而增加心脑血管疾病的风险。大于5.21-5.69mmol/L是胆固醇的临界偏高，即使是一个完全健康的人，只要总胆固醇>7.2mmol/L或低密度脂蛋白>4.9mmol/L，未来发生心脑血管的风险就明显增高，应该马上治疗。
- (3) 总胆固醇升高根据病因可分为两大类：一是原发性，是由于遗传因素缺陷所致，另一种是继发性，可引起其升高的疾病主要有糖尿病、高血压、甲减、肝肾疾病等。
- (4) 降低总胆固醇的治疗中，原发性偏高应积极应用降脂药，曾经选择他汀类药物，胆固醇不能达标的，可联合用药（如依折麦布等）。
- (5) 如果总胆固醇偏高，且患者有糖尿病、高血压、甲减、肝肾疾病或者已经发生心脑血管疾病的人更应积极用药，控制降低疾病风险。
- (6) 戒烟，增强运动，采用低脂、低糖饮食，少食富含脂肪、胆固醇及饱和脂肪酸的食物，多进食蔬菜、水果、豆制品、粗粮、鱼和高纤维食品。
- (7) 必要时在医师指导下使用降脂药物治疗，并前往内分泌科复诊。

#### 【鳞状上皮细胞偏高】：

- (1) 在生理情况下，机体正常的新陈代谢都会引起鳞状上皮细胞的脱离，这是一种正常的机体现象。如果长时间出现鳞状上皮细胞偏高的现象时，则有可能是尿路感染、泌尿系统结石等因素导致，应及时往泌尿外科进一步诊断治疗。

#### 【宫颈肥大】：

- (1) 宫颈肥大引起的原因一是慢性炎症长期刺激，使宫颈充血、水肿，宫颈腺体和间质发生增生而导致宫颈不同程度的肥大、硬度增加。

大同五洲心血管病医院

0352-5332388

- (2)二是在宫颈腺体的深部可能出现粘液潴留，形成大小不等的囊肿，使宫颈变得肥大。  
(3)宫颈肥大有时可比正常宫颈增大2~4倍，宫颈表面可以是光滑的，也可有糜烂。宫颈质地一般较硬，这是纤维结缔组织增生所致的。  
(4)如果是单纯性的宫颈肥大，一般不需特殊处理，妇科定期复查即可。

**【T波改变】：**

- (1)可见于心肌劳损，电解质混乱及神经调节异常，如疲劳，精神紧张等，往心血管内科咨询，进一步查找病因及治疗。

**【子宫肌瘤】：**

- (1)子宫肌瘤又称子宫平滑肌瘤，是女性生殖器最常见的一种良性肿瘤，多见于30—50岁妇女，以40—50岁最为多见。  
(2)子宫肌瘤根据肌瘤与子宫壁的关系分3类：肌壁间肌瘤、浆膜下肌瘤和粘膜下肌瘤。  
(3)子宫肌瘤多无症状，少数表现为阴道出血，腹部触及肿物以及压迫症状等。如发生蒂扭转或其他情况时可引起疼痛。以多发性子宫肌瘤为常见。  
(4)治疗必须根据患者年龄、生育要求、症状、肌瘤大小等情况全面考虑，肌瘤小且无症状，尤其近绝经年龄者，雌激素水平低落，肌瘤可自然萎缩或消失，通常不需治疗，每3—6个月随访一次；若肌瘤较大或症状明显继发贫血者，常需手术切除。

**【右肾囊肿】：**

- (1)肾囊肿是肾脏内出现大小不等的与外界不相通的囊性肿块的总称。肾囊肿属于良性肿瘤，在肾囊性疾病中以单纯性肾囊肿最为常见。其发生原因尚可能与先天性肾小球、肾小管结构异常和后天性损伤感染有关。  
(2)单纯性肾囊肿大多数无症状，常在体检彩超时被发现。一般直径大于5cm或者合并感染、破裂、出血时才引起症状，主要表现为腰腹部或背部胀痛，当出现并发症时疼痛加重。  
(3)肾囊肿直径小于4cm，无肾盂肾盏明显受压，无感染、恶变、高血压及症状不明显者，只需密切随访观察，定期彩超检查。  
(4)肾囊肿多数是先天性的，对人体健康没有多大影响，不会癌变，可以工作，可以运动，生活上没什么要特别注意的地方。其发病率可随年龄增长而增高，50岁以上的人有50%可以发现这种囊肿，借助彩超、CT可确诊。  
(5)首次发现，建议作MRI或CT检查，以排除肾内其它占位性病变。  
(6)过大的囊肿，对肾脏本身或周围的器官有压迫症状的，或有炎症的，往外科治疗。定期复查。

汇总医生： 丁昊炜

主检日期： 2026-01-06

主检医生：

## 分科结果

## 身高、体重、血压

项目名称	检查结果	项目名称	检查结果
身高	162cm	体重	57kg
血压	136/84mmHg		

**\*小结：**

未见异常

操作员：杨柳庆

检查日期：2026-01-05

检查医生：名燕凌

## 内科

项目名称	检查结果	项目名称	检查结果
心率	68 次/min	心律	齐
心脏杂音	无	心界	正常
肺部	正常	呼吸音	呼吸音清
啰音	未闻及	叩诊	叩诊呈清音
腹部触诊	腹部平软	发育	正常
肝胆	肋下未触及	脾脏	肋下未触及
双肾	无叩击痛	肠鸣音	正常
营养	良好	神经系统	正常
生理反射	生理反射存在	病理反射	病理反射未引出
颅神经	正常	运动功能	正常
深浅感觉	正常	其它	无异常发现
既往史	无		

**\*小结：**

未见异常

操作员：名燕凌

检查日期：2026-01-05

检查医生：名燕凌

大同五洲心血管病医院

0352-5332388

## 外科（女）

项目名称	检查结果	项目名称	检查结果
皮肤	正常	甲状腺	无肿大
浅表淋巴结	无肿大	肛门	正常
泌尿外生殖器	正常	四肢关节	未见异常
腹股沟	未见异常	足背动脉	正常
紫绀	无	色素沉着	无
脱毛	无	脱色	无
浮肿	无	皮下结节	无
头颅	正常	颈部	正常
乳腺	正常	脊柱	正常
直肠	未检	皮肤黄疸	无
四肢	活动正常	其他	无

## \*小结：

未见异常

操作员：张明远

检查日期：2026-01-05

检查医生：张明远

## 妇科内诊

项目名称	检查结果	项目名称	检查结果
外阴	正常	尿道口	正常
阴道	通畅	子宫	正常
附件	正常	宫颈	肥大
后穹窿	正常		

## \*小结：

(1) 宫颈肥大

操作员：马月秀

检查日期：2026-01-05

检查医生：马月秀

大同五洲心血管病医院

0352-5332388



## 检验报告

## 尿常规

项目名称	检查结果	单位	参考值	提示
胆红素(BIL)	-		阴性	
隐血(ERY)	-		阴性	
小圆上皮细胞(SRC)	0	个/u1	0--0	
维生素C	-		阴性	
异常红细胞	0	个/u1	0--3	
红细胞(正常)	0	个/u1	0--6	
鳞状上皮细胞	2	个/u1	0--0	↑
粘液丝	0	个/u1	0--0	
尿葡萄糖(GLU)	-		阴性	
酮体(KET)	-		阴性	
比重(SG)	1.015		1.003--1.030	
酸碱度(PH)	5.0		4.5--8.0	
尿蛋白质(PRO)	-		阴性	
尿胆原(URO)	-		阴性	
亚硝酸盐(NIT)	-		阴性	
尿白细胞(LEU)	-		阴性	

## \*小结:

鳞状上皮细胞偏高(2 /HP)

操作员：梁可欣 检查日期：2026-01-05

检查医生：康建忠

## 血常规(五分类)

项目名称	检查结果	单位	参考值	提示
------	------	----	-----	----

大同五洲心血管病医院

0352-5332388

白细胞(WBC)	4.70	$10^9/L$	3.5--9.5	
淋巴细胞绝对值(LY#)	1.57	$10^9/L$	1.1--3.2	
淋巴细胞百分比(LY%)	33.5	%	20--50	
中性粒细胞绝对值(GR#)	2.79	$10^9/L$	1.8--6.3	
中性粒细胞百分比(GR%)	59.3	%	40--75	
嗜碱性粒细胞绝对值(BA#)	0.01	$10^9/L$	0--0.06	
嗜碱性粒细胞百分比(BA%)	0.1	%	0--1.0	
嗜酸性粒细胞绝对值(EO#)	0.09	$10^9/L$	0.02--0.52	
嗜酸性粒细胞百分比(EO%)	1.9	%	0.4--8	
血小板(PLT)	227	$10^9/L$	125--350	
血小板分布宽度(PDW)	13.5	%	15--17	↓
平均血小板体积(MPV)	10.7	f1	6.0--14.0	
血小板压积(PCT)	0.243	%	0.11--0.28	
红细胞(RBC)	4.97	$10^{12}/L$	3.8--5.1	
血红蛋白	150	g/L	115--150	
红细胞压积(HCT)	46.1	%	35--45	↑
红细胞平均体积(MCV)	92.7	f1	82--100	
平均血红蛋白含量(MCH)	30.2	pg	27--34	
平均血红蛋白浓度(MCHC)	326	g/L	316--354	
单核细胞绝对值(MO#)	0.24	$10^9/L$	0.1--0.6	
单核细胞百分比(MO%)	5.2	%	3--10	
红细胞分布宽度标准差(RDW-SD)	44.3	f1	35--56	
红细胞分布宽度变异系数(RDW-CV)	13.3	%	10.6--16.6	
大血小板比率	32.1	%	11--45	
大血小板数目	73	$10^9/L$	30--90	
未成熟粒细胞数目	0.00	$10^9/L$	0--0.6	

大同五洲心血管病医院

0352-5332388

未成熟粒细胞百分比	0.0	%	0--10	
有核红细胞数目	0.000	$10^9/L$	0--9999	
有核红细胞百分比	0.00	/100WBC	0--9999	

**\*小结:**

血小板分布宽度(PDW)偏低(13.5 f1) 红细胞压积(HCT)偏高(46.1 %)

操作员：梁可欣 检查日期:2026-01-05

检查医生:康建忠

**血 HP 检测**

项目名称	检查结果	单位	参考值	提示
幽门螺旋杆菌抗体检测	阴性 (-)		阴性 (-)	

**\*小结:**

未见异常

操作员：梁可欣 检查日期:2026-01-05

检查医生:康建忠

**肾功三项**

项目名称	检查结果	单位	参考值	提示
肌酐(CREA)	62.30	$\mu\text{mol/L}$	41--73	
尿酸(UA)	277.00	$\mu\text{mol/L}$	140--340	
尿素测定(Urea)	5.38	$\text{mmol/L}$	2.6--7.5	

**\*小结:**

未见异常

操作员：刘慧芳 检查日期:2026-01-05

检查医生:康建忠

**空腹血糖**

项目名称	检查结果	单位	参考值	提示
葡萄糖(GLU)	5.40	$\text{mmol/L}$	3.89--6.1	

**\*小结:**

未见异常

操作员：刘慧芳 检查日期:2026-01-05

检查医生:康建忠

大同五洲心血管病医院

0352-5332388

## 尿沉渣

项目名称	检查结果	单位	参考值	提示
白细胞尿	2	个/u1	0--13	
上皮细胞(EC)	2	/HP	0--28	
管型(CAST)	0	个/u1	0--1	
霉菌(尿)	0	/HP	0--0	
结晶	1	/HP	0--10	
透明度(CLA)	清亮			
胆红素(BIL)	-		阴性	
颜色(Colour)	淡黄色			
红细胞(尿)(RBC)	0	个/u1	0--6	

## \*小结:

未见异常

操作员：梁可欣 检查日期：2026-01-05

检查医生：康建忠

## 血脂四项

项目名称	检查结果	单位	参考值	提示
动脉硬化指数	2.57		1.31--3.19	
总胆固醇(CHOL)	6.41	mmol/L	2.59--5.2	↑
甘油三脂(TG)	1.54	mmol/L	0.7--1.7	
低密度脂蛋白(LDL)	3.70	mmol/L	0--4.13	
高密度脂蛋白(HDL)	1.44	mmol/L	0.77--1.55	

## \*小结:

总胆固醇(CHOL)偏高(6.41 mmol/L)

操作员：刘慧芳 检查日期：2026-01-05

检查医生：康建忠

项目名称	检查结果	单位	参考值	提示
γ-谷氨酰转肽酶(GGT)	18.0	U/L	7--45	
丙氨酸氨基转移酶(ALT)	19.00	U/L	7--40	
门冬氨酸氨基转移酶(AST)	18.00	U/L	13--35	
谷草比谷丙	0.95		0.4--2.5	

**\*小结:**

未见异常

操作员：刘慧芳 检查日期:2026-01-05 检查医生:康健忠

**肿瘤标志物 2 项**

项目名称	检查结果	单位	参考值	提示
癌胚抗原(CEA)	0.46	ng/ml	0--5	
甲胎蛋白(AFP)	2.93	ng/ml	0--7	

**\*小结:**

未见异常

操作员：孙钰 检查日期:2026-01-05 检查医生:康健忠

大同现代医学检验实验室

液基薄层细胞学图文报告

ID: 2026125754

病理号: 113125

姓名: 马淑君

性别: 女

年龄: 51岁

送检科室:

电话号码: 18603526888

床号:

病历号:

体检号: 2207120720

送检医院: 大同瑞慈康复体检

送检日期: 2026-01-05

末次月经:

送检医生:

采样日期:

报告日期: 2026-01-05

标本满意度: 满意

细胞量: >45%

红细胞:

经期样本:

颈管细胞:

化生细胞:

鳞状细胞:

宫颈柱状细胞:

未见上皮内病变/恶性细胞:

正常范围内:

良性反应性改变:

- 炎症: 
  - 轻度:
  - 中度:
  - 重度:
- 放疗:
- 妊娠:
- 萎缩性:
- 宫内避孕器:
- 其他:

病原体: 滴虫感染:  念珠菌感染:  细菌感染:

提示 HPV 感染:  疱疹病毒感染:

鳞状上皮细胞分析:

- 非典型鳞状细胞: 
  - 倾向上皮内瘤变:
  - 倾向良性反应性改变:
  - 不能明确意义(ASC-US):
  - 不排除高度病变(ASC-H):
- 上皮内低度病变:
- 鳞癌:
- 上皮内高度病变: 
  - CIN2:
  - CIN3:

腺上皮细胞分析:

- 非典型腺细胞: 
  - 宫内膜:
  - 来源不明:
- 非典型腺细胞(宫颈管): 
  - 倾向原位腺癌:
  - 不能明确意义:
  - 倾向良性反应性改变:
- 腺癌: 
  - 宫颈管:
  - 宫内膜:
  - 其它:
- 炎细胞: 
  - 轻度:
  - 中度:
  - 重度:
- 可疑腺癌:

诊断意见: 未见上皮内病变或恶性细胞 (NILM)。

建议:

报告医师: 张荣生

地址: 大同市魏都大道 79 号, 本报告医师签字后有效  
咨询: 0352-2830587 4006-122-995

妇科细胞学是筛查项目, 出于技术原因, 可能会有假阴性结果, 本检测仅对来样负责, 如果对结果有疑义, 请在收到报告 7 天内与我们联系。

大同五洲心血管病医院

0352-5332388

体检科 12导联心电图报告

马淑君 女 51岁 体检号:388452

病床号:

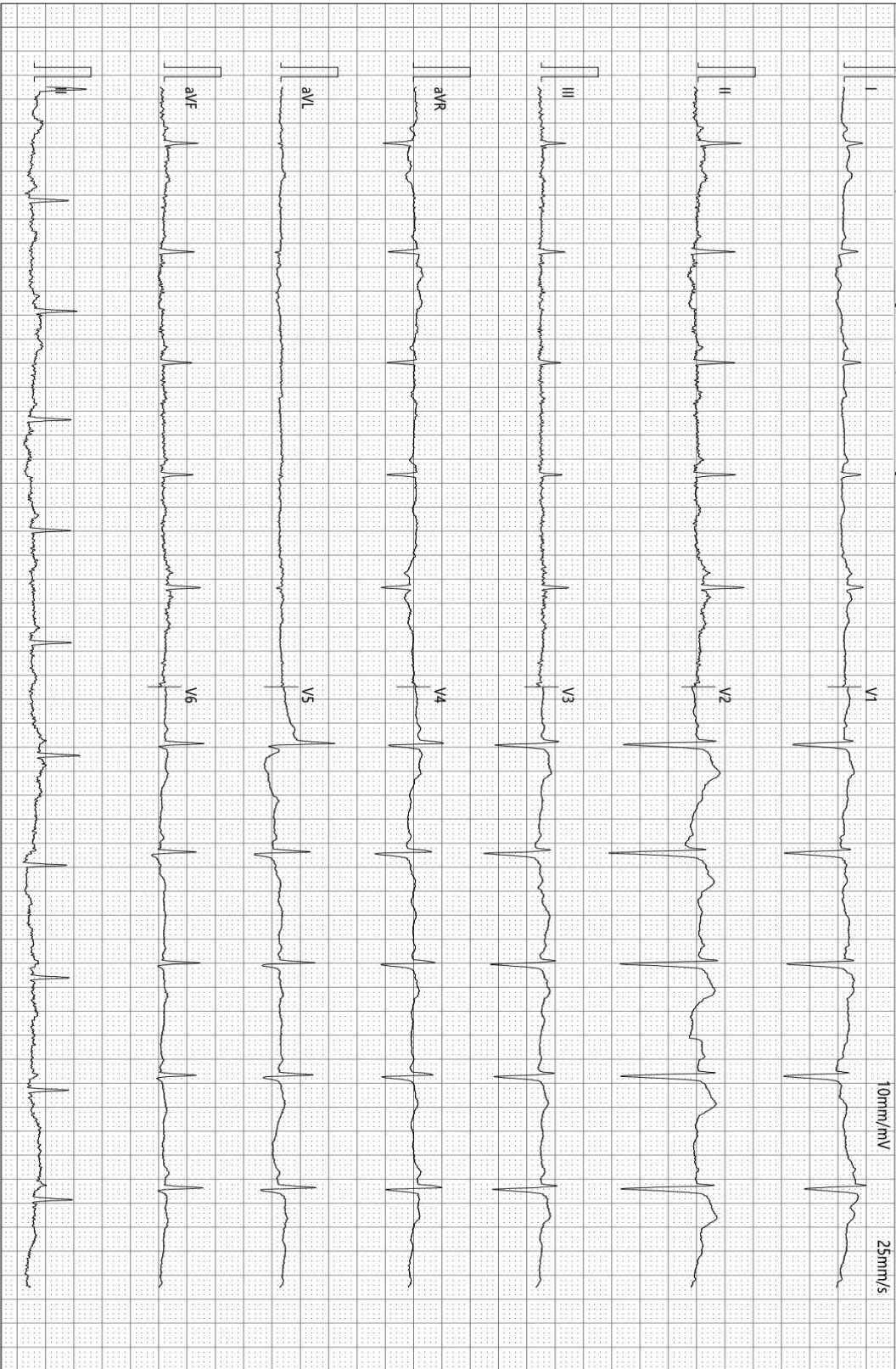
诊断结果:

- 1.窦性心律
- 2.T波改变

诊断医生:

张之生

HR : 64bpm [60~100bpm]  
 P : 107ms [0~110ms]  
 PR : 152ms [120~200ms]  
 QRS : 81ms [60~100ms]  
 QT/QTc : 419/435ms [320~440/0~460ms]  
 P/QRS/T : 50/65/52deg. [0~75/-30~90/0~75deg]  
 R/5/SV1 : 0.625/0.960mV [0.0~2.5/0.0~2.0mV]



检查时间:2026-01-05 08:31:42

诊断时间:2026-01-05 08:35:44

SEMIP V1 90

仅供临床参考



大同五洲心血管病医院

## 超声诊断图文报告

流水号: 2207120720

超声号: 2095143

姓名: 马淑君

年龄: 51 岁

性别: 女

检查设备: Vivid E95

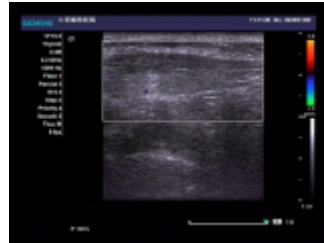
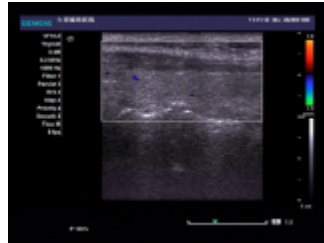
体检号: 388452

申请医院: 本院

体检科室: 体检科

检查部位: 甲状腺彩超

经典图像:



影像所见:

甲状腺双侧叶形态正常, 包膜完整, 实质回声均匀, CDFI: 未见异常血流信号。  
双侧颈部未见明显肿大淋巴结。

影像诊断:

甲状腺双侧叶未见异常

报告医师: 李菊蓉

检查日期: 2026-01-05

审核医师: 李菊蓉

报告日期: 2026-01-05

温馨提示: 本报告仅供临床医生参考! 若有疑问, 请致电: 0352---5339668

地址: 大同市平城区迎宾街 750 号。

大同五洲心血管病医院

0352-5332388



大同五洲心血管病医院

## 超声诊断图文报告

流水号：2207120720

超声号：2095147

姓名：马淑君

年龄：51岁

性别：女

检查设备：Vivid E95

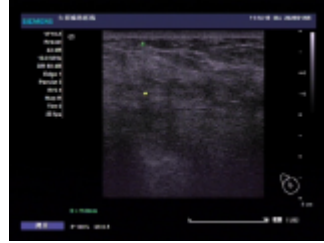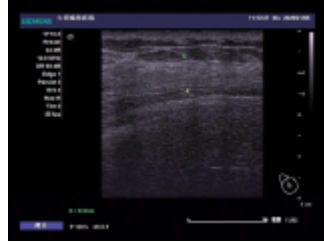
体检号：388452

申请医院：本院

体检科室：体检科

检查部位：乳腺彩超

经典图像：



影像所见：

双侧乳腺腺体层次清晰，右乳腺体厚 1.1cm，左乳腺体厚 1.2cm，乳导管未见扩张，未见明显占位性病变，CDFI：未见异常血流信号。

双侧腋下未见明显肿大淋巴结。

影像诊断：

双侧乳腺未见明显异常

报告医师：李菊蓉

检查日期：2026-01-05

审核医师：李菊蓉

报告日期：2026-01-05

温馨提示：本报告仅供临床医生参考！若有疑问，请致电：0352---5339668

地址：大同市平城区迎宾街 750 号。

大同五洲心血管病医院

0352-5332388



# 大同五洲心血管病医院

## 超声诊断图文报告

流水号: 2207120720

超声号: 2095150

姓名: 马淑君

年龄: 51 岁

性别: 女

检查设备: Vivid E95

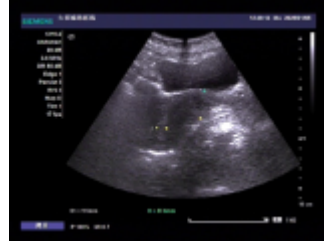
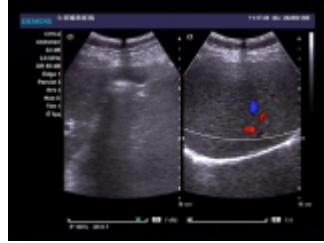体检号: 388452

申请医院: 本院

体检科室: 体检科

检查部位: 全腹彩超

经典图像:



影像所见:

肝脏大小形态正常, 包膜光滑完整, 实质回声均匀, 肝内管道系统走行清晰, 门静脉及肝内胆管不扩张。

胆囊大小形态正常, 壁不厚、光滑, 囊内透声好, 肝外胆管不扩张。

胰腺大小形态正常, 实质回声均匀, 主胰管不扩张。

脾脏大小形态正常, 实质回声均匀, 脾门静脉不宽。

双肾大小形态正常, 皮髓质分界清晰, 于右肾探及囊性结构, 大小约 1.4\*1.1cm, 边界清, 集合系统未见分离, 双侧输尿管未见扩张。

膀胱充盈佳, 未见明显异常。

后位子宫, 大小约 4.9\*4.0\*5.7cm, 肌壁回声欠均匀, 其内探及数个低回声结节, 较大者位于前壁, 大小约 1.6\*1.1cm, 边界清, 内膜线清晰, 厚 0.9cm, 宫颈厚约 2.8cm, 双侧附件区未见异常。

影像诊断:

1. 右肾囊肿
2. 子宫肌瘤多发

报告医师: 李菊蓉

检查日期: 2026-01-05

审核医师: 李菊蓉

报告日期: 2026-01-05

温馨提示: 本报告仅供临床医生参考! 若有疑问, 请致电: 0352---5339668

地址: 大同市平城区迎宾街 750 号。

大同五洲心血管病医院

0352-5332388