



2207120653

大同瑞慈健康体检

报 告 册

体检编号	150293	工号	47
姓名	张利芳		
性别	女	年龄	54岁
单位	大同市林业资源防治检疫监		
部门	大同市林业资源防治检疫监测中		
联系电话	13994328196		
体检日期	2025-03-26		

尊敬的张利芳女士您好！

首先，瑞慈健康体检全体员工欢迎您的光临，并对您的信任表示衷心的感谢！

您于 2025-03-26 （体检编号：150293）完成健康检查，本机构的各科医生已根据您的体检项目及结果，汇总成此份健康体检报告，并经总检医生审核。据此提出对您健康状况的综合分析及建议。

瑞慈健康体检倡导“大健康、大康复”，提出“健康是第一财富（Rich）”的人文理念。希望您仔细阅读并妥善地保管此份健康体检报告，并认真关注报告中的提示与建议，若您对报告内容有任何疑问，可直接与瑞慈健康体检客服部联系，进一步咨询。

健康体检咨询电话：0352-2824444

客户服务咨询电话：0352-2830597

400-6112995

瑞慈健康体检报告由下列内容组成：

第一部分：主检报告

第二部分：分科分项结果

第三部分：检验报告

第四部分：附表

主检报告

检查综述

- 1、【内科】（1）心律不齐偶闻期前收缩
- 2、【外科（女）】（1）浅表淋巴结：右侧颌下淋巴结肿大
- 3、【血常规（五分类）】白细胞(WBC)偏高($10.16 \times 10^9/L$) 中性粒细胞绝对值(GR#)偏高($6.55 \times 10^9/L$) 血小板(PLT)偏高($366 \times 10^9/L$) 血小板压积(PCT)偏高(0.333 %)
- 4、【空腹血糖】葡萄糖(GLU)偏高(6.37 mmol/L)
- 5、【血脂四项】甘油三脂(TG)偏高(2.72 mmol/L)
- 6、【肝功能三项】 γ -谷氨酰转肽酶(GGT)偏高(69.0 U/L) 丙氨酸氨基转移酶(ALT)偏高(45.00 U/L)
- 7、【CT检查】呼吸性细支气管炎 左肺下叶结节灶，低危结节。
- 8、【妇科内诊】阴道炎
- 9、【心电图】1. 窦性心律 2. 偶发房性早搏
- 10、【颈部血管彩超】右锁骨下动脉起始处混合斑形成
- 11、【全腹彩超】子宫肌瘤

医生建议

【心律不齐偶闻期前收缩】：

- (1) 建议心血管内科结合临床参考。

【右侧颌下淋巴结肿大】：

- (1) 建议外科诊断治疗

【白细胞(WBC)偏高】：

- (1) 白细胞是机体防御系统的重要组成部分。白细胞通过不同的方式、不同的机制消灭病原体、消除过敏原和参与免疫反应产生的抗体等。
- (2) 升高多见于细菌感染，明显升高也可见于某些血液病、急性出血等。建议复查全血细胞分析，内科咨询，待排感染性疾病，进一步明确诊断，结合临床诊治。
- (3) 复查血常规。
- (4) 若明显升高，请抗感染治疗。

【血小板(PLT)偏高】：

- (1) 注意多饮水，适量运动，并复查。
- (2) 如复查仍偏高，可往血液科咨询。

【血小板压积(PCT)偏高】：

- (1) 血小板压积是指外周血中血小板的容积占血液容积的百分比。血小板压积偏高，如果在血小板数目正常的情况下，可不考虑。如果血小板数目明显增高，建议往血液科进一步复查，以明确诊断。

【中性粒细胞绝对值(GR#)偏高】：

- (1) 结合白细胞计数，供内科临床参考。

【葡萄糖(GLU)偏高】：

- (1) 正常情况下，人体中糖的分解和合成代谢处于动态平衡，保持相对恒定。血清葡萄糖是指血液中的葡萄糖浓度，是诊断糖尿病最重要检查项目之一。
- (2) 空腹血糖偏高可分为生理性偏高（如餐后、高糖饮食、剧烈运动、情绪激动等均可引起一过性增高，经过休息后血糖值可以恢复正常）和病理性增高（如糖尿病、甲状腺功能亢进、库欣综合征等）。
- (3) 空腹血糖生理性增高经过调整饮食结构、避免剧烈活动、控制情绪等方式后可自行缓解，血糖值可以恢复正常。
- (4) 排除生理性增高因素经复查仍然增高者属于病理性增高，应及时到内分泌科复诊，明确血糖偏高的原因及所患疾病的种类。
- (5) 如果是首次检查发现血糖偏高，应及时到医院内分泌科进行详细的检查及正规的治疗。
- (6) 已确诊的糖尿病患者，如血糖仍较高则说明血糖控制不佳，应及时到医院内分泌科诊治，修正以往的治疗方案及改变一些不良的生活习惯。
- (7) 糖尿病的治疗强调早期治疗、长期治疗、综合治疗和措施个体化，综合防治包括糖尿病教育、饮食治疗、体育锻炼、药物治疗和血糖监测五个方面。

【甘油三酯(TG)偏高】：

- (1) 甘油三酯是甘油和脂肪酸所构成的有机化合物，甘油三酯测定是脂类代谢的重要指标之一。
- (2) 甘油三酯增高与冠心病的发生有着重要的相关性，随年龄增大而有上升的趋势，其增高最常见于高脂和过量糖类饮食、肥胖等。
- (3) 甘油三酯主要功能是为机体提供能量，其正常值在 0.7-1.7mmol/L 之间，1.7-2.29mmol/L 为边缘增高，提示应该注意饮食和运动了。
- (4) 甘油三酯大于 2.3mmol/L，就称为高甘油三酯血症。甘油三酯增高虽然不会直接导致血管斑块的形成，但也会间接引起心脑血管疾病风险增加，同时，当甘油三酯大于 5.6mmol/L 时，还会增加急性胰腺炎的风险，所以降低甘油三酯的基础主要是控制饮食，饮食控制不佳可以选择药物治疗。
- (5) 生活方式的干预是控制甘油三酯水平升高的基础，包括减重，增加运动量，限制酒精摄入以及避免食用果糖和高碳水化合物食物。多食蔬菜水果，定期复查。
- (6) 明显增高者在医师的指导下使用降脂药物治疗，首选他汀和贝特类药物。

【丙氨酸氨基转移酶(ALT)偏高】：

- (1) 丙氨酸氨基转移酶主要存在于肝细胞内，还分布在心肌、骨骼肌、肾脏等部位。肝脏轻度损伤就可能引起肝细胞膜破坏，导致丙氨酸转氨酶释放入血，是肝细胞损害的敏感指标，其增高的程度与肝细胞被破坏的程度成正比。
- (2) 丙氨酸氨基转移酶具有临床意义的升高一般要大于正常值的 2-3 倍。如果是生理性的升高多是由于剧烈运动、熬夜、饮酒、感冒、过量食用油腻食物后，致使丙氨酸氨基转移酶轻度升高。
- (3) 丙氨酸氨基转移酶病理性升高多由于病毒性肝炎、肝硬化、酒精肝、药物性肝病、脂肪肝、胆囊炎等疾病造成，除了肝胆疾病外，心脏疾病、骨骼疾病等，也可使丙氨酸氨基转移酶升高。
- (4) 发现了丙氨酸氨基转移酶升高，排除生理性的原因外，如果超过正常值的两倍，则需要明确升高的原因。首先完善彩超、各型肝炎病毒等检查，如果经复查仍偏高者，应前往消化内科咨询，结合临床治疗。
- (5) 平时生活中应清淡饮食、戒烟限酒、避免劳累，多食新鲜果蔬，尤其是富含 V-C 的水果蔬菜。

【 γ -谷氨酰转肽酶(GGT)偏高】：

- (1) γ -谷氨酰转肽酶 (GGT) 人体血清中一个重要的转氨酶，存在于血清及除肌肉以外的所有细胞中，肾脏中含量最为丰富。血清中 γ -谷氨酰转肽酶 (GGT) 主要来自肝胆系统，因此当肝内合成亢进或胆汁排出受阻时血中 γ -谷氨酰转肽酶 (GGT) 就会升高。
- (2) 临床上很多情况都会导致 γ -谷氨酰转肽酶 (GGT) 轻度升高，如长期熬夜、剧烈活动、过度劳累、饮食不节等不良生活习惯。一般情况下，一过性偏高在改善不良生活习惯后，数值可逐渐恢复正常。
- (3) 除此之外，一些病理性的原因也可导致 γ -谷氨酰转肽酶 (GGT) 明显升高。单独的 γ -谷氨酰转肽酶 (GGT) 检查，不具特异性，往往需要结合病史以及其他检查结果进行综合评估。
- (4) 长期大量饮酒者、长期服药者（如巴比妥类药物、苯妥英钠等），可能会造成肝脏代谢出现问题，致 γ -谷氨酰转肽酶 (GGT) 升高，一般戒酒停药数值可逐渐恢复正常。
- (5) 各种急慢性肝炎均可出现 γ -谷氨酰转肽酶 (GGT) 升高的情况，常见的有病毒性肝炎、酒精性肝炎、药物性肝炎、慢性活动性肝炎、肝硬化、脂肪肝及肝癌等，由于肝细胞破坏致 γ -谷氨酰转肽酶 (GGT) 升高，一般需要结合其他化验和影像学检查明确诊断。

(6)胆道疾病也可出现 γ -谷氨酰转肽酶(GGT)升高,包括胆道阻塞性疾病(如慢性胆汁性胆囊炎、胆管炎等),胆道出现梗阻,导致大量 γ -谷氨酰转肽酶(GGT)堆积入血致使其升高,此时应积极治疗原发病。

【呼吸性细支气管炎】:

(1)建议呼吸内科诊断治疗。

【左肺下叶结节灶,低危结节】:

(1)建议呼吸科诊断治疗

【房性早搏】:

(1)查24小时动态心电图,心血管内科治疗。

【右锁骨下动脉起始处混合斑形成】:

(1)颈动脉斑块是动脉硬化后,血管里面的垃圾沉淀在血管壁形成。斑块又分为硬斑和软斑两种。硬斑比较稳定,不容易脱落,软斑不稳定,容易破裂脱落,从而形成血管栓塞。

(2)建议:1.减低胆固醇水平。2.减低高血糖、高血压等高危因素,将血压、血糖控制在理想水平。3.积极进行生活干预,控制饮食,改善饮食结构,适量增加运动,戒烟限酒。4.必要时药物治疗。

【子宫肌瘤】:

(1)子宫肌瘤又称子宫平滑肌瘤,是女性生殖器最常见的一种良性肿瘤,多见于30—50岁妇女,以40—50岁最为多见。

(2)子宫肌瘤根据肌瘤与子宫壁的关系分3类:肌壁间肌瘤、浆膜下肌瘤和粘膜下肌瘤。

(3)子宫肌瘤多无症状,少数表现为阴道出血,腹部触及肿物以及压迫症状等。如发生蒂扭转或其他情况时可引起疼痛。以多发性子宫肌瘤为常见。

(4)治疗必须根据患者年龄、生育要求、症状、肌瘤大小等情况全面考虑,肌瘤小且无症状,尤其近绝经年龄者,雌激素水平低落,肌瘤可自然萎缩或消失,通常不需治疗,每3—6个月随访一次;若肌瘤较大或症状明显继发贫血者,常需手术切除。

【阴道炎】:

(1)阴道炎是阴道粘膜及粘膜下结缔组织的炎症,是妇科门诊常见的疾病。

(2)正常健康妇女,由于解剖学及生物化学特点,阴道对病原体的侵入有自然防御功能,当阴道的自然防御功能遭到破坏,则病原体易于侵入,导致阴道炎症。

(3)绝经后妇女由于雌激素缺乏,阴道上皮菲薄,细胞内糖原含量减少,阴道PH高达7左右,故阴道抵抗力低下,比青春期及育龄妇女易受感染。

(4)阴道炎临床上以白带的性状发生改变以及外阴痒痒灼痛为主要临床特点,感染累及尿道时,可有尿痛、尿急等症状。常见的阴道炎有细菌性阴道病、滴虫性阴道炎、霉菌性阴道炎、老年性阴道炎。

(5)阴道炎由不同的病原体感染所致,一旦出现外阴不适,白带异常,立即去医院检查,确定病原体,针对病因治疗。

汇总医生: 丁昊炜

主检日期: 2025-03-29

主检医生:

分科结果

身高、体重、血压

项目名称	检查结果	项目名称	检查结果
身高	165cm	体重	59kg
血压	124/67mmHg		

*小结:

未见异常

操作员：张悦 检查日期：2025-03-26 检查医生：名燕凌

内科

项目名称	检查结果	项目名称	检查结果
心率	70 次/min	心律	不齐偶闻期前收缩
心脏杂音	无	心界	正常
肺部	正常	呼吸音	呼吸音清
啰音	未闻及	叩诊	叩诊呈清音
腹部触诊	腹部平软	发育	正常
肝胆	肋下未触及	脾脏	肋下未触及
双肾	无叩击痛	肠鸣音	正常
营养	良好	神经系统	正常
生理反射	生理反射存在	病理反射	病理反射未引出
颅神经	正常	运动功能	正常
深浅感觉	正常	其它	无异常发现
既往史	无		

*小结:

(1) 心律不齐偶闻期前收缩

操作员：名燕凌 检查日期：2025-03-26 检查医生：名燕凌

外科（女）

项目名称	检查结果	项目名称	检查结果
皮肤	正常	甲状腺	无肿大
浅表淋巴结	右侧颌下淋巴结肿大	肛门	正常
泌尿外生殖器	正常	四肢关节	未见异常
腹股沟	未见异常	足背动脉	正常
紫绀	无	色素沉着	无
脱毛	无	脱色	无
浮肿	无	皮下结节	无
头颅	正常	颈部	正常
乳腺	正常	脊柱	正常
直肠	未检	皮肤黄疸	无
四肢	活动正常	其他	无

***小结：**

(1) 浅表淋巴结：右侧颌下淋巴结肿大

操作员：魏利平

检查日期：2025-03-26

检查医生：魏利平

妇科内诊

项目名称	检查结果	项目名称	检查结果
外阴	正常	尿道口	正常
阴道	通畅、粘膜充血	子宫	正常
附件	正常	宫颈	光滑
后穹窿	正常		

***小结：**

阴道炎

操作员：智美玲

检查日期：2025-03-26

检查医生：智美玲

检验报告

血常规（五分类）

项目名称	检查结果	单位	参考值	提示
白细胞(WBC)	10.16	$10^9/L$	3.5--9.5	↑
淋巴细胞绝对值(LY#)	2.98	$10^9/L$	1.1--3.2	
淋巴细胞百分比(LY%)	29.3	%	20--50	
中性粒细胞绝对值(GR#)	6.55	$10^9/L$	1.8--6.3	↑
中性粒细胞百分比(GR%)	64.5	%	40--75	
嗜碱性粒细胞绝对值(BA#)	0.04	$10^9/L$	0--0.06	
嗜碱性粒细胞百分比(BA%)	0.4	%	0--1.0	
嗜酸性粒细胞绝对值(E0#)	0.08	$10^9/L$	0.02--0.52	
嗜酸性粒细胞百分比(E0%)	0.8	%	0.4--8.0	
血小板(PLT)	366	$10^9/L$	125--350	↑
血小板分布宽度(PDW)	15.4	%	15--17	
平均血小板体积(MPV)	9.1	f1	6.0--14.0	
血小板压积(PCT)	0.333	%	0.11--0.28	↑
红细胞(RBC)	4.61	$10^{12}/L$	3.8--5.1	
血红蛋白	137	g/L	115--150	
红细胞压积(HCT)	42.0	%	35--45	
红细胞平均体积(MCV)	90.9	f1	82--100	
平均血红蛋白含量(MCH)	29.7	pg	27--34	
平均血红蛋白浓度(MCHC)	327	g/L	316--354	
单核细胞绝对值(MO#)	0.51	$10^9/L$	0.1--0.60	
单核细胞百分比(MO%)	5.0	%	3--10	
红细胞分布宽度标准差(RDW-SD)	45.8	f1	35--56	
红细胞分布宽度变异系数(RDW-CV)	13.5	%	10.6--16.6	

大血小板比率	17.8	%	11--45	
大血小板数目	65	$10^9/L$	30--90	
未成熟粒细胞数目	0.05	$10^9/L$	0--999	
未成熟粒细胞百分比	0.5	%	0--100	
有核红细胞数目	0.000	$10^9/L$	0--9999	
有核红细胞百分比	0.00	/100WBC	0--9999	

***小结:**

白细胞(WBC)偏高($10.16 \times 10^9/L$) 中性粒细胞绝对值(GR#)偏高($6.55 \times 10^9/L$) 血小板(PLT)偏高($366 \times 10^9/L$) 血小板压积(PCT)偏高(0.333 %)

操作员：赵伟 检查日期:2025-03-26 检查医生:康建忠

血 HP 检测

项目名称	检查结果	单位	参考值	提示
幽门螺旋杆菌抗体检测	阴性 (-)		阴性 (-)	

***小结:**

未见异常

操作员：黄璐瑶 检查日期:2025-03-26 检查医生:康建忠

肾功三项

项目名称	检查结果	单位	参考值	提示
肌酐(CREA)	57.10	$\mu\text{mol/L}$	41--73	
尿酸(UA)	335.00	$\mu\text{mol/L}$	140--340	
尿素测定(Urea)	4.64	mmol/L	2.6--7.5	

***小结:**

未见异常

操作员：梁可欣 检查日期:2025-03-26 检查医生:康建忠

空腹血糖

项目名称	检查结果	单位	参考值	提示
葡萄糖(GLU)	6.37	mmol/L	3.89--6.1	↑

***小结：**

葡萄糖 (GLU) 偏高 (6.37 mmol/L)

操作员：梁可欣 检查日期：2025-03-26 检查医生：康建忠

血脂四项

项目名称	检查结果	单位	参考值	提示
动脉硬化指数	2.17		1.31--3.19	
总胆固醇 (CHOL)	5.11	mmol/L	2.59--5.2	
甘油三脂 (TG)	2.72	mmol/L	0.7--1.7	↑
低密度脂蛋白 (LDL)	2.60	mmol/L	0--4.13	
高密度脂蛋白 (HDL)	1.20	mmol/L	0.77--1.55	

***小结：**

甘油三脂 (TG) 偏高 (2.72 mmol/L)

操作员：梁可欣 检查日期：2025-03-26 检查医生：康建忠

肝功能三项

项目名称	检查结果	单位	参考值	提示
γ-谷氨酰转肽酶 (GGT)	69.0	U/L	7--45	↑
丙氨酸氨基转移酶 (ALT)	45.00	U/L	7--40	↑
门冬氨酸氨基转移酶 (AST)	26.00	U/L	13--35	
谷草比谷丙	0.58		0.4--2.5	

***小结：**

γ-谷氨酰转肽酶 (GGT) 偏高 (69.0 U/L) 丙氨酸氨基转移酶 (ALT) 偏高 (45.00 U/L)

操作员：梁可欣 检查日期：2025-03-26 检查医生：康建忠

肿瘤标志物 2 项

项目名称	检查结果	单位	参考值	提示
癌胚抗原 (CEA)	0.93	ng/ml	0--5	
甲胎蛋白 (AFP)	3.7	ng/ml	0--7	

***小结：**

未见异常

姓名：张利芳 性别：女 年龄：54 登记流水：2207120653 体检日期：2025-03-26

操作员：梁可欣 检查日期：2025-03-26 检查医生：康建忠

大同现代医学检验实验室

液基薄层细胞学图文报告

ID: 2025114709

病理号: 104960

姓名: 张利芳

性别: 女

年龄: 54岁

送检科室:

电话号码: 13994328196

床号:

病历号:

体检号: 2207120653

送检医院: 大同瑞慈康复体检

送检日期: 2025-03-26

末次月经:

送检医生:

采样日期:

报告日期: 2025-03-26

标本满意度: 满意

细胞量: >40%

红细胞:

经期样本:

颈管细胞:

化生细胞:

鳞状细胞:

宫颈柱状细胞:

未见上皮内病变/恶性细胞:

正常范围内:

良性反应性改变:

- 炎症:
- 放疗:
- 妊娠:
- 萎缩性:
- 宫内避孕器:
- 其他:

- 轻度:
- 中度:
- 重度:

病原体: 滴虫感染:

念珠菌感染:

细菌感染:

提示 HPV 感染:

疱疹病毒感染:

鳞状上皮细胞分析:

非典型鳞状细胞:

- 倾向上皮内瘤变:
- 倾向良性反应性改变:
- 不能明确意义(ASC-US):
- 不排除高度病变(ASC-H):

上皮内低度病变:

鳞癌:

上皮内高度病变:

- CIN2:
- CIN3:

腺上皮细胞分析:

非典型腺细胞:

- 宫内膜:
- 来源不明:

非典型腺细胞(宫颈管):

- 倾向原位腺癌:
- 不能明确意义:
- 倾向良性反应性改变:

腺癌:

- 宫颈管:
- 宫内膜:
- 其它:

炎细胞:

- 轻度:
- 中度:
- 重度:

可疑腺癌:

诊断意见: 未见上皮内病变或恶性细胞 (NILM)。

建议:

报告医师: 张荣生

地址: 大同市魏都大道 79 号, 本报告医师签字后有效
咨询: 0352-2830587 4006-122-995

妇科细胞学是筛查项目, 出于技术原因, 可能会有假阴性结果, 本检测仅对来样负责, 如果对结果有疑义, 请在收到报告 7 天内与我们联系。

大同瑞慈康复医院 12导联心电图报告

张利芳 女 54岁

体检号:150293

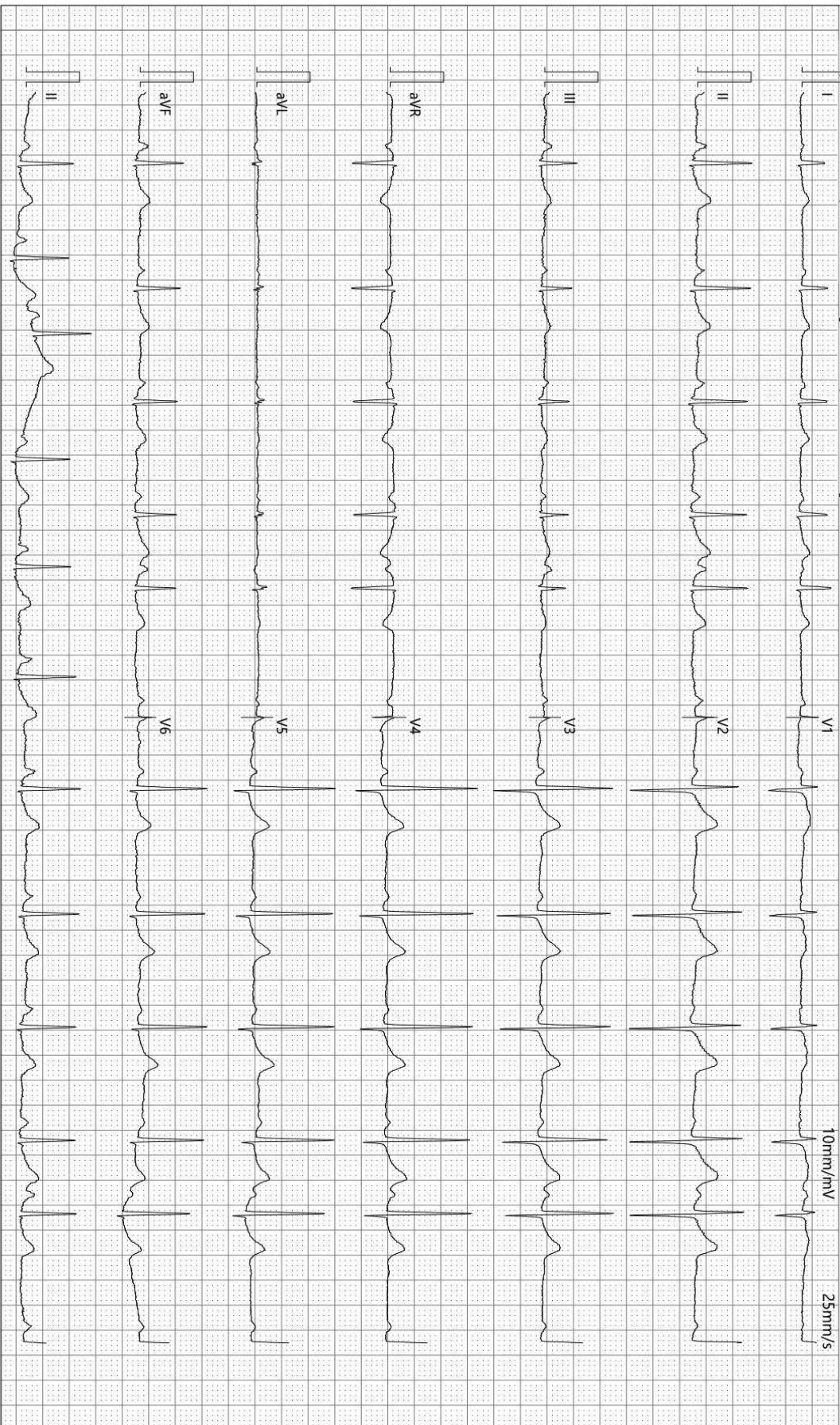
病床号:

诊断结果:

- 1.窦性心律
- 2.偶发性早搏

诊断医生:

HR : 67bpm [60 ~ 100bpm]
P : 101ms [0 ~ 110ms]
PR : 158ms [120 ~ 200ms]
QRS : 70ms [60 ~ 100ms]
QT/QTc : 413/438ms [320 ~ 440/0 ~ 460ms]
P/QRS/T : 72/62/58deg. [0 ~ 75/-30 ~ 90/0 ~ 75deg]
RV5/SV1 : 1.532/0.557mV [0.0 ~ 2.5/0.0 ~ 2.0mV]



检查时间:2025-03-26 08:38:16

诊断时间:2025-03-26 08:42:38

SEMIP V1.90

仅供临床参考

Rich 大同瑞慈康复医院
超声诊断图文报告

流水号: 2207120653

超声号: 1817451

姓名: 张利芳

年龄: 54 岁

性别: 女

检查设备: Vivid E95

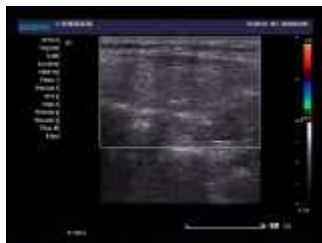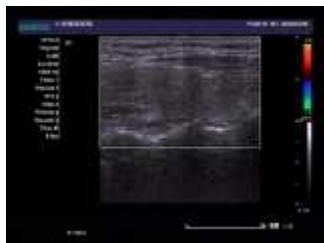体检号: 150293

申请医院: 本院

体检科室: 体检科

检查部位: 甲状腺彩超

经典图像:



影像所见:

甲状腺双侧叶形态正常, 包膜完整, 实质回声均匀, CDFI: 未见异常血流信号。
双侧颈部未见明显肿大淋巴结。

影像诊断:

甲状腺双侧叶未见异常

报告医师: 李菊蓉

检查日期: 2025-03-26

审核医师: 李菊蓉

报告日期: 2025-03-26



注: 本报告仅供临床医生参考!

地址: 大同市魏都大道 79 号。若有疑问, 请致电: 0352---2830580

Rich 大同瑞慈康复医院
超声诊断图文报告

流水号: 2207120653

超声号: 1817453

姓名: 张利芳

年龄: 54 岁

性别: 女

检查设备: Vivid E95

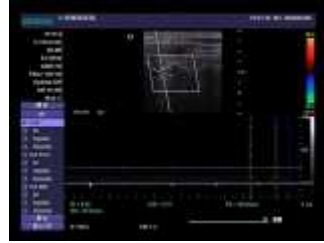
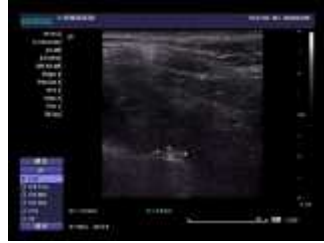体检号: 150293

申请医院: 本院

体检科室: 体检科

检查部位: 颈部血管彩超

经典图像:



影像所见:

右锁骨下动脉起始处可见混合斑形成, 范围约 6.5x2.5mm, 双侧颈总动脉、颈内、颈外动脉起始段内中膜不增厚, 内壁欠光滑, 管壁未见明确强回声斑。CDFI: 血流充盈好。PW: 频谱形态正常。

双侧椎动脉走行正常, 椎动脉内径正常, 管壁不厚, 管腔内为无回声, CDFI: 血流充盈好。PW: 频谱正常。

内径 mm	流速 cm/s	RI		
左侧椎动脉	3.5	40.5	0.42	
右侧椎动脉	3.3	38.7	0.52	

影像诊断:

右锁骨下动脉起始处混合斑形成

报告医师: 李菊蓉

检查日期: 2025-03-26

审核医师: 李菊蓉

报告日期: 2025-03-26



注: 本报告仅供临床医生参考!

地址: 大同市魏都大道 79 号。若有疑问, 请致电: 0352---2830580

Rich 大同瑞慈康复医院
超声诊断图文报告

流水号: 2207120653

超声号: 1817455

姓名: 张利芳

年龄: 54 岁

性别: 女

检查设备: Vivid E95

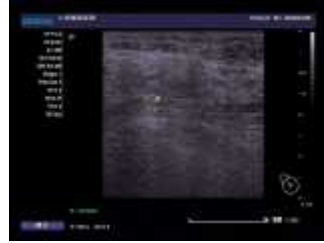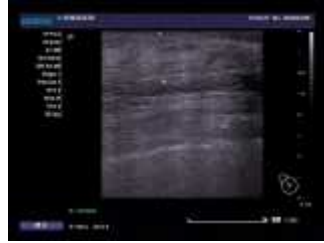体检号: 150293

申请医院: 本院

体检科室: 体检科

检查部位: 乳腺彩超

经典图像:



影像所见:

双侧乳腺腺体层次清晰, 右乳腺体厚 1.1cm, 左乳腺体厚 1.0cm, 乳导管未见扩张, 未见明显占位性病变, CDFI: 未见异常血流信号。

双侧腋下未见明显肿大淋巴结。

影像诊断:

双侧乳腺未见明显异常

报告医师: 李菊蓉

检查日期: 2025-03-26

审核医师: 李菊蓉

报告日期: 2025-03-26



注: 本报告仅供临床医生参考!

地址: 大同市魏都大道 79 号。若有疑问, 请致电: 0352---2830580

Rich 大同瑞慈康复医院
超声诊断图文报告

流水号: 2207120653

超声号: 1817458

姓名: 张利芳

年龄: 54岁

性别: 女

检查设备: Vivid E95

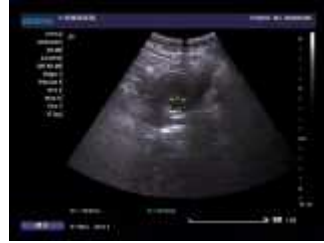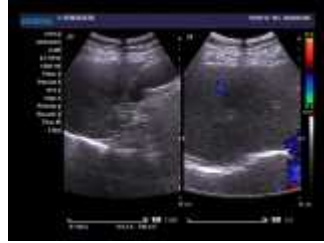体检号: 150293

申请医院: 本院

体检科室: 体检科

检查部位: 全腹彩超

经典图像:



影像所见:

肝脏大小形态正常, 包膜光滑完整, 实质回声均匀, 肝内管道系统走行清晰, 门静脉及肝内胆管不扩张。

胆囊大小形态正常, 壁不厚、光滑, 囊内透声好, 肝外胆管不扩张。

胰腺大小形态正常, 实质回声均匀, 主胰管不扩张。

脾脏大小形态正常, 实质回声均匀, 脾门静脉不宽。

双肾大小形态正常, 皮髓质分界清晰, 集合系统未见分离, 双侧输尿管未见扩张。

膀胱充盈欠佳。

绝经后子宫, 大小形态正常, 肌壁回声不均匀, 于前壁可探及一低回声结节, 大小约 1.6x1.3cm, 边界清, 内膜线清晰, 厚 0.3cm, 宫颈厚约 2.0cm, 双侧附件区未见异常。

影像诊断:

子宫肌瘤

报告医师: 李菊蓉

检查日期: 2025-03-26

审核医师: 李菊蓉

报告日期: 2025-03-26



注: 本报告仅供临床医生参考!

地址: 大同市魏都大道 79 号。若有疑问, 请致电: 0352---2830580

ID 号: 2207120653

影像号: CT20250326022

姓名: 张利芳

年龄: 54 岁

性别: 女

检查设备: 西门子量子双源 CT

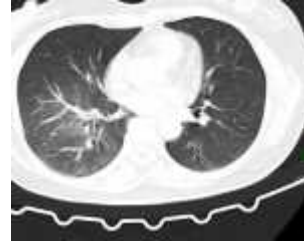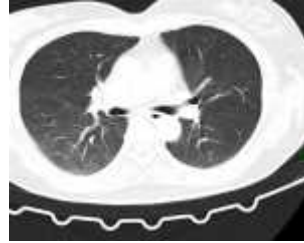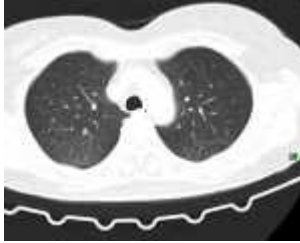体检号: 150293

申请医院: 本院

体检科室: 体检科

检查部位: CT 检查

经典图像:



影像所见:

胸廓对称, 纵隔无偏移。双肺支气管血管纹理模糊, 增多, 小叶性结构增多, 模糊, 两肺下叶间质模糊密度增高, 左肺下叶结节密度增高, 直径约 0.3-0.4cm (3-34 层面) 段以上支气管通畅, 心影形态未见异常, 纵隔内气管隆突旁、肺门旁淋巴结部分钙化斑。两侧胸膜未见异常。

影像诊断:

呼吸性细支气管炎
左肺下叶结节灶, 低危结节。

报告医师: 剧艳军

检查日期: 2025-03-27

审核医师: 剧艳军

报告日期: 2025-03-27