



2207120639

# 大同瑞慈健康体检

## 报 告 册

体检编号	150269	工号	33
姓名	王艳芳		
性别	女	年龄	66岁
单位	大同市林业资源防治检疫监		
部门	大同市林业资源防治检疫监测中		
联系电话	18603529152		
体检日期	2023-12-05		

尊敬的王艳芳女士您好！

首先,瑞慈健康体检全体员工欢迎您的光临,并对您的信任表示衷心的感谢！

您于 2023-12-05 (体检编号: 150269) 完成健康检查,本机构的各科医生已根据您的体检项目及结果,汇总成此份健康体检报告,并经总检医生审核。据此提出对您健康状况的综合分析及建议。

瑞慈健康体检倡导“大健康、大康复”,提出“健康是第一财富 (Rich)”的人文理念。希望您仔细阅读并妥善地保管此份健康体检报告,并认真关注报告中的提示与建议,若您对报告内容有任何疑问,可直接与瑞慈健康体检客服部联系,进一步咨询。

健康体检咨询电话: **0352-2824444**

客户服务咨询电话: **0352-2830597**  
**400-6112995**

瑞慈健康体检报告由下列内容组成:

第一部分:主检报告

第二部分:分科分项结果

第三部分:检验报告

第四部分:附表

## 主检报告

## 检查综述

- 1、【身高、体重、血压】（1）体重指数 29.06：超重（2）血压 137/53：本次测量基础血压偏低
- 2、【外科（女）】（1）左下肢静脉曲张
- 3、【肾功三项】尿酸(UA)偏高(388.00 umol/L)
- 4、【血脂四项】甘油三脂(TG)偏高(2.63 mmol/L)
- 5、【尿常规】维生素 C+- 鳞状上皮细胞偏高(3 /HP) 粘液丝偏高(3 /HP)
- 6、【CT 检查】左肺舌段纤维粘连
- 7、【甲状腺彩超】甲状腺双侧叶结节（多发） TI-RADS III 级 定期复查
- 8、【颈部血管彩超】1. 左侧颈总动脉膨大处粥样斑块形成 2. 右锁骨下动脉起始处粥样斑块形成
- 9、【乳腺彩超】右侧乳腺结节 BI-RADS 3 级 定期复查
- 10、【全腹彩超】1. 脂肪肝（中度） 2. 肝囊肿（多发） 3. 胆囊切除术后，肝外胆管不扩张 4. 子宫肌瘤（多发）

## 医生建议

## 【超重】：

- (1) 体重指数是判断体重超标或偏低的主要指标。体重是反映和衡量一个人健康状况的重要标志之一，过胖和过瘦都不利于健康，身高体重不协调也不会给人以美感。体重的变化，还会直接反映身体长期的热量平衡状态。
- (2) 当需要比较及分析一个人的体重对于不同身高的人所带来的健康影响时，体重指数是一个中立而可靠的指标。其主要适用于需要体重测试、体型肥胖和全身检查的人群。
- (3) 体重指数（BMI）是世界卫生组织推荐的国际统一使用的肥胖分型标准，也是目前国际上常用的衡量人体胖瘦程度以及是否健康的一个标准，其计算方式为： $BMI = \text{体重（千克）} / \text{身高（米} \times \text{米）}$ 。成人的标准值是 BMI18.5-23.9 之间。低于 18.5 为体重指数偏低；高于 23.9 则为体重指数偏高。
- (4) 一般表现为体重超重或肥胖，超重及肥胖会出现一系列代谢性疾病，如高血压、高血糖、高血脂、高尿酸血症等，所以体重指数偏高者一定要注意控制体重。
- (5) 合理控制饮食，食品多样化，食物纤维可适量增加，饮食规律，避免暴饮暴食，低盐、低脂饮食为主，减少高热量食物的摄入。
- (6) 加强体育锻炼，每天最少保持 30 分钟的中等强度运动。鼓励每天至少快步走 6000 步比较健康。肥胖患者不适合较剧烈的运动，会加重膝关节的负担，可以选择游泳、划船等对膝关节负荷较小的运动。
- (7) 定期检查血糖、血脂、肝功、肝脏 B 超等，积极治疗基础性疾病。
- (8) 减少热量摄取及增加热量消耗。强调以健康行为、饮食、运动为主的综合治疗。

## 【本次测量基础血压偏低】：

- (1) 由于生理或病理原因造成血压低于 90/60mmHg，就会形成低血压，平时我们讨论的低血压大多为慢性低血压。慢性低血压据统计发病率为 4% 左右，老年人群中可高达 10%。
- (2) 低血压一般可分为三类：一是体质性低血压，一般认为与遗传和体质瘦弱有关，多见于 20-50 岁的妇女和老年人，轻者可无如何症状，重者出现精神疲惫、头晕、头痛，甚至昏厥。夏季气温较高时更明显。
- (3) 二是体位性低血压，体位性低血压是患者从卧位到坐位或直立位时，或长时间站立出现血压突然下降超过 20mmHg，并伴有明显症状，这些症状包括：头昏、头晕、视力模糊、乏力、恶心、认识功能障碍、心悸、颈背部疼痛。

(4)体位性低血压与多种疾病有关，如多系统萎缩、糖尿病、帕金森氏病、多发性硬化病、更年期障碍、血液透析、手术后遗症、麻醉、降压药、利尿药、催眠药、抗精神抑郁药等，或其他如久病卧床，体质虚弱的老年人。

(5)三是继发性低血压，由某些疾病或药物引起的低血压，如脊髓空洞症、风湿性心脏病、降压药、抗抑郁药和慢性营养不良症、血液透析病人。

(6)饮食疗法是治疗本病的有力措施之一，可逐渐提高病患者的身体素质，改善心血管功能，增加心肌收缩力，增加心排血量，提高动脉管壁紧张度，从而逐步使血压上升并稳定正常水平，消除低血压带来的种种不适症状。

(7)荤素兼吃，合理搭配膳食，保证摄入全面充足的营养物质，使体质从纤弱逐渐变得健壮。

(8)如伴有红细胞计数过低，血红蛋白不足的贫血症，宜适当多吃富含蛋白质、铁、铜、叶酸、维生素 B12、维生素 C 等食物，诸如猪肝、蛋黄、瘦肉、牛奶、鱼虾、贝类、大豆、红糖及新鲜蔬菜、水果。有利于增加心排血量，改善大脑的供血量，提高血压和消除血压偏低引起的不良症状。

(9)莲子、桂圆、大枣、桑椹等果品，具有养心益血、健脾补脑之力，可常食用。

(10)伴有食少纳差者，宜适当食用能刺激食欲的食物和调味品，如姜、葱、醋、酱、糖、胡椒、辣椒、啤酒、葡萄酒等。

(11)加强锻炼，选择适合自己的运动方式。

#### 【左下肢静脉曲张】：

(1)静脉曲张是由于静脉瓣膜功能不全，血液回流不畅，静脉管壁薄弱等因素发生代偿性的静脉迂曲扩张。建议外科结合临床诊治。

#### 【尿酸(UA)偏高】：

(1)尿酸(UA)是体内嘌呤代谢的最终产物。食物中的核酸分解生成嘌呤，体内组织中的核酸分解成嘌呤核苷，嘌呤和嘌呤核苷经过分解脱氨及氧化作用生成尿酸(UA)。

(2)大部分的尿酸由肾脏排出，其余在肝脏分解破坏或随胆汁排泄。肾脏在排尿酸过程中，由肾小球滤出尿酸，若肾功能不好的人，排泄功能差，尿中排出的尿酸少了，血尿酸就会增高。

(3)常见于肾脏疾病(如急性慢性肾炎、肾结核、肾积水晚期等)；还可见于长期吃高嘌呤食物，如动物内脏、海鲜、贝类等，这种情况下，若不控制饮食，导致嘌呤长期偏高，即使肾功能正常，也会受高浓度尿酸的影响。

(4)另外，需要警惕的是，若尿酸长期偏高，会由尿酸盐结晶沉积引起痛风性关节炎、慢性间质性肾炎，血尿酸增高是诊断痛风的主要依据。

(5)应避免食用含嘌呤高的食物，如各种动物内脏、豆制品、海鲜等，不要喝酒，尤其是啤酒。忌酸性食物，忌醋，多喝水，每日尿量在 2 公升以上，碱化尿液。

(6)必要时在肾内科医生指导下进行降尿酸治疗，定期复查。

#### 【甘油三酯(TG)偏高】：

(1)甘油三酯是甘油和脂肪酸所构成的有机化合物，甘油三酯测定是脂类代谢的重要指标之一。

(2)甘油三酯增高与冠心病的发生有着重要的相关性，随年龄增大而有上升的趋势，其增高最常见于高脂和过量糖类饮食、肥胖等。

(3)甘油三酯主要功能是为机体提供能量，其正常值在 0.7-1.7mmol/L 之间，1.7-2.29mmol/L 为边缘增高，提示应该注意饮食和运动了。

(4)甘油三酯大于 2.3mmol/L，就称为高甘油三酯血症。甘油三酯增高虽然不会直接导致血管斑块的形成，但也会间接引起心脑血管疾病风险增加，同时，当甘油三酯大于 5.6mmol/L 时，还会增加急性胰腺炎的风险，所以降低甘油三酯的基础主要是控制饮食，饮食控制不佳可以选择药物治疗。

(5)生活方式的干预是控制甘油三酯水平升高的基础，包括减重，增加运动量，限制酒精摄入以及避免食用果糖和高碳水化合物食物。多食蔬菜水果，定期复查。

(6)明显增高者在医师的指导下使用降脂药物治疗，首选他汀和贝特类药物。

#### 【鳞状上皮细胞偏高】：

(1)在生理情况下，机体正常的新陈代谢都会引起鳞状上皮细胞的脱离，这是一种正常的机体现象。如果长时间出现鳞状上皮细胞偏高的现象时，则有可能是尿路感染、泌尿系统结石等因素导致，应及时往泌尿外科进一步诊断治疗。

**【粘液丝偏高】：**

- (1)尿常规中粘液丝是由尿路中细胞分泌出来的，在有尿路感染时分泌会明显增多，且伴有炎症细胞的出现。
- (2)粘液丝偏高，可分为生理性偏高和病理性偏高两种，生理性偏高一般是由于喝水较少导致的尿液浓缩，一般在喝水后就能达到稀释的效果。
- (3)病理性的粘液丝偏高是由于泌尿系炎症或者是前列腺炎导致的，需要注意观察，多喝水，同时有白细胞等炎症细胞增多时，应及时服用抗感染药物治疗。如果仅有粘液丝的增多而没有白细胞等炎症细胞增多时，尿路有炎症的可能性不大。
- (4)建议平时饮食注意清淡，多喝水，少吃油腻和辛辣的食物，要注意个人清洁卫生，勤洗阴部，注意休息。

**【维生素 C+-】：**

- (1)尿液中维生素 C 阳性，一般提示饮食中摄入维生素 C 含量较高的食物，引起尿液中维生素 C 呈阳性反应。建议定期复查尿常规。

**【左肺舌段纤维粘连】：**

- (1)建议呼吸内科诊断治疗。

**【甲状腺双侧叶结节】：**

- (1)甲状腺结节是一种常见的甲状腺疾病，很多甲状腺疾病可表现为结节，如可由甲状腺退行性变、炎症、自身免疫性及新生物等多种病变所致。甲状腺结节在各个年龄段的男女人群中均可见到，但中年女性中较多。
- (2)甲状腺结节分良性和恶性两大类，良性的占绝大多数，恶性者不足 1%，判断甲状腺结节的良恶主要依靠病史、体格检查、放射性核素扫描、穿刺细胞学检查。
- (3)建议往外科就诊，进一步检查，明确诊断，结合临床诊治并定期复查。

**【左侧颈总动脉膨大处粥样斑块形成】：**

- (1)颈动脉斑块是动脉硬化后，血管里面的垃圾沉淀在血管壁形成。斑块又分为硬斑和软斑两种。硬斑比较稳定，不容易脱落，软斑不稳定，容易破裂脱落，从而形成血管栓塞。
- (2)建议：1. 减低胆固醇水平。2. 减低高血糖、高血压等高危因素，将血压、血糖控制在理想水平。3. 积极进行生活干预，控制饮食，改善饮食结构，适量增加运动，戒烟限酒。4. 必要时药物治疗。

**【右侧颈总动脉起始处粥样斑块形成】：**

- (1)颈动脉斑块是动脉硬化后，血管里面的垃圾沉淀在血管壁形成。斑块又分为硬斑和软斑两种。硬斑比较稳定，不容易脱落，软斑不稳定，容易破裂脱落，从而形成血管栓塞。
- (2)建议：1. 减低胆固醇水平。2. 减低高血糖、高血压等高危因素，将血压、血糖控制在理想水平。3. 积极进行生活干预，控制饮食，改善饮食结构，适量增加运动，戒烟限酒。4. 必要时药物治疗。

**【右侧乳腺结节】：**

- (1)乳腺结节是乳腺组织导管和乳小叶在结构上的退行性变及进行性结缔组织的生长，主要以乳房周围性疼痛为特征，或在情绪变化、劳累、天气变化时加重，每月月经前疼痛加剧，行经后疼痛减退或消失。其主要原因是由于内分泌失调。
- (2)建议少吃刺激性食物或进行药物治疗干预，必要时外科诊治。

**【胆囊切除术后】：**

- (1)建议肝胆外科定期复查。

**【肝囊肿】：**

- (1)肝囊肿，通俗说就是肝脏中的水泡。绝大多数的肝囊肿都是先天性的，即因先天发育的某些异常导致了肝囊肿形成。

(2)肝囊肿病因大多数系肝内小胆管发育障碍所致,单发性肝囊肿的发生是由于异位胆管造成。肝囊肿生长缓慢,所以可能长期或终生无症状,其临床表现也随囊肿位置、大小、数目以及有无压迫邻近器官和有无并发症而异。

(3)肝囊肿是一种较常见的肝脏良性疾病,一般没有什么症状,也不会影响肝功。5CM以下的肝囊肿一般不需要特殊治疗。当囊肿长大到一定程度,可能会压迫胃肠道而引起症状,如上腹不适饱胀;也有因囊肿继发细菌感染而有腹痛、发热的。

(4)肝囊肿首次发现,建议作MRI或CT检查,除外肝内其它占位性病变。

(5)过大的肝囊肿,对肝脏本身或周围的器官有压迫症状的,或有炎症的,往外科治疗。

(6)已确诊为肝囊肿,动态观察,定期B超检查进行对照,监测囊肿大小。

(7)解除顾虑和紧张情绪,保持良好心态,切忌大怒。

(8)多食新鲜蔬菜和水果,保持大便通畅,防止便秘;保证营养,宜食清淡富含蛋白质的食物为主;限制饮酒。

(9)不宜剧烈运动,防止过度用力,以免增加腹腔压力。

(10)如有症状请及时就诊。

#### 【脂肪肝】：

(1)脂肪肝是指肝脏被脂肪浸润,为一种多病因引起的获得性疾病。

(2)脂肪肝是以肝细胞脂肪变性和脂肪蓄积为病理特征,最常见易患因素有超重或肥胖、进食油腻食物、高脂血症(尤其甘油三酯升高)、营养失调(营养过量或不足)、饮酒、高脂血症、少运动、糖耐量异常、减肥造成体重急剧下降、营养不良、中毒和药物等。

(3)当肝内脂类(主要为甘油三酯)含量超过肝重的5%时为脂肪肝。脂肪肝是一个常见的临床现象,不是一个独立性的疾病。

(4)值得注意的是,过多的脂肪在肝组织、肝细胞内浸润,引起肝细胞肿大,严重可致肝硬化。脂肪肝是可逆性的,合理饮食、运动及治疗后可恢复。

(5)合理控制饮食,控制总摄入量,低盐、低脂和低糖类饮食,少吃动物内脏,多吃蔬菜水果;

(6)控制危险因素,如控制体重、改善胰岛素抵抗、调整血脂紊乱,戒酒、戒烟,坚持长期有氧运动,加强体育锻炼;

(7)定期复查腹部彩超、血脂、肝功能。

#### 【子宫肌瘤】：

(1)子宫肌瘤又称子宫平滑肌瘤,是女性生殖器最常见的一种良性肿瘤,多见于30—50岁妇女,以40—50岁最为多见。

(2)子宫肌瘤根据肌瘤与子宫壁的关系分3类:肌壁间肌瘤、浆膜下肌瘤和粘膜下肌瘤。

(3)子宫肌瘤多无症状,少数表现为阴道出血,腹部触及肿物以及压迫症状等。如发生蒂扭转或其他情况时可引起疼痛。以多发性子宫肌瘤为常见。

(4)治疗必须根据患者年龄、生育要求、症状、肌瘤大小等情况全面考虑,肌瘤小且无症状,尤其近绝经年龄者,雌激素水平低落,肌瘤可自然萎缩或消失,通常不需治疗,每3—6个月随访一次;若肌瘤较大或症状明显继发贫血者,常需手术切除。

汇总医生： 丁昊炜

主检日期： 2023-12-06

主检医生：

## 分科结果

## 身高、体重、血压

项目名称	检查结果	项目名称	检查结果
身高	169cm	体重	83kg
血压	137/53mmHg		

**\*小结：**

(1) 体重指数 29.06：超重

(2) 血压 137/53：本次测量基础血压偏低

操作员：杨柳庆

检查日期:2023-12-05

检查医生：张彬艳

## 内科

项目名称	检查结果	项目名称	检查结果
心率	73 次/min	心律	齐
心脏杂音	无	心界	正常
肺部	正常	呼吸音	呼吸音清
啰音	未闻及	叩诊	叩诊呈清音
腹部触诊	腹部平软	发育	正常
肝胆	肋下未触及	脾脏	肋下未触及
双肾	无叩击痛	肠鸣音	正常
营养	良好	神经系统	正常
生理反射	生理反射存在	病理反射	病理反射未引出
颅神经	正常	运动功能	正常
深浅感觉	正常	其它	无异常发现
既往史	无		

**\*小结：**

未见异常

操作员：杨淑兰

检查日期:2023-12-05

检查医生：杨淑兰

## 外科（女）

项目名称	检查结果	项目名称	检查结果
皮肤	左下肢静脉曲张	甲状腺	无肿大
浅表淋巴结	无肿大	肛门	正常
泌尿外生殖器	正常	四肢关节	未见异常
腹股沟	未见异常	足背动脉	正常
紫绀	无	色素沉着	无
脱毛	无	脱色	无
浮肿	无	皮下结节	无
头颅	正常	颈部	正常
乳腺	正常	脊柱	正常
直肠	未检	皮肤黄疸	无
四肢	活动正常	其他	无

## \*小结：

(1) 左下肢静脉曲张

操作员：魏利平

检查日期：2023-12-05

检查医生：魏利平

## 妇科内诊

项目名称	检查结果	项目名称	检查结果
外阴	正常	尿道口	正常
阴道	通畅	子宫	正常
附件	正常	宫颈	光滑
后穹窿	正常		

## \*小结：

未见异常

操作员：薛荣丽

检查日期：2023-12-05

检查医生：薛荣丽



## 检验报告

## 尿常规

项目名称	检查结果	单位	参考值	提示
胆红素(BIL)	-		阴性	
隐血(ERY)	-		阴性	
小圆上皮细胞(SRC)	0	个/ul	0--0	
维生素 C	+-		阴性	
异常红细胞	0	个/ul	0--3	
红细胞（正常）	0	个/ul	0--6	
鳞状上皮细胞	3	个/ul	0--0	↑
粘液丝	3	个/ul	0--0	↑
尿葡萄糖(GLU)	-		阴性	
酮体(KET)	-		阴性	
比重(SG)	1.020		1.003--1.030	
酸碱度(PH)	6.5		4.5--8.0	
尿蛋白质(PRO)	-		阴性	
尿胆原(URO)	-		阴性	
亚硝酸盐(NIT)	-		阴性	
尿白细胞(LEU)	-		阴性	

## \*小结:

维生素 C+- 鳞状上皮细胞偏高(3 /HP) 粘液丝偏高(3 /HP)

操作员：祁佳佳 检查日期:2023-12-05

检查医生:陈建国

## 血常规（五分类）

项目名称	检查结果	单位	参考值	提示
白细胞(WBC)	8.99	10 <sup>9</sup> /L	3.5--9.5	
淋巴细胞绝对值(LY#)	2.37	10 <sup>9</sup> /L	1.1--3.2	

淋巴细胞百分比(LY%)	26.4	%	20--50
中性粒细胞绝对值(GR#)	5.85	10 <sup>9</sup> /L	1.8--6.3
中性粒细胞百分比(GR%)	65.0	%	40--75
嗜碱性粒细胞绝对值(BA#)	0.05	10 <sup>9</sup> /L	0--0.06
嗜碱性粒细胞百分比(BA%)	0.5	%	0--1.0
嗜酸性粒细胞绝对值(EO#)	0.31	10 <sup>9</sup> /L	0.02--0.52
嗜酸性粒细胞百分比(EO%)	3.5	%	0.4--8.0
血小板(PLT)	192	10 <sup>9</sup> /L	125--350
血小板分布宽度(PDW)	15.9	%	15--17
平均血小板体积(MPV)	10.8	fl	6.0--14.0
血小板压积(PCT)	0.208	%	0.11--0.28
红细胞(RBC)	4.90	10 <sup>12</sup> /L	3.8--5.1
血红蛋白	142	g/L	115--150
红细胞压积(HCT)	43.2	%	35--45
红细胞平均体积(MCV)	88.0	fl	82--100
平均血红蛋白含量(MCH)	28.9	pg	27--34
平均血红蛋白浓度(MCHC)	329	g/L	316--354
单核细胞绝对值(MO#)	0.41	10 <sup>9</sup> /L	0.1--0.60
单核细胞百分比(MO%)	4.6	%	3--10
红细胞分布宽度标准差(RDW-SD)	44.2	fl	35--56
红细胞分布宽度变异系数(RDW-CV)	13.2	%	10.6--16.6
大血小板比率	32.3	%	11--45
大血小板数目	62	10 <sup>9</sup> /L	30--90
未成熟粒细胞数目	0.03	10 <sup>9</sup> /L	0--999
未成熟粒细胞百分比	0.4	%	0--100
有核红细胞数目	0.000	10 <sup>9</sup> /L	0--9999

有核红细胞百分比	0.00	/100WBC	0--9999	
----------	------	---------	---------	--

**\*小结:**

未见异常

操作员：梁可欣 检查日期:2023-12-05 检查医生:陈建国

**血 HP 检测**

项目名称	检查结果	单位	参考值	提示
幽门螺旋杆菌抗体检测	阴性 (-)		阴性 (-)	

**\*小结:**

未见异常

操作员：祁佳佳 检查日期:2023-12-05 检查医生:陈建国

**肾功三项**

项目名称	检查结果	单位	参考值	提示
肌酐(CREA)	64.00	umol/L	41--81	
尿酸(UA)	388.00	umol/L	140--340	↑
尿素测定 (Urea)	5.20	mmol/L	3.1--8.8	

**\*小结:**

尿酸(UA)偏高(388.00 umol/L)

操作员：王小雪 检查日期:2023-12-05 检查医生:陈建国

**空腹血糖**

项目名称	检查结果	单位	参考值	提示
葡萄糖(GLU)	6.04	mmol/L	3.89--6.1	

**\*小结:**

未见异常

操作员：王小雪 检查日期:2023-12-05 检查医生:陈建国

## 尿沉渣

项目名称	检查结果	单位	参考值	提示
白细胞尿	1	个/ul	0--13	
上皮细胞(EC)	3	/HP	0--28	
管型(CAST)	0	个/ul	0--1	
霉菌(尿)	0	/HP	0--0	
结晶	0	/HP	0--10	
透明度(CLA)	清亮			
胆红素(BIL)	-		阴性	
颜色(Colour)	淡黄色			
红细胞(尿)(RBC)	0	个/ul	0--6	

## \*小结:

未见异常

操作员：祁佳佳 检查日期:2023-12-05

检查医生:陈建国

## 血脂四项

项目名称	检查结果	单位	参考值	提示
动脉硬化指数	2.03		1.31--3.19	
总胆固醇(CHOL)	3.57	mmol/L	2.59--5.2	
甘油三脂(TG)	2.63	mmol/L	0.7--1.7	↑
低密度脂蛋白(LDL)	1.99	mmol/L	0--4.13	
高密度脂蛋白(HDL)	0.98	mmol/L	0.77--1.55	

## \*小结:

甘油三脂(TG)偏高(2.63 mmol/L)

操作员：王小雪 检查日期:2023-12-05

检查医生:陈建国

## 肝功能三项

项目名称	检查结果	单位	参考值	提示
------	------	----	-----	----

γ-谷氨酰转肽酶(GGT)	34.0	U/L	7--45	
丙氨酸氨基转移酶(ALT)	37.00	U/L	7--40	
门冬氨酸氨基转移酶(AST)	30.00	U/L	13--35	
谷草比谷丙	0.81		0.4--2.5	

**\*小结：**

未见异常

操作员：王小雪 检查日期：2023-12-05 检查医生：陈建国

**肿瘤标志物 2 项**

项目名称	检查结果	单位	参考值	提示
癌胚抗原(CEA)	0.89	ng/ml	0--5	
甲胎蛋白(AFP)	2.7	ng/ml	0--7	

**\*小结：**

未见异常

操作员：王小雪 检查日期：2023-12-05 检查医生：陈建国

# 大同现代医学检验实验室

## 液基薄层细胞学图文报告

ID: 2023092901

病理号: 088658

姓名: 王艳芳

性别: 女

年龄: 66岁

送检科室:

电话号码: 18603529152

床号:

病历号:

体检号: 2207120639

送检医院: 大同瑞慈康复体检

送检日期: 2023-12-05

末次月经:

送检医生:

采样日期:

报告日期: 2023-12-05

标本满意度: 满意

细胞量: >45%

红细胞:

经期样本:

颈管细胞:

化生细胞:

鳞状细胞:

宫颈柱状细胞:

未见上皮内病变/恶性细胞:

正常范围内:

- 良性反应性改变:
- 炎症: 
    - 轻度:
    - 中度:
    - 重度:
  - 放疗:
  - 妊娠:
  - 萎缩性:
  - 宫内避孕器:
  - 其他:

病原体: 滴虫感染:  念珠菌感染:  细菌感染:

提示 HPV 感染:  疱疹病毒感染:

鳞状上皮细胞分析:

- 非典型鳞状细胞:
- 倾向上皮内瘤变:
  - 倾向良性反应性改变:
  - 不能明确意义(ASC-US):
  - 不排除高度病变(ASC-H):
- 上皮内低度病变:  鳞癌:
- 上皮内高度病变:
- CIN2:
  - CIN3:

腺上皮细胞分析:

非典型腺细胞:

- 宫内膜:
- 来源不明:

非典型腺细胞(宫颈管):

- 倾向原位腺癌:
- 不能明确意义:
- 倾向良性反应性改变:

腺癌:

- 宫颈管:
- 宫内膜:
- 其它:

炎细胞:

- 轻度:
- 中度:
- 重度:

可疑腺癌:

诊断意见: 未见上皮内病变或恶性细胞 (NILM)。

建议:

报告医师: 张荣生

地址: 大同市魏都大道 79 号, 本报告医师签字后有效  
咨询: 0352-2830587 4006-122-995

妇科细胞学是筛查项目, 出于技术原因, 可能会有假阴性结果, 本检测仅对来样负责, 如果对结果有疑义, 请在收到报告 7 天内与我们联系。

大同瑞慈康复医院 12导联心电图报告

王艳芳 女 66岁

体检号:150269

病床号:

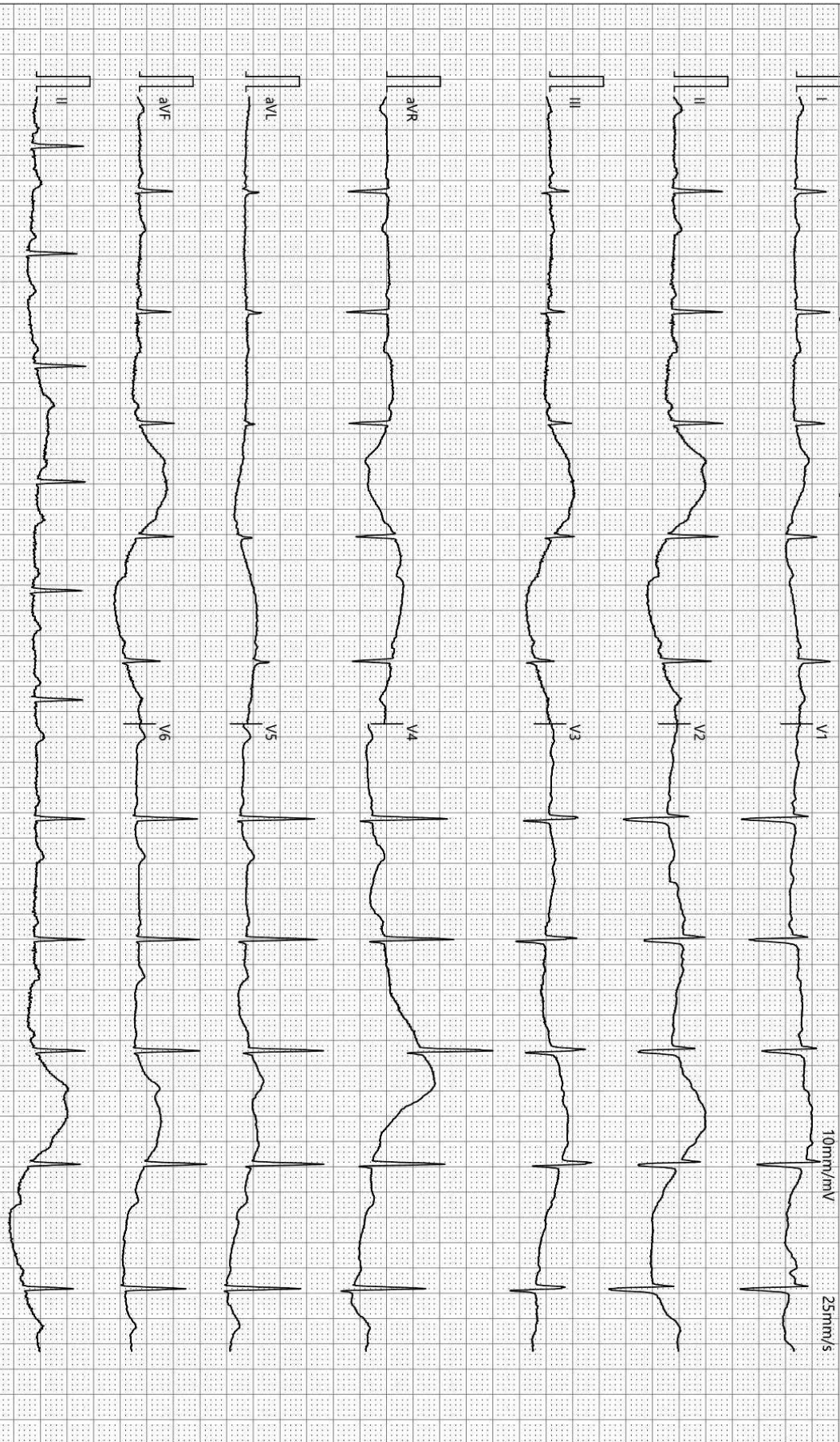
诊断结果:

- 1.窦性心律
- 2.正常心电图

诊断医生:

张廷生 陶志峰

HR	: 65bpm	[60 ~ 100bpm]
P	: 109ms	[0 ~ 110ms]
PR	: 156ms	[120 ~ 200ms]
QRS	: 88ms	[60 ~ 100ms]
QT/QTc	: 436/457ms	[320 ~ 440/0 ~ 460ms]
P/QRS/T	: 67/54/61deg.	[0 ~ 75/-30 ~ 90/0 ~ 75deg]
RV5/5V1	: 1.388/0.832mV	[0.0 ~ 2.5/0.0 ~ 2.0mV]



检查时间:2023-12-05 10:52:36

诊断时间:2023-12-05 11:00:52

SEMIP V1.90

仅供临床参考

## 双源 CT 诊断图文报告

流水号: 2207120639

影像号: CT20231205129

姓名: 王艳芳

年龄: 66 岁

性别: 女

检查设备: 西门子量子双源 CT

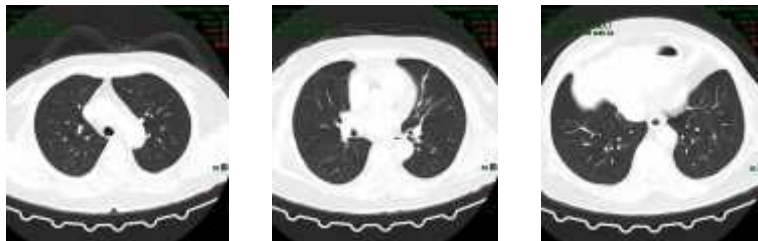体检号: 150269

申请医院: 本院

体检科室: 体检科

检查部位: CT 检查

经典图像:



影像所见:

胸廓对称, 骨性肋骨完整, 胸壁软组织结构良好, 两肺支气管血管纹理走行分布良好, 支气管束结构清晰, 双肺通气良好。左肺舌段纤维粘连。肺门结构未见异常。纵隔无偏移, 段以上支气管通畅。心影及大血管形态结构正常, 纵隔内未见肿大淋巴结。胸膜未见异常。

影像诊断:

左肺舌段纤维粘连

报告医师: 剧艳军

检查日期: 2023-12-05

审核医师: 剧艳军

报告日期: 2023-12-05

## 超声诊断图文报告

流水号: 2207120639

影像号: 1473825

姓名: 王艳芳

年龄: 66 岁

性别: 女

检查设备: Vivid E95

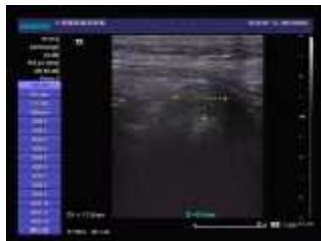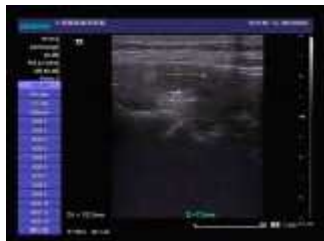体检号: 150269

申请医院: 本院

体检科室: 体检科

检查部位: 甲状腺彩超

经典图像:



影像所见:

甲状腺双侧叶形态正常, 包膜完整, 于双侧叶均可探及数个低回声结节, 右侧大者约 1.2\*0.7cm, 左侧大者约 1.2\*0.9cm, 均形态规则, 边界清, 余实质回声欠均匀, CDFI: 未见异常血流信号。

双侧颈部未见明显肿大淋巴结。

影像诊断:

甲状腺双侧叶结节 (多发) TI-RADS III 级 定期复查

报告医师: 李菊蓉

检查日期: 2023-12-05

审核医师: 李菊蓉

报告日期: 2023-12-05

## 超声诊断图文报告

流水号: 2207120639

影像号: 1473927

姓名: 王艳芳

年龄: 66 岁

性别: 女

检查设备: Vivid E95

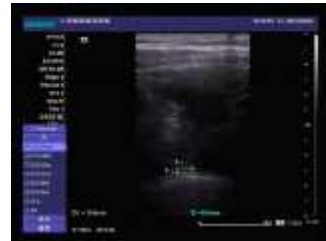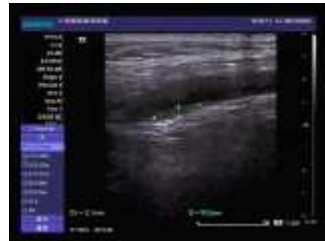体检号: 150269

申请医院: 本院

体检科室: 体检科

检查部位: 颈部血管彩超

经典图像:



影像所见:

左侧颈总动脉膨大处后壁探及混合回声斑, 大小约 2.1\*10.2mm, 右锁骨下动脉起始处探及混合回声斑, 大小约 3.4\*8.4mm。右侧颈总动脉、双侧颈内、颈外动脉起始段内中膜不增厚, 内壁欠光滑, 管壁未见明确强回声斑。CDFI: 血流充盈好。PW: 频谱形态正常。

双侧椎动脉走行正常, 椎动脉内径正常, 管壁不厚, 管腔内为无回声, CDFI: 血流充盈好。PW: 频谱正常。

	内径 mm	流速 cm/s	RI
左侧椎动脉	3.3	58.2	0.65
右侧椎动脉	3.2	67.7	0.68

影像诊断:

1. 左侧颈总动脉膨大处粥样斑块形成
2. 右锁骨下动脉起始处粥样斑块形成

报告医师: 李菊蓉

检查日期: 2023-12-05

审核医师: 李菊蓉

报告日期: 2023-12-05

## 超声诊断图文报告

流水号: 2207120639

影像号: 1473932

姓名: 王艳芳

年龄: 66岁

性别: 女

检查设备: Vivid E95

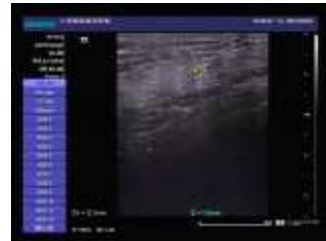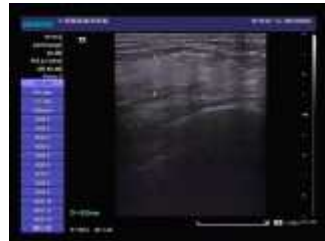体检号: 150269

申请医院: 本院

体检科室: 体检科

检查部位: 乳腺彩超

经典图像:



影像所见:

双侧乳腺腺体层次清晰, 右乳腺体厚 1.0cm, 左乳腺体厚 1.0cm, 乳导管未见扩张, 右乳 9-10 点位探及低回声结节, 大小约 0.3\*0.2cm, 边界清, 形态规则, CDFI: 未见异常血流信号。

双侧腋下未见明显肿大淋巴结。

影像诊断:

右侧乳腺结节 BI-RADS 3级 定期复查

报告医师: 李菊蓉

检查日期: 2023-12-05

审核医师: 李菊蓉

报告日期: 2023-12-05

## 超声诊断图文报告

流水号: 2207120639

影像号: 1473935

姓名: 王艳芳

年龄: 66岁

性别: 女

检查设备: Vivid E95

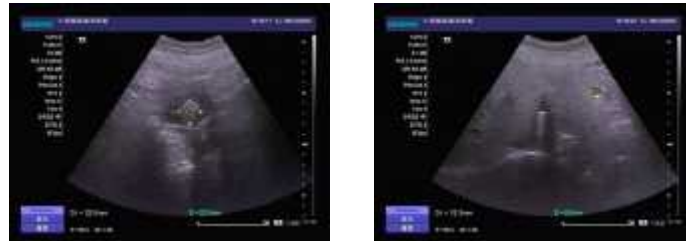
体检号: 150269

申请医院: 本院

体检科室: 体检科

检查部位: 全腹彩超

经典图像:



影像所见:

肝脏大小形态正常,包膜光滑完整,肝内探及数个囊性回声,大者约1.2\*1.0cm,边界清,内透声好,余实质回声细腻增强,肝内管道系统走行欠清晰,门静脉及肝内胆管不扩张。

胆囊切除术后,肝外胆管不扩张。

胰腺大小形态正常,实质回声均匀,主胰管不扩张。

脾脏大小形态正常,实质回声均匀,脾门静脉不宽。

双肾大小形态正常,皮髓质分界清晰,集合系统未见分离,双侧输尿管未见扩张。

膀胱充盈佳,未见明显异常。

绝经后子宫,大小约4.3\*3.9\*cm,肌壁回声均匀,内探及数个结节回声,大者为偏强回声,大小约2.2\*2.2cm,边界清,形态规则,内膜线欠清晰,宫颈厚约2.6cm,双侧附件区未见异常。

影像诊断:

1. 脂肪肝(中度)
2. 肝囊肿(多发)
3. 胆囊切除术后,肝外胆管不扩张
4. 子宫肌瘤(多发)

报告医师: 李菊蓉

检查日期: 2023-12-05

审核医师: 李菊蓉

报告日期: 2023-12-05