



2207120629

大同瑞慈健康体检

报 告 册

体检编号	173195	工号	23
姓名	马婧		
性别	女	年龄	40岁
单位	大同市林业资源防治检疫监		
部门	大同市林业资源防治检疫监测中		
联系电话	13835202941		
体检日期	2024-05-14		

尊敬的马婧女士您好！

首先，瑞慈健康体检全体员工欢迎您的光临，并对您的信任表示衷心的感谢！

您于 2024-05-14 （体检编号：173195）完成健康检查，本机构的各科医生已根据您的体检项目及结果，汇总成此份健康体检报告，并经总检医生审核。据此提出对您健康状况的综合分析及建议。

瑞慈健康体检倡导“大健康、大康复”，提出“健康是第一财富（Rich）”的人文理念。希望您仔细阅读并妥善地保管此份健康体检报告，并认真关注报告中的提示与建议，若您对报告内容有任何疑问，可直接与瑞慈健康体检客服部联系，进一步咨询。

健康体检咨询电话：**0352-2824444**

客户服务咨询电话：**0352-2830597**

400-6112995

瑞慈健康体检报告由下列内容组成：

第一部分：主检报告

第二部分：分科分项结果

第三部分：检验报告

第四部分：附表

主检报告

检查综述

- 【外科（女）】（1）肛门：外痔
- 【血常规（五分类）】嗜碱性粒细胞绝对值(BA#)偏高($0.09 \times 10^9/L$) 嗜碱性粒细胞百分比(BA%)偏高(1.8%) 血小板(PLT)偏高($414 \times 10^9/L$) 血小板压积(PCT)偏高(0.347%) 血红蛋白偏低(96 g/L) 红细胞压积(HCT)偏低(31.4%) 红细胞平均体积(MCV)偏低(79.9 fL) 平均血红蛋白含量(MCH)偏低(24.5 pg) 平均血红蛋白浓度(MCHC)偏低(306 g/L)
- 【血脂四项】动脉硬化指数偏低(1.20) 高密度脂蛋白(HDL)偏高(1.61 mmol/L)
- 【肝功能三项】丙氨酸氨基转移酶(ALT)偏高(48.00 U/L)
- 【尿常规】鳞状上皮细胞偏高(5 /HP) 粘液丝偏高(1 /HP)
- 【妇科内诊】（1）阴道炎 （2）外阴营养不良
- 【心电图】1. 窦性心律 2. 心电轴左偏
- 【甲状腺彩超】甲状腺双侧叶体积缩小 考虑甲减 建议测甲功
- 【全腹彩超】1. 盆腔积液 2. 宫内节育器位置正常

医生建议

【外痔】：

- 人体直肠末端粘膜下和肛管皮肤下静脉丛发生扩张和屈曲所形成的柔软静脉团，称为痔。
- 医学所指痔疮包括内痔、外痔、混合痔，是肛门直肠底部及肛门粘膜的静脉丛发生曲张，从而形成的一个或多个柔软的静脉团的一种慢性疾病。通常当排便时持续用力，造成此处静脉内压力反复升高，静脉就会肿大。
- 妇女在妊娠期，由于盆腔静脉受压迫，妨碍血液循环常会发生痔疮，许多肥胖的人也会罹患痔疮。如果患有痔疮，肛门内肿大扭曲的静脉壁就会变得很薄，因此排便时极易破裂。
- 内痔是长在肛门管起始处的痔；如果膨胀的静脉位于更下方，几乎是在肛管口上，这种曲张的静脉就叫外痔。
- 外痔位于齿状线以下，是由痔外静脉丛曲张或肛缘皱襞皮肤发炎、肥大、结缔组织增生或血栓瘀滞而形成的肿块。外痔有时会脱出或突现于肛管口外。但这种情形只有在排便时才会发生，排便后它又会缩回原来的位置。
- 外痔表面覆盖以皮肤，可以看见，不易出血，以疼痛和有异物感为主要症状。临床常分为结缔组织外痔、静脉曲张性外痔、炎性外痔和血栓外痔。
- 无论内痔还是外痔，都可能发生血栓。在发生血栓时，痔中的血液凝结成块，从而引起疼痛。
- 平衡饮食，多食蔬菜、水果、蜂蜜等，改变不良大便习惯，定时大便。
- 不宜久坐，1~2小时后作全身运动、提肛运动。
- 症状较重者，可采用温盐水或1/5000高锰酸钾溶液坐浴，每晚30分钟。

【嗜碱性粒细胞绝对值(BA#)偏高】：

- 供内科结合临床参考。

【平均血红蛋白浓度(MCHC)偏低】：

- 建议内科咨询，定期复查。

【红细胞平均体积(MCV)偏低】：

(1) 供内科结合临床参考。

【红细胞压积(HCT)偏低】：

(1) 结合临床，内科咨询。

(2) 血液流动性增加，其降低的临床意义可能是由于体内水分较多，或有贫血，定期复查血常规，血液科随诊。

【血小板(PLT)偏高】：

(1) 注意多饮水，适量运动，并复查。

(2) 如复查仍偏高，可往血液科咨询。

【血小板压积(PCT)偏高】：

(1) 血小板压积是指外周血中血小板的容积占血液容积的百分比。血小板压积偏高，如果在血小板数目正常的情况下，可不做考虑。如果血小板数目明显增高，建议往血液科进一步复查，以明确诊断。

【平均血红蛋白含量(MCH)偏低】：

(1) 供内科结合临床参考。

【嗜碱性粒细胞百分比(BA%)偏高】：

(1) 供内科结合临床参考。

【血红蛋白偏低】：

(1) 血液科咨询，必要时治疗。

(2) 复查血常规。

【动脉硬化指数偏低】：

(1) 建议内科结合临床参考。

【高密度脂蛋白(HDL)偏高】：

(1) 高密度脂蛋白(HDL)主要在肝脏合成，具有抗动脉粥样硬化的功能，是冠心病的保护因子。高密度脂蛋白(HDL)能将周围组织包括动脉壁内的胆固醇运转到肝脏进行代谢，是一种抗动脉粥样硬化的血浆脂蛋白。

(2) 高密度脂蛋白(HDL)的含量与心血管的发病率和病变程度呈负相关，即高密度脂蛋白(HDL)减低，患冠心病的危险性增加；高密度脂蛋白(HDL)含量增高，患冠心病的危险性降低。

(3) 高密度脂蛋白(HDL)对冠心病的临床诊断是一个重要的参考指标。它的升高是临床冠心病保护因子之一，并能防治和延缓动脉粥样硬化的发展。

(4) 血清中高密度脂蛋白(HDL)的降低，预示着冠心病的出现。临床上常同时测定高密度脂蛋白(HDL)和血清总胆固醇，并根据它们的比值作为冠心病的信息指标。

(5) 高密度脂蛋白(HDL)减少，主要见于冠心病、冠状动脉粥样硬化、高甘油三酯血症、慢性贫血、脑血管病、糖尿病、急慢性肝炎、肝硬化等疾病。

(6) 戒烟，增强运动，采用低脂、低糖饮食，少食富含脂肪、胆固醇及饱和脂肪酸的食物，多进食蔬菜、水果、豆制品、粗粮、鱼和高纤维食品。

(7) 建议当高密度脂蛋白(HDL)减少时，可参考其他相关指标，积极治疗基础性疾病，往内分泌科复诊。

【丙氨酸氨基转移酶(ALT)偏高】：

(1) 丙氨酸氨基转移酶主要存在于肝细胞内，还分布在心肌、骨骼肌、肾脏等部位。肝脏轻度损伤就可能引起肝细胞膜破坏，导致丙氨酸转氨酶释放入血，是肝细胞损害的敏感指标，其增高的程度与肝细胞被破坏的程度成正比。

- (2) 丙氨酸氨基转氨酶具有临床意义的升高一般要大于正常值的 2-3 倍。如果是生理性的升高多是由于剧烈运动、熬夜、饮酒、感冒、过量食用油腻食物后，致使丙氨酸氨基转氨酶轻度升高。
- (3) 丙氨酸氨基转氨酶病理性升高多由于病毒性肝炎、肝硬化、酒精肝、药物性肝病、脂肪肝、胆囊炎等疾病造成，除了肝胆疾病外，心脏疾病、骨骼疾病等，也可使丙氨酸氨基转氨酶升高。
- (4) 发现了丙氨酸氨基转氨酶升高，排除生理性的原因外，如果超过正常值的两倍，则需要明确升高的原因。首先完善彩超、各型肝炎病毒等检查，如果经复查仍偏高者，应前往消化内科咨询，结合临床治疗。
- (5) 平时生活中应清淡饮食、戒烟限酒、避免劳累，多食新鲜果蔬，尤其是富含 V-C 的水果蔬菜。

【鳞状上皮细胞偏高】：

(1) 在生理情况下，机体正常的新陈代谢都会引起鳞状上皮细胞的脱离，这是一种正常的机体现象。如果长时间出现鳞状上皮细胞偏高的现象时，则有可能是尿路感染、泌尿系统结石等因素导致，应及时往泌尿外科进一步诊断治疗。

【粘液丝偏高】：

- (1) 尿常规中粘液丝是由尿路中细胞分泌出来的，在有尿路感染时分泌会明显增多，且伴有炎症细胞的出现。
- (2) 粘液丝偏高，可分为生理性偏高和病理性偏高两种，生理性偏高一般是由于喝水较少导致的尿液浓缩，一般在喝水后就能达到稀释的效果。
- (3) 病理性的粘液丝偏高是由于泌尿系炎症或者是前列腺炎导致的，需要注意观察，多喝水，同时有白细胞等炎症细胞增多时，应及时服用抗感染药物治疗。如果仅有粘液丝的增多而没有白细胞等炎症细胞增多时，尿路有炎症的可能性不大。
- (4) 建议平时饮食注意清淡，多喝水，少吃油腻和辛辣的食物，要注意个人清洁卫生，勤洗阴部，注意休息。

【阴道炎】：

- (1) 阴道炎是阴道粘膜及粘膜下结缔组织的炎症，是妇科门诊常见的疾病。
- (2) 正常健康妇女，由于解剖学及生物化学特点，阴道对病原体的侵入有自然防御功能，当阴道的自然防御功能遭到破坏，则病原体易于侵入，导致阴道炎症。
- (3) 绝经后妇女由于雌激素缺乏，阴道上皮菲薄，细胞内糖原含量减少，阴道 PH 高达 7 左右，故阴道抵抗力低下，比青春期及育龄妇女易受感染。
- (4) 阴道炎临床上以白带的性状发生改变以及外阴痒痒灼痛为主要临床特点，感染累及尿道时，可有尿痛、尿急等症状。常见的阴道炎有细菌性阴道病、滴虫性阴道炎、霉菌性阴道炎、老年性阴道炎。
- (5) 阴道炎由不同的病原体感染所致，一旦出现外阴不适，白带异常，立即去医院检查，确定病原体，针对病因治疗。

【外阴营养不良】：

- (1) 建议往妇科进一步诊断治疗。

【心电图左偏】：

- (1) 生理情况下可见于肥胖、妊娠。病理情况下可见于左心室肥厚、完全性左束支传导阻滞、左前分支阻滞、下壁心梗。
- (2) 无症状者无需特殊治疗，定期复查心电图。有症状（心悸、心慌、胸闷）请往心内科治疗，并请治疗引起电轴左偏的相关疾病。定期复查心电图。

【甲状腺双侧叶体积缩小】：

- (1) 建议内分泌科诊断治疗。

【盆腔积液】：

- (1) 盆腔积液是一种表现，而不是一种疾病，可分为生理性积液和病理性积液两种。生理性积液见于部分正常女性在月经期或排卵期，含有少量的积液。病理性积液可在盆腔炎、附件炎和子宫内膜异位症等疾病下产生的。

(2) 建议月经干净 3、4 天后复查，如复查仍提示积液或有腹部疼痛等不适症状，不排除盆腔炎症，建议妇科诊治。

汇总医生： 樊兴国

主检日期： 2024-05-14

主检医生：

分科结果

身高、体重、血压

项目名称	检查结果	项目名称	检查结果
身高	154cm	体重	50kg
血压	118/70mmHg		

***小结：**

未见异常

操作员：高妙 检查日期：2024-05-14 检查医生：名燕凌

内科

项目名称	检查结果	项目名称	检查结果
心率	80 次/min	心律	齐
心脏杂音	无	心界	正常
肺部	正常	呼吸音	呼吸音清
啰音	未闻及	叩诊	叩诊呈清音
腹部触诊	腹部平软	发育	正常
肝胆	肋下未触及	脾脏	肋下未触及
双肾	无叩击痛	肠鸣音	正常
营养	良好	神经系统	正常
生理反射	生理反射存在	病理反射	病理反射未引出
颅神经	正常	运动功能	正常
深浅感觉	正常	其它	无异常发现
既往史	无		

***小结：**

未见异常

操作员：杨淑兰 检查日期：2024-05-14 检查医生：杨淑兰

外科（女）

项目名称	检查结果	项目名称	检查结果
皮肤	正常	甲状腺	无肿大
浅表淋巴结	无肿大	肛门	外痔
泌尿外生殖器	正常	四肢关节	未见异常
腹股沟	未见异常	足背动脉	正常
紫绀	无	色素沉着	无
脱毛	无	脱色	无
浮肿	无	皮下结节	无
头颅	正常	颈部	正常
乳腺	正常	脊柱	正常
直肠	未检	皮肤黄疸	无
四肢	活动正常	其他	无

***小结：**

(1) 肛门：外痔

操作员：魏利平 检查日期：2024-05-14 检查医生：魏利平

妇科内诊

项目名称	检查结果	项目名称	检查结果
外阴	营养不良	尿道口	正常
阴道	阴道炎	子宫	正常
附件	正常	宫颈	光滑
后穹窿	正常		

***小结：**

(1) 阴道炎

(2) 外阴营养不良

操作员：智美玲 检查日期：2024-05-14 检查医生：智美玲

检验报告

尿常规

项目名称	检查结果	单位	参考值	提示
胆红素(BIL)	-		阴性	
隐血(ERY)	-		阴性	
小圆上皮细胞(SRC)	0	个/ul	0--0	
维生素 C	-		阴性	
异常红细胞	0	个/ul	0--3	
红细胞（正常）	0	个/ul	0--6	
鳞状上皮细胞	5	个/ul	0--0	↑
粘液丝	1	个/ul	0--0	↑
尿葡萄糖(GLU)	-		阴性	
酮体(KET)	-		阴性	
比重(SG)	1.005		1.003--1.030	
酸碱度(PH)	6.5		4.5--8.0	
尿蛋白质(PRO)	-		阴性	
尿胆原(URO)	-		阴性	
亚硝酸盐(NIT)	-		阴性	
尿白细胞(LEU)	-		阴性	

***小结:**

鳞状上皮细胞偏高(5 /HP) 粘液丝偏高(1 /HP)

操作员：赵伟 检查日期:2024-05-14 检查医生:陈建国

血常规（五分类）

项目名称	检查结果	单位	参考值	提示
白细胞(WBC)	4.86	10 ⁹ /L	3.5--9.5	
淋巴细胞绝对值(LY#)	1.51	10 ⁹ /L	1.1--3.2	

淋巴细胞百分比(LY%)	31.1	%	20--50	
中性粒细胞绝对值(GR#)	2.82	10 ⁹ /L	1.8--6.3	
中性粒细胞百分比(GR%)	58.1	%	40--75	
嗜碱性粒细胞绝对值(BA#)	0.09	10 ⁹ /L	0--0.06	↑
嗜碱性粒细胞百分比(BA%)	1.8	%	0--1.0	↑
嗜酸性粒细胞绝对值(EO#)	0.17	10 ⁹ /L	0.02--0.52	
嗜酸性粒细胞百分比(EO%)	3.5	%	0.4--8.0	
血小板(PLT)	414	10 ⁹ /L	125--350	↑
血小板分布宽度(PDW)	15.6	%	15--17	
平均血小板体积(MPV)	8.4	fl	6.0--14.0	
血小板压积(PCT)	0.347	%	0.11--0.28	↑
红细胞(RBC)	3.92	10 ¹² /L	3.8--5.1	
血红蛋白	96	g/L	115--150	↓
红细胞压积(HCT)	31.4	%	35--45	↓
红细胞平均体积(MCV)	79.9	fl	82--100	↓
平均血红蛋白含量(MCH)	24.5	pg	27--34	↓
平均血红蛋白浓度(MCHC)	306	g/L	316--354	↓
单核细胞绝对值(MO#)	0.27	10 ⁹ /L	0.1--0.60	
单核细胞百分比(MO%)	5.5	%	3--10	
红细胞分布宽度标准差(RDW-SD)	46.5	fl	35--56	
红细胞分布宽度变异系数(RDW-CV)	15.5	%	10.6--16.6	
大血小板比率	14.4	%	11--45	
大血小板数目	59	10 ⁹ /L	30--90	
未成熟粒细胞数目	0.01	10 ⁹ /L	0--999	
未成熟粒细胞百分比	0.1	%	0--100	
有核红细胞数目	0.000	10 ⁹ /L	0--9999	

有核红细胞百分比	0.00	/100WBC	0--9999	
----------	------	---------	---------	--

***小结:**

嗜碱性粒细胞绝对值(BA#)偏高(0.09 10⁹/L) 嗜碱性粒细胞百分比(BA%)偏高(1.8 %) 血小板(PLT)偏高(414 10⁹/L) 血小板压积(PCT)偏高(0.347 %) 血红蛋白偏低(96 g/L) 红细胞压积(HCT)偏低(31.4 %) 红细胞平均体积(MCV)偏低(79.9 fl) 平均血红蛋白含量(MCH)偏低(24.5 pg) 平均血红蛋白浓度(MCHC)偏低(306 g/L)

操作员：王文静 检查日期:2024-05-14 检查医生:陈建国

血 HP 检测

项目名称	检查结果	单位	参考值	提示
幽门螺旋杆菌抗体检测	阴性 (-)		阴性 (-)	

***小结:**

未见异常

操作员：王小雪 检查日期:2024-05-14 检查医生:陈建国

肾功三项

项目名称	检查结果	单位	参考值	提示
肌酐(CREA)	44.00	umol/L	41--73	
尿酸(UA)	164.00	umol/L	140--340	
尿素测定 (Urea)	5.10	mmol/L	2.6--7.5	

***小结:**

未见异常

操作员：祁佳佳 检查日期:2024-05-14 检查医生:陈建国

空腹血糖

项目名称	检查结果	单位	参考值	提示
葡萄糖(GLU)	4.86	mmol/L	3.89--6.1	

***小结:**

未见异常

尿沉渣

项目名称	检查结果	单位	参考值	提示
白细胞尿	3	个/ul	0--13	
上皮细胞(EC)	5	/HP	0--28	
管型(CAST)	0	个/ul	0--1	
霉菌(尿)	0	/HP	0--0	
结晶	0	/HP	0--10	
透明度(CLA)	清亮			
胆红素(BIL)	-		阴性	
颜色(Colour)	淡黄色			
红细胞(尿)(RBC)	0	个/ul	0--6	

***小结：**

未见异常

血脂四项

项目名称	检查结果	单位	参考值	提示
动脉硬化指数	1.20		1.31--3.19	↓
总胆固醇(CHOL)	4.81	mmol/L	2.59--5.2	
甘油三脂(TG)	0.90	mmol/L	0.7--1.7	
低密度脂蛋白(LDL)	1.93	mmol/L	0--4.13	
高密度脂蛋白(HDL)	1.61	mmol/L	0.77--1.55	↑

***小结：**

动脉硬化指数偏低(1.20) 高密度脂蛋白(HDL)偏高(1.61 mmol/L)

肝功能三项

项目名称	检查结果	单位	参考值	提示
γ-谷氨酰转肽酶(GGT)	14.0	U/L	7--45	
丙氨酸氨基转移酶(ALT)	48.00	U/L	7--40	↑
门冬氨酸氨基转移酶(AST)	26.00	U/L	13--35	
谷草比谷丙	0.54		0.4--2.5	

***小结：**

丙氨酸氨基转移酶(ALT)偏高(48.00 U/L)

操作员：祁佳佳 检查日期：2024-05-14 检查医生：陈建国

肿瘤标志物 2 项

项目名称	检查结果	单位	参考值	提示
癌胚抗原(CEA)	1.53	ng/ml	0--5	
甲胎蛋白(AFP)	3.81	ng/ml	0--7	

***小结：**

未见异常

操作员：余雅倩 检查日期：2024-05-14 检查医生：陈建国

大同现代医学检验实验室

液基薄层细胞学图文报告

ID: 2024098848

病理号: 092726

姓名: 马婧

性别: 女

年龄: 40岁

送检科室:

电话号码: 13835202941

床号:

病历号:

体检号: 2207120629

送检医院: 大同瑞慈康复体检 送检日期: 2024-05-14

末次月经:

送检医生:

采样日期:

报告日期: 2024-05-14

标本满意度: 满意

细胞量: >45%

红细胞:

经期样本:

颈管细胞:

化生细胞:

鳞状细胞:

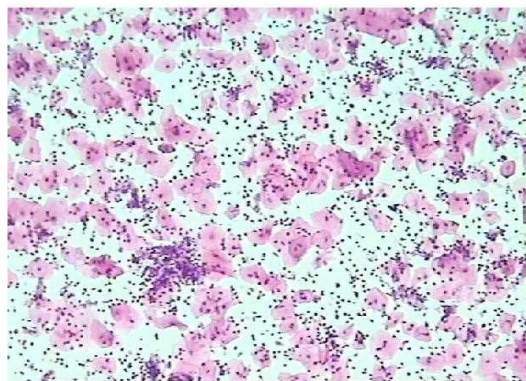
宫颈柱状细胞:

未见上皮内病变/恶性细胞:

正常范围内:

良性反应性改变:

- 炎症:
 - 轻度:
 - 中度:
 - 重度:
- 放疗:
- 妊娠:
- 萎缩性:
- 宫内避孕器:
- 其他:



病原体: 滴虫感染: 念珠菌感染: 细菌感染:

提示 HPV 感染: 疱疹病毒感染:

鳞状上皮细胞分析:

非典型鳞状细胞:

- 倾向上皮内瘤变:
- 倾向良性反应性改变:
- 不能明确意义(ASC-US):
- 不排除高度病变(ASC-H):

上皮内低度病变: 鳞癌:

上皮内高度病变:

- CIN2:
- CIN3:

腺上皮细胞分析:

非典型腺细胞:

- 宫内膜:
- 来源不明:

非典型腺细胞(宫颈管):

- 倾向原位腺癌:
- 不能明确意义:
- 倾向良性反应性改变:

腺癌:

- 宫颈管:
- 宫内膜:
- 其它:

炎细胞:

- 轻度:
- 中度:
- 重度:

可疑腺癌:

诊断意见: 未见上皮内病变或恶性细胞 (NILM)。

建议:

报告医师: 张荣生

地址: 大同市魏都大道 79 号, 本报告医师签字后有效
咨询: 0352-2830587 4006-122-995

妇科细胞学是筛查项目, 出于技术原因, 可能会有假阴性结果, 本检测仅对来样负责, 如果对结果有疑义, 请在收到报告 7 天内与我们联系。

大同瑞慈康复医院 12导联心电图报告

马婧 女 40岁

体检号:173195

病床号:

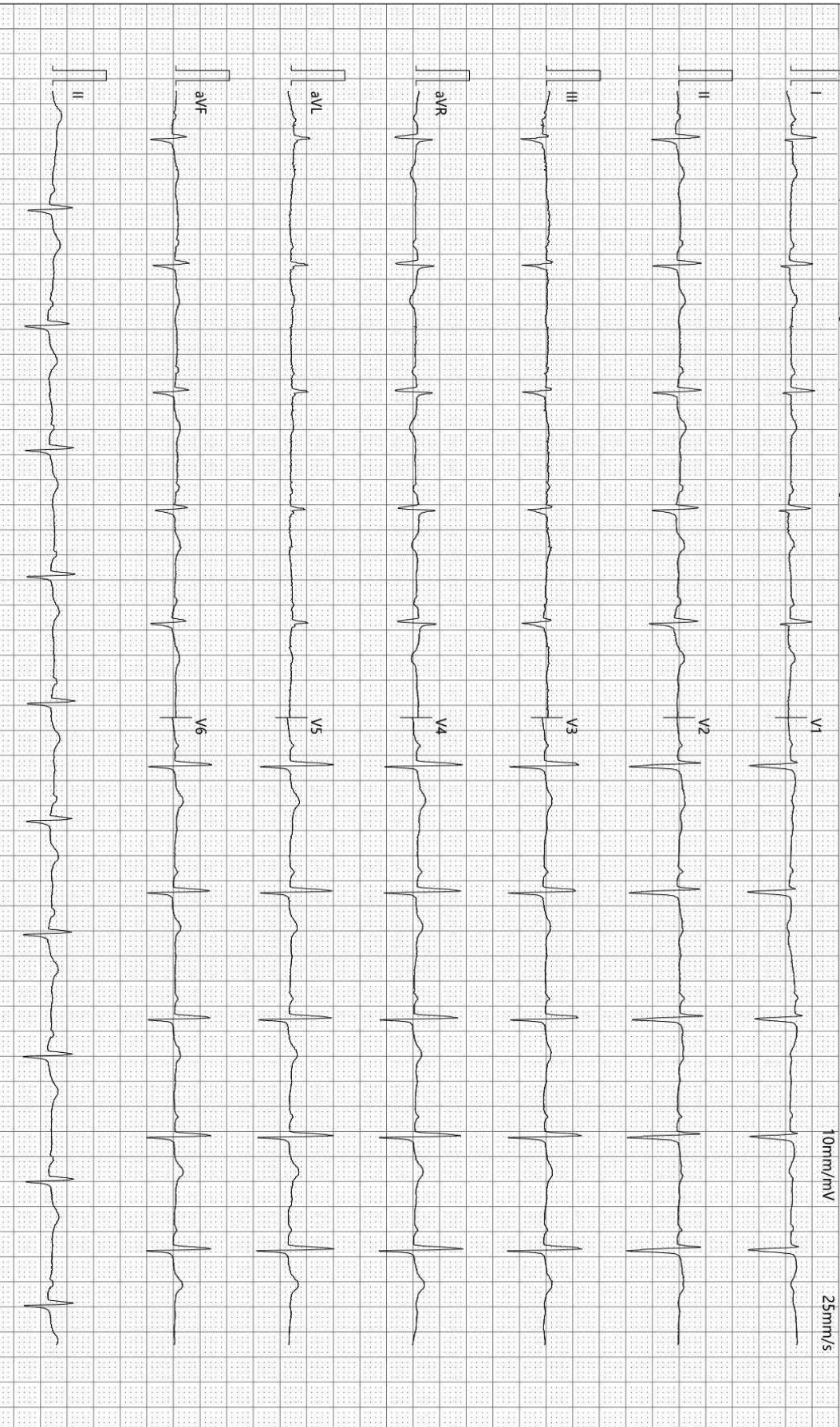
诊断结果:

- 1.窦性心律
- 2.心电图左偏

诊断医生:

张之生

HR : 61bpm [60 ~ 100bpm]
 P : 98ms [0 ~ 110ms]
 PR : 168ms [120 ~ 200ms]
 QRS : 88ms [60 ~ 100ms]
 QT/QTc : 420/426ms [320 ~ 440/0 ~ 460ms]
 P/QRS/T : 50/-34 / 52deg. [0 ~ 75/-30 ~ 90/0 ~ 75deg]
 RV5/SV1 : 0.816/0.780mV [0.0 ~ 2.5/0.0 ~ 2.0mV]



检查时间:2024-05-14 09:25:02

诊断时间:2024-05-14 09:34:57

SEMIP V1.90

仅供临床参考

双源 CT 诊断图文报告

流水号: 2207120629

影像号: CT20240514022

姓名: 马婧

年龄: 40 岁

性别: 女

检查设备: 西门子量子双源 CT

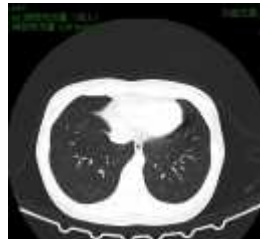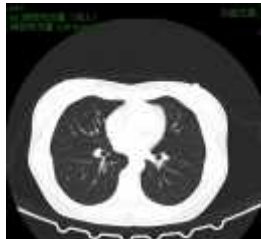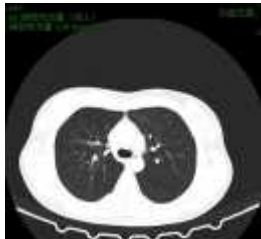
体检号: 173195

申请医院: 本院

体检科室: 体检科

检查部位: CT 检查

经典图像:



影像所见:

胸廓对称, 骨性肋骨完整, 胸壁软组织结构良好, 两肺支气管血管纹理走行分布良好, 支气管束结构清晰, 双肺通气良好。肺门结构未见异常。纵隔无偏移, 段以上支气管通畅。心影及大血管形态结构正常, 纵隔内未见肿大淋巴结。胸膜未见异常。

影像诊断:

胸部未见明显异常

报告医师: 剧艳军

检查日期: 2024-05-14

审核医师: 剧艳军

报告日期: 2024-05-14

超声诊断图文报告

流水号: 2207120629

影像号: 1569271

姓名: 马婧

年龄: 40岁

性别: 女

检查设备: Vivid E95

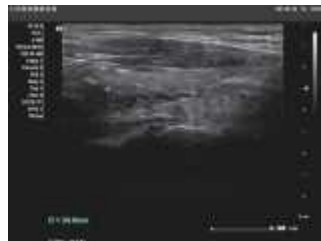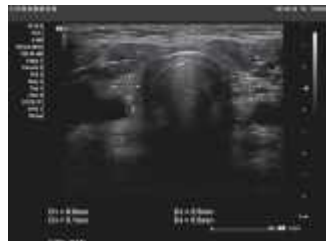体检号: 173195

申请医院: 本院

体检科室: 体检科

检查部位: 甲状腺彩超

经典图像:



影像所见:

甲状腺双侧叶体积缩小, 包膜完整, 右侧叶大小约 2.5*0.8*0.6cm, 左侧叶大小约 2.6*0.5*0.6cm, 实质回声欠均匀, CDFI: 未见异常血流信号。

双侧颈部未见明显肿大淋巴结。

影像诊断:

甲状腺双侧叶体积缩小 考虑甲减 建议测甲功

报告医师: 郭丽霞

检查日期: 2024-05-14

审核医师: 郭丽霞

报告日期: 2024-05-14

超声诊断图文报告

流水号: 2207120629

影像号: 1569288

姓名: 马婧

年龄: 40 岁

性别: 女

检查设备: Vivid E95

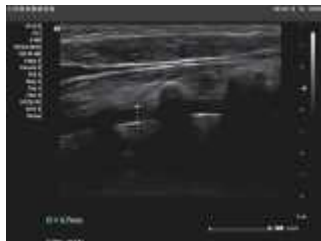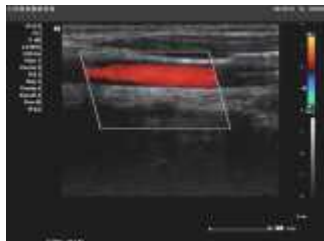
体检号: 173195

申请医院: 本院

体检科室: 体检科

检查部位: 颈部血管彩超

经典图像:



影像所见:

右锁骨下动脉起始处、双侧颈总动脉、颈内、颈外动脉起始段内中膜不增厚, 内壁欠光滑, 管壁未见明确强回声斑。

CDFI: 血流充盈好。PW: 频谱形态正常。

双侧椎动脉走行正常, 椎动脉内径正常, 管壁不厚, 管腔内为无回声, CDFI: 血流充盈好。PW: 频谱正常。

影像诊断:

双侧颈动脉、椎动脉未见明显异常

报告医师: 郭丽霞

检查日期: 2024-05-14

审核医师: 郭丽霞

报告日期: 2024-05-14

超声诊断图文报告

流水号: 2207120629

影像号: 1569292

姓名: 马婧

年龄: 40 岁

性别: 女

检查设备: Vivid E95

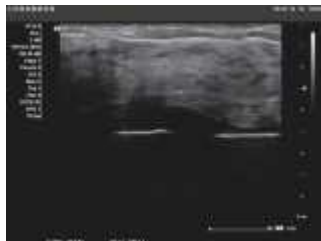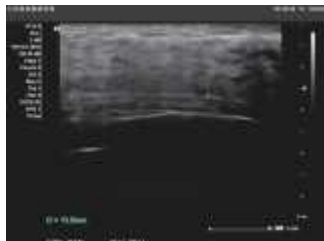体检号: 173195

申请医院: 本院

体检科室: 体检科

检查部位: 乳腺彩超

经典图像:



影像所见:

双侧乳腺腺体层次清晰, 右乳腺体厚 1.4cm, 左乳腺体厚 1.4cm, 乳导管未见扩张, 未见明显占位性病变, CDFI: 未见异常血流信号。

双侧腋下未见明显肿大淋巴结。

影像诊断:

双侧乳腺未见明显异常

报告医师: 郭丽霞

检查日期: 2024-05-14

审核医师: 郭丽霞

报告日期: 2024-05-14

超声诊断图文报告

流水号: 2207120629

影像号: 1569295

姓名: 马婧

年龄: 40 岁

性别: 女

检查设备: Vivid E95

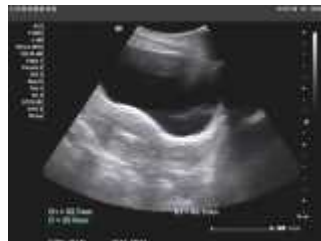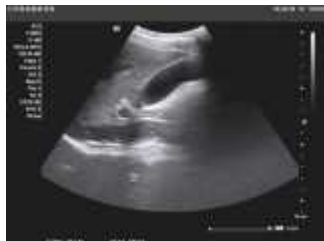体检号: 173195

申请医院: 本院

体检科室: 体检科

检查部位: 全腹彩超

经典图像:



影像所见:

肝脏大小形态正常, 包膜光滑完整, 实质回声均匀, 肝内管道系统走行清晰, 门静脉及肝内胆管不扩张。

胆囊大小形态正常, 壁不厚、光滑, 囊内透声好, 肝外胆管不扩张。

胰腺大小形态正常, 实质回声均匀, 主胰管不扩张。

脾脏大小形态正常, 实质回声均匀, 脾门静脉不宽。

双肾大小形态正常, 皮髓质分界清晰, 集合系统未见分离, 双侧输尿管未见扩张。

膀胱充盈佳, 未见明显异常。

前位子宫, 大小约 5.3*4.8*4.0cm, 肌壁回声均匀, 内膜线清晰, 厚 0.6cm, 宫内节育器位置正常, 宫颈厚约 2.6cm, 子宫后方探及液性暗区, 深约 0.8cm, 双侧附件区未见异常。

影像诊断:

1. 盆腔积液
2. 宫内节育器位置正常

报告医师: 郭丽霞

检查日期: 2024-05-14

审核医师: 郭丽霞

报告日期: 2024-05-14