



2207090959

大同瑞慈健康体检

报 告 册

体检编号	387860	工号	36
姓名	高俊峰		
性别	男	年龄	46岁
单位	广灵县妇计中心		
部门	广灵县妇计中心		
联系电话	13934265419		
体检日期	2025-02-10		

尊敬的高俊峰先生您好！

首先，瑞慈健康体检全体员工欢迎您的光临，并对您的信任表示衷心的感谢！

您于 2025-02-10 （体检编号：387860）完成健康检查，本机构的各科医生已根据您的体检项目及结果，汇总成此份健康体检报告，并经总检医生审核。据此提出对您健康状况的综合分析及建议。

瑞慈健康体检倡导“大健康、大康复”，提出“健康是第一财富（Rich）”的人文理念。希望您仔细阅读并妥善地保管此份健康体检报告，并认真关注报告中的提示与建议，若您对报告内容有任何疑问，可直接与瑞慈健康体检客服部联系，进一步咨询。

健康体检咨询电话：0352-2824444

客户服务咨询电话：0352-2830597

400-6112995

瑞慈健康体检报告由下列内容组成：

第一部分：主检报告

第二部分：分科分项结果

第三部分：检验报告

第四部分：附表

主检报告

检查综述

- 【身高、体重、血压】 (1) 体重指数 27.92：超重 (2) 血压 151/88：本次测量收缩期血压偏高
- 【眼科】 (1) 左眼视力下降
- 【血常规（五分类）】 血小板分布宽度(PDW)偏高(17.1 f1) 红细胞压积(HCT)偏高(50.1 %)
- 【甲状腺功能系列】 甲状腺球蛋白(TG)偏低(0.09 ng/ml) 游离三碘甲状腺原氨酸(FT3)偏高(6.66 pmol/L)
- 【生化系列】 尿酸(UA)偏高(459.00 umol/L) 葡萄糖(GLU)偏高(6.79 mmol/L) 丙氨酸氨基转移酶(ALT)偏高(60.00 U/L) 总胆固醇(CHOL)偏高(6.76 mmol/L) 甘油三脂(TG)偏高(3.25 mmol/L) 高密度脂蛋白(HDL)偏高(1.68 mmol/L)
- 【尿常规】 鳞状上皮细胞偏高(1 /HP) 粘液丝偏高(33 /HP)
- 【肺部双源 CT】 呼吸性细支气管炎
- 【MR 检查二】 1. 双侧额叶皮髓质交界区多发缺血灶 2. 部分空泡蝶鞍 3. 双侧上颌窦、筛窦炎伴粘膜肥厚
- 【心电图】 1. 窦性心律 2. T波低平(I, aVL, V4-V6)
- 【心脏彩超】 1. 主动脉瓣少量返流 2. 左心舒张功能轻度减低
- 【颈部血管彩超】 双侧颈动脉膨大部后壁混合斑形成
- 【全腹彩超】 1. 轻度脂肪肝 2. 肝囊肿 3. 前列腺钙化灶
- 【骨密度检查】 骨质减少
- 【口腔科】 (1) 牙周：牙结石

医生建议

【超重】：

- (1) 体重指数是判断体重超标或偏低的主要指标。体重是反映和衡量一个人健康状况的重要标志之一，过胖和过瘦都不利于健康，身高体重不协调也不会给人以美感。体重的变化，还会直接反映身体长期的热量平衡状态。
- (2) 当需要比较及分析一个人的体重对于不同身高的人所带来的健康影响时，体重指数是一个中立而可靠的指标。其主要适用于需要体重测试、体型肥胖和全身检查的人群。
- (3) 体重指数(BMI)是世界卫生组织推荐的国际统一使用的肥胖分型标准，也是目前国际上常用的衡量人体胖瘦程度以及是否健康的一个标准，其计算方式为： $BMI = \text{体重(千克)} / \text{身高(米} \times \text{米)}$ 。成人的标准值是BMI 18.5-23.9之间。低于18.5为体重指数偏低；高于23.9则为体重指数偏高。
- (4) 一般表现为体重超重或肥胖，超重及肥胖会出现一系列代谢性疾病，如高血压、高血糖、高血脂、高尿酸血症等，所以体重指数偏高者一定要注意控制体重。
- (5) 合理控制饮食，食品多样化，食物纤维可适量增加，饮食规律，避免暴饮暴食，低盐、低脂饮食为主，减少高热量食物的摄入。
- (6) 加强体育锻炼，每天最少保持30分钟的中等强度运动。鼓励每天至少快步走6000步比较健康。肥胖患者不适合较剧烈的运动，会加重膝关节的负担，可以选择游泳、划船等对膝关节负荷较小的运动。
- (7) 定期检查血糖、血脂、肝功、肝脏B超等，积极治疗基础性疾病。
- (8) 减少热量摄取及增加热量消耗。强调以健康行为、饮食、运动为主的综合治疗。

【本次测量收缩期血压偏高】：

- (1) 所谓单纯收缩期高血压，顾名思义是指一个人的舒张压(即低压)不高，仅仅是收缩压(即高压)超过正常范围。

(2)单纯收缩期高血压标准为收缩压在 140mmHg 以上，舒张压为 90mmHg 以下。如果收缩压在 140-149mmHg，又称单纯收缩期临界高血压。由于单纯收缩期高血压大部分发生在 60 岁以上的老年人，故又称老年单纯收缩期高血压。

(3)当病人患动脉硬化、甲状腺功能亢进、主动脉关闭不全、体循环动静脉瘘、动脉导管未闭及原因不明的高动力循环状态时，也常伴有收缩期高血压，但这些不包括在单纯收缩期高血压范围内。

(4)劳逸结合，保持良好身心状态。避免各种诱因：如情绪低落、紧张等。改进生活方式，适当低盐、低脂、低胆固醇饮食，戒烟酒。必要时心血管专科诊治，定期复诊。

(5)平时应低盐（每天 5~10g）、低脂饮食（少吃动物脂肪与内脏）；忌烟限酒。遵照医嘱坚持服药，定期测量血压，宜控制在 140/90mmHg 以下，若合并有糖尿病和肾病，要把血压控制在 130/80mmHg 以下。

(6)血压到正常水平时，说明此时选用的降压药和治疗方案基本合适，但并不意味着高血压已被“治愈”，应坚持治疗。若盲目自行停药或间断服药，常会使血压波动很大，而加重心、脑、肾和血管的损害。

【左眼视力下降】：

(1)视力下降是由角膜白斑或角膜炎、晶状体混浊、眼底疾病、屈光不正等原因引起，建议眼科诊断治疗。

【红细胞压积(HCT)偏高】：

(1)供内科结合临床参考。

(2)如果明显升高，复查血常规。

【血小板分布宽度(PDW)偏高】：

(1)供内科结合临床参考。

【游离三碘甲状腺原氨酸(FT3)偏高】：

(1)甲游离三碘甲状腺原氨酸(FT3)是血清游离三碘甲状腺原氨酸的缩写，简称为游离型 FT3。是甲状腺激素的一种类型，也是临床上诊断甲状腺功能亢进症相对灵敏的指标之一。

(2)甲状腺只能合成少量的 T3，大部分 T3 是由 T4 在肝脏和肾脏中经过脱碘后形成的。大约 99.7%的血清 T3 与血清甲状腺球蛋白结合形成结合型 T3，其余为游离型 FT3，两者总和为总 T3。

(3)只有游离型 FT3 才能进入外周组织细胞，发挥其生物学活性。FT3 生物学活性较 FT4 强 3~4 倍。因此 T3 主要用于甲状腺功能亢进的诊断，也可用于监测甲状腺替代治疗或抑制治疗的效果。

(4)如果检查中发现游离三碘甲状腺原氨酸(FT3)异常的话，建议去内分泌科诊断治疗。

【甲状腺球蛋白(TG)偏低】：

(1)甲状腺球蛋白(TG)是由甲状腺滤泡上皮细胞合成，存储在甲状腺滤泡内的大分子糖蛋白，是甲状腺滤泡内胶质的主要成分。

(2)在正常情况下，甲状腺球蛋白(TG)只在甲状腺腔内循环，并不进入到血液中循环。

(3)只有在甲状腺炎症引起甲状腺滤泡破坏（如桥本甲状腺炎、慢性淋巴细胞性甲状腺炎和自身免疫性甲状腺功能减退等）、出血（如结节性甲状腺肿）或甲状腺组织无序的快速增长（如 Graves 病和甲状腺滤泡细胞癌等），可能使甲状腺球蛋白(TG)进入血循环。

(4)甲状腺球蛋白(TG)也可用于甲状腺癌的诊断，但敏感性不高。目前仅用于甲状腺滤泡状腺癌的疗效观察和复发监测，若手术后或放射碘(RAI)治疗后血 TG 升高，则提示肿瘤复发或转移；若降低到无法测出，则提示预后良好。

(5)注意，在进行甲状腺穿刺术后或甲状腺扫描后的 1~2 周内，血中甲状腺球蛋白(TG)可有不同程度的升高。

【丙氨酸氨基转移酶(ALT)偏高】：

(1)丙氨酸氨基转移酶主要存在于肝细胞内，还分布在心肌、骨骼肌、肾脏等部位。肝脏轻度损伤就可能引起肝细胞膜破坏，导致丙氨酸转氨酶释放入血，是肝细胞损害的敏感指标，其增高的程度与肝细胞被破坏的程度成正比。

(2)丙氨酸氨基转移酶具有临床意义的升高一般要大于正常值的 2-3 倍。如果是生理性的升高多是由于剧烈运动、熬夜、饮酒、感冒、过量食用油腻食物后，致使丙氨酸氨基转移酶轻度升高。

(3)丙氨酸氨基转移酶病理性升高多由于病毒性肝炎、肝硬化、酒精肝、药物性肝病、脂肪肝、胆囊炎等疾病造成，除了肝胆疾病外，心脏疾病、骨骼疾病等，也可使丙氨酸氨基转移酶升高。

(4)发现了丙氨酸氨基转氨酶升高，排除生理性的原因外，如果超过正常值的两倍，则需要明确升高的原因。首先完善彩超、各型肝炎病毒等检查，如果经复查仍偏高者，应前往消化内科咨询，结合临床治疗。
(5)平时生活中应清淡饮食、戒烟限酒、避免劳累，多食新鲜果蔬，尤其是富含V-C的水果蔬菜。

【尿酸(UA)偏高】：

(1)尿酸(UA)是体内嘌呤代谢的最终产物。食物中的核酸分解生成嘌呤，体内组织中的核酸分解成嘌呤核苷，嘌呤和嘌呤核苷经过分解脱氨及氧化作用生成尿酸(UA)。
(2)大部分的尿酸由肾脏排出，其余在肝脏分解破坏或随胆汁排泄。肾脏在排泄尿酸过程中，由肾小球滤出尿酸，若肾功能不好的人，排泄功能差，尿中排出的尿酸少了，血尿酸就会增高。
(3)常见于肾脏疾病(如急性慢性肾炎、肾结核、肾积水晚期等)；还可见于长期吃高嘌呤食物，如动物内脏、海鲜、贝类等，这种情况下，若不控制饮食，导致嘌呤长期偏高，即使肾功能正常，也会受高浓度尿酸的影响。
(4)另外，需要警惕的是，若尿酸长期偏高，会由尿酸盐结晶沉积引起痛风性关节炎、慢性间质性肾炎，血尿酸增高是诊断痛风的主要依据。
(5)应避免食用含嘌呤高的食物，如各种动物内脏、豆制品、海鲜等，不要喝酒，尤其是啤酒。忌酸性食物，忌醋，多喝水，每日尿量在2公升以上，碱化尿液。
(6)必要时在肾内科医生指导下进行降尿酸治疗，定期复查。

【葡萄糖(GLU)偏高】：

(1)正常情况下，人体中糖的分解和合成代谢处于动态平衡，保持相对恒定。血清葡萄糖是指血液中的葡萄糖浓度，是诊断糖尿病最重要检查项目之一。
(2)空腹血糖偏高可分为生理性偏高(如餐后、高糖饮食、剧烈运动、情绪激动等均可引起一过性增高，经过休息后血糖值可以恢复正常)和病理性增高(如糖尿病、甲状腺功能亢进、库欣综合征等)。
(3)空腹血糖生理性增高经过调整饮食结构、避免剧烈活动、控制情绪等方式后可自行缓解，血糖值可以恢复正常。
(4)排除生理性增高因素经复查仍然增高者属于病理性增高，应及时到内分泌科复诊，明确血糖偏高的原因及所患疾病的种类。
(5)如果是首次检查发现血糖偏高，应及时到医院内分泌科进行详细的检查及正规的治疗。
(6)已确诊的糖尿病患者，如血糖仍较高则说明血糖控制不佳，应及时到医院内分泌科诊治，修正以往的治疗方案及改变一些不良的生活习惯。
(7)糖尿病的治疗强调早期治疗、长期治疗、综合治疗和措施个体化，综合防治包括糖尿病教育、饮食治疗、体育锻炼、药物治疗和血糖监测五个方面。

【总胆固醇(CHOL)偏高】：

(1)总胆固醇是脂质的主要成分之一，其数量受年龄、家族、性别、饮食、遗传等多种因素影响。总胆固醇对人体生长发育以及新陈代谢有重要的作用，正常值是2.59-5.20mmol/L。
(2)总胆固醇升高后，会增加类脂物质的堆积，会产生更多的血管斑块，进而增加心脑血管疾病的风险。大于5.21-5.69mmol/L是胆固醇的临界偏高，即使是一个完全健康的人，只要总胆固醇>7.2mmol/L或低密度脂蛋白>4.9mmol/L，未来发生心脑血管的风险就明显增高，应该马上治疗。
(3)总胆固醇升高根据病因可分为两大类：一是原发性，是由于遗传因素缺陷所致，另一种是继发性，可引起其升高的疾病主要有糖尿病、高血压、甲减、肝肾疾病等。
(4)降低总胆固醇的治疗中，原发性偏高应积极应用降脂药，曾经选择他汀类药物，胆固醇不能达标的，可联合用药(如依折麦布等)。
(5)如果总胆固醇偏高，且患者有糖尿病、高血压、甲减、肝肾疾病或者已经发生心脑血管疾病的人更应积极用药，控制降低疾病风险。
(6)戒烟，增强运动，采用低脂、低糖饮食，少食富含脂肪、胆固醇及饱和脂肪酸的食物，多进食蔬菜、水果、豆制品、粗粮、鱼和高纤维食品。
(7)必要时在医师指导下使用降脂药物治疗，并前往内分泌科复诊。

【甘油三脂(TG)偏高】：

(1)甘油三酯是甘油和脂肪酸所构成的有机化合物，甘油三酯测定是脂类代谢的重要指标之一。
(2)甘油三酯增高与冠心病的发生有着重要的相关性，随年龄增大而有上升的趋势，其增高最常见于高脂和过量糖类饮食、肥胖等。

- (3)甘油三酯主要功能是为机体提供能量，其正常值在 0.7-1.7mmol/L 之间，1.7-2.29mmol/L 为边缘增高，提示应该注意饮食和运动了。
- (4)甘油三酯大于 2.3mmol/L，就称为高甘油三酯血症。甘油三酯增高虽然不会直接导致血管斑块的形成，但也会间接引起心脑血管疾病风险增加，同时，当甘油三酯大于 5.6mmol/L 时，还会增加急性胰腺炎的风险，所以降低甘油三酯的基础主要是控制饮食，饮食控制不佳可以选择药物治疗。
- (5)生活方式的干预是控制甘油三酯水平升高的基础，包括减重，增加运动量，限制酒精摄入以及避免食用果糖和高碳水化合物食物。多食蔬菜水果，定期复查。
- (6)明显增高者在医师的指导下使用降脂药物治疗，首选他汀和贝特类药物。

【高密度脂蛋白(HDL)偏高】：

- (1)高密度脂蛋白(HDL)主要在肝脏合成，具有抗动脉粥样硬化的功能，是冠心病的保护因子。高密度脂蛋白(HDL)能将周围组织包括动脉壁内的胆固醇运转到肝脏进行代谢，是一种抗动脉粥样硬化的血浆脂蛋白。
- (2)高密度脂蛋白(HDL)的含量与心血管的发病率和病变程度呈负相关，即高密度脂蛋白(HDL)减低，患冠心病的危险性增加；高密度脂蛋白(HDL)含量增高，患冠心病的危险性降低。
- (3)高密度脂蛋白(HDL)对冠心病的临床诊断是一个重要的参考指标。它的升高是临床冠心病保护因子之一，并能防治和延缓动脉粥样硬化的发展。
- (4)血清中高密度脂蛋白(HDL)的降低，预示着冠心病的出现。临床上常同时测定高密度脂蛋白(HDL)和血清总胆固醇，并根据它们的比值作为冠心病的信息指标。
- (5)高密度脂蛋白(HDL)减少，主要见于冠心病、冠状动脉粥样硬化、高甘油三酯血症、慢性贫血、脑血管病、糖尿病、急慢性肝炎、肝硬化等疾病。
- (6)戒烟，增强运动，采用低脂、低糖饮食，少食富含脂肪、胆固醇及饱和脂肪酸的食物，多进食蔬菜、水果、豆制品、粗粮、鱼和高纤维食品。
- (7)建议当高密度脂蛋白(HDL)减少时，可参考其他相关指标，积极治疗基础性疾病，往内分泌科复诊。

【鳞状上皮细胞偏高】：

- (1)在生理情况下，机体正常的新陈代谢都会引起鳞状上皮细胞的脱离，这是一种正常的机体现象。如果长时间出现鳞状上皮细胞偏高的现象时，则有可能是尿路感染、泌尿系统结石等因素导致，应及时往泌尿外科进一步诊断治疗。

【粘液丝偏高】：

- (1)尿常规中粘液丝是由尿路中细胞分泌出来的，在有尿路感染时分泌会明显增多，且伴有炎症细胞的出现。
- (2)粘液丝偏高，可分为生理性偏高和病理性偏高两种，生理性偏高一般是由于喝水较少导致的尿液浓缩，一般在喝水后就能达到稀释的效果。
- (3)病理性的粘液丝偏高是由于泌尿系炎症或者是前列腺炎导致的，需要注意观察，多喝水，同时有白细胞等炎症细胞增多时，应及时服用抗感染药物治疗。如果仅有粘液丝的增多而没有白细胞等炎症细胞增多时，尿路有炎症的可能性不大。
- (4)建议平时饮食注意清淡，多喝水，少吃油腻和辛辣的食物，要注意个人清洁卫生，勤洗阴部，注意休息。

【呼吸性细支气管炎】：

- (1)建议呼吸内科诊断治疗。

【双侧额叶皮髓质交界区多发缺血灶】：

- (1)建议神经内科诊断治疗。

【空泡蝶鞍】：

- (1)正常的蝶鞍内由脑垂体占满，无蛛网膜和脑脊液，但有的人蝶鞍内垂体组织缩小，大部分被蛛网膜和脑脊液占用形成的“囊泡”，称为空泡蝶鞍。有的因压迫垂体可产生相应的临床内分泌症状，建议神经内科结合临床诊治。但大多数人没有任何表现，无需治疗，定期复查。

【双侧上颌窦、筛窦炎伴粘膜肥厚】：

- (1)建议耳鼻喉科就诊；定期复查。

【T波低平】：

(1) 建议往心血管内科诊断治疗，定期复查。

【左心舒张功能轻度减低】：

(1) 左心室舒张功能是指心肌弹性减低，心脏泵血功能减退。其引起原因，一是随着年龄的增长，心肌组织退行性变。其二是由于冠心病、高血压等慢性心肌病变。一般来说没有原发病变及年龄偏大的人员又无症状，不需要特殊处理，建议心内科结合临床考虑。

【主动脉瓣少量返流】：

(1) 主动脉根部退行性变，会导致主动脉瓣关闭不全的现象，从而形成轻度返流。在很多人中，没有临床症状，只有在做心脏彩超时发现。一般不需要治疗，建议定期复查，必要时心内科结合临床考虑。

【双侧颈动脉膨大部后壁混合斑形成】：

(1) 建议心血管内科诊断治疗。

【肝囊肿】：

(1) 肝囊肿，通俗说就是肝脏中的水泡。绝大多数的肝囊肿都是先天性的，即因先天发育的某些异常导致了肝囊肿形成。

(2) 肝囊肿病因大多数系肝内小胆管发育障碍所致，单发性肝囊肿的发生是由于异位胆管造成。肝囊肿生长缓慢，所以可能长期或终生无症状，其临床表现也随囊肿位置、大小、数目以及有无压迫邻近器官和有无并发症而异。

(3) 肝囊肿是一种较常见的肝脏良性疾病，一般没有什么症状，也不会影响肝功。5CM以下的肝囊肿一般不需要特殊治疗。当囊肿长大到一定程度，可能会压迫胃肠道而引起症状，如上腹不适饱胀；也有因囊肿继发细菌感染而有腹痛、发热的。

(4) 肝囊肿首次发现，建议作MRI或CT检查，除外肝内其它占位性病变。

(5) 过大的肝囊肿，对肝脏本身或周围的器官有压迫症状的，或有炎症的，往外科治疗。

(6) 已确诊为肝囊肿，动态观察，定期B超检查进行对照，监测囊肿大小。

(7) 解除顾虑和紧张情绪，保持良好心态，切忌大怒。

(8) 多食新鲜蔬菜和水果，保持大便通畅，防止便秘；保证营养，宜食清淡富含蛋白质的食物为主；限制饮酒。

(9) 不宜剧烈运动，防止过度用力，以免增加腹腔压力。

(10) 如有症状请及时就诊。

【轻度脂肪肝】：

(1) 脂肪肝是指肝脏被脂肪浸润，为一种多病因引起的获得性疾病。

(2) 脂肪肝是以肝细胞脂肪变性和脂肪蓄积为病理特征，最常见易患因素有超重或肥胖、进食油腻食物、高脂血症（尤其甘油三酯升高）、营养失调（营养过量或不足）、饮酒、高脂血症、少运动、糖耐量异常、减肥造成体重急剧下降、营养不良、中毒和药物等。

(3) 当肝内脂类（主要为甘油三酯）含量超过肝重的5%时为脂肪肝。脂肪肝是一个常见的临床现象，不是一个独立性的疾病。

(4) 值得注意的是，过多的脂肪在肝组织、肝细胞内浸润，引起肝细胞肿大，严重可致肝硬化。脂肪肝是可逆性的，合理饮食、运动及治疗后可恢复。

(5) 合理控制饮食，控制总摄入量，低盐、低脂和低糖类饮食，少吃动物内脏，多吃蔬菜水果；

(6) 控制危险因素，如控制体重、改善胰岛素抵抗、调整血脂紊乱，戒酒、戒烟，坚持长期有氧运动，加强体育锻炼；

(7) 定期复查腹部彩超、血脂、肝功能。

【前列腺钙化灶】：

(1) 1、前列腺钙化灶大多数是由于前列腺炎症之后，前列腺内部组织局部出现了纤维化、钙质沉积而引起的。多数患者都是在体检时通过彩超检查时发现的，一般情况没有不适症状不需治疗。2、部分患者如有不适症状，建议前往泌尿科诊断治疗。

【骨质减少】：

- (1)骨质减少是指以单位体积内骨组织量减少为特点的代谢性骨病变，表示骨骼密度低于正常水平，因为骨骼密度是测量骨骼强度的指标。骨质减少是一种渐进的形式，但能够反映骨骼状况。骨质减少是骨质疏松的前兆，其发展到严重程度就是骨质疏松。
- (2)骨骼随着年龄的增长，细胞活跃程度会逐渐降低，并且年龄增长后，体内性激素水平会逐渐下降，钙、锌、维生素D等微量元素吸收不足，导致骨质减少。此外，如果缺乏运动、过度挑食、偏食等情况，也会影响机体对微量元素的吸收，进而导致骨质减少。
- (3)骨质减少在临床上多见于孕妇和中老年人群，孕妇因为胎儿生长发育需要钙质，骨质会出现减少；中老年人群因为年龄增长也会出现钙质的流失。
- (4)此外，女性绝经期后雌激素分泌会明显下降导致破骨细胞活跃，引起骨量丢失而出现骨质减少；甲状腺、甲状旁腺功能亢进等继发性疾病也可导致骨质减少。
- (5)临床上常用双能X线骨密度测量作为测量骨质流失的一种方法，其测量骨密度主要是在脊柱、髋关节等部位；跟骨的定量超声也可用于普通筛查，其方法费用低、便携且无电离辐射。
- (6)定期复查骨密度，每年做一次骨密度的检测。如果骨质继续减少，就需要药物的治疗（如钙尔奇D、骨化三醇等）。
- (7)经常晒太阳或补充维生素D。加强体育锻炼，多参加户外运动。补钙，钙含量多的食品主要见于海产品、牛奶、豆腐、豆浆、酸奶、芝麻、绿色蔬菜等，到了五十岁以后最好口服钙片，以促进钙的吸收。

【牙结石】：

- (1)牙结石又称牙石，是沉积在牙齿或修复体表面上已经钙化或正在钙化的菌斑或软垢。其开始时是软的，会因逐渐的钙化而变硬。它是由75%的磷酸钙，15-25%的水、有机物、磷酸锰、矿酸钙及微量的钾、钠、铁所构成，并呈现出黄色、棕色或者黑色。
- (2)牙结石通常存在于唾液腺开口处的牙齿表面（例如：下颚前牙的舌侧表面，上颚后牙的颊侧表面）和牙齿的颈部，以及口腔粘膜运动不到的牙齿表面等处。
- (3)牙结石形成后，可伴随牙龈出血、牙龈萎缩、口臭等症状。
- (4)牙结石是牙周病的重要病因，它会不断刺激牙周组织，并且压迫牙龈，影响血液循环，造成牙周组织的病菌感染，形成牙周囊袋，此后更易使食物残渣、牙菌斑、牙结石等的堆积，最终牙周支持组织全部破坏，导致牙齿松动，以至于不得不拔除牙齿。
- (5)早晚刷牙、饭后漱口是防治牙结石形成的最重要措施。应采取正确的竖刷牙法和巴氏刷牙法，纠正横刷牙法。
- (6)多吃富有维生素的粗纤维食物，如肉、蛋、各种蔬菜和水果，充分咀嚼以利于牙面清洁。少吃甜食及黏性很强的食物，不吃零食。
- (7)建议每半年进行一次口腔健康检查，每年进行2-3次全口超声波洁牙术，使牙面、牙颈部经常处于洁净状态。

汇总医生： 樊兴国

主检日期： 2025-02-14

主检医生：

分科结果

身高、体重、血压

项目名称	检查结果	项目名称	检查结果
身高	165cm	体重	76kg
血压	151/88mmHg		

***小结:**

(1) 体重指数 27.92: 超重

(2) 血压 151/88: 本次测量收缩期血压偏高

操作员：张文静

检查日期:2025-02-10

检查医生：名燕凌

内科

项目名称	检查结果	项目名称	检查结果
心率	66 次/min	心律	齐
心脏杂音	无	心界	正常
肺部	正常	呼吸音	呼吸音清
啰音	未闻及	叩诊	叩诊呈清音
腹部触诊	腹部平软	发育	正常
肝胆	肋下未触及	脾脏	肋下未触及
双肾	无叩击痛	肠鸣音	正常
营养	良好	神经系统	正常
生理反射	生理反射存在	病理反射	病理反射未引出
颅神经	正常	运动功能	正常
深浅感觉	正常	既往史	无
其它	无异常发现		

***小结:**

未见异常

操作员：杨淑兰

检查日期:2025-02-10

检查医生：杨淑兰

外科（男）

项目名称	检查结果	项目名称	检查结果
皮肤	正常	甲状腺	无肿大
脊椎	无畸形	浅表淋巴结	无肿大
肛门	拒检	前列腺	未检
泌尿外生殖器	正常	四肢关节	未见异常
腹股沟	未见异常	足背动脉	正常
紫绀	无	色素沉着	无
脱毛	无	脱色	无
浮肿	无	皮下结节	无
头颅	正常	颈部	正常
乳腺	正常	脊柱	正常
直肠	未检	皮肤黄疸	无
四肢	活动正常	其他	无

*小结:

未见异常

操作员：谷岱清

检查日期:2025-02-10

检查医生：谷岱清

眼科

项目名称	检查结果	项目名称	检查结果
视力(左)	0.6	视力(右)	0.8
辨色力	正常	眼睑	正常
结膜	正常	泪器	正常
角膜	正常	虹膜	正常
瞳孔	正常	晶状体	正常
玻璃体	正常	眼底	未见异常

*小结:

(1) 左眼视力下降

操作员：田野青

检查日期:2025-02-10

检查医生：田野青

耳鼻喉科

项目名称	检查结果	项目名称	检查结果
听力(左)	正常	听力(右)	正常
外耳道	正常	鼓膜	正常
鼻窦	正常	鼻中隔	正常
鼻腔	正常	扁桃体	无肿大
嗅觉	正常	咽喉	正常

***小结:**

未见异常

操作员：裴文兴

检查日期：2025-02-10

检查医生：裴文兴

口腔科

项目名称	检查结果	项目名称	检查结果
唇颊	正常	齿	正常
齿龈	正常	牙周	牙结石 I 度
舌腭	正常	腮腺	正常
颌下腺	正常	颞下颌关节	正常

***小结:**

(1) 牙周：牙结石

操作员：龚富生

检查日期：2025-02-10

检查医生：龚富生

检验报告

血流变

项目名称	检查结果	单位	参考值	提示
全血粘度高切 200/s	4.22	mpas	3.53--4.65	
全血粘度中切 100/s	4.52	mpas	3.6--4.9	
全血粘度中切 50/s	4.98	mpas	4.7--5.9	
全血还原粘度高切	5.29	mpas	3.66--8.48	
全血还原粘度低切	35.49	mpas	31.8--50.2	
血浆粘度	1.57	mpas	1.26--1.70	
血沉(ESR)	8.10	mm/h	0--15	
红细胞压积	0.50	L/L	0.40--0.50	
红细胞聚集指数	4.58		3.79--6.05	
红细胞变形指数	0.65		0.51--1.02	
红细胞刚性指数	3.37		2.15--6.73	
血沉方程 K 值	41.94	mm/h	0--77	
全血粘度 1/s	19.31	mpas	17.6--21.3	
全血高切相对指数	2.69		2.08--3.69	
全血低切相对指数	12.30		10.37--16.94	

*小结:

未见异常

操作员：王小雪 检查日期:2025-02-10

检查医生:康建忠

尿常规

项目名称	检查结果	单位	参考值	提示
胆红素(BIL)	-		阴性	
隐血(ERY)	-		阴性	
小圆上皮细胞(SRC)	0	个/u1	0--0	

维生素 C	-		阴性	
异常红细胞	0	个/u1	0--3	
红细胞（正常）	0	个/u1	0--6	
鳞状上皮细胞	1	个/u1	0--0	↑
粘液丝	33	个/u1	0--0	↑
尿葡萄糖(GLU)	-		阴性	
酮体(KET)	-		阴性	
比重(SG)	1.025		1.003--1.030	
酸碱度(PH)	6.0		4.5--8.0	
尿蛋白质(PRO)	-		阴性	
尿胆原(URO)	-		阴性	
亚硝酸盐(NIT)	-		阴性	
尿白细胞(LEU)	-		阴性	

***小结:**

鳞状上皮细胞偏高(1 /HP) 粘液丝偏高(33 /HP)

操作员：王小雪 检查日期:2025-02-10

检查医生:康健忠

生化系列

项目名称	检查结果	单位	参考值	提示
总蛋白(T PROT)	79.6	g/L	65--85	
白蛋白(ALB)	46.70	g/L	40--55	
球蛋白(GLB)	32.90	g/L	15--35	
白蛋白/球蛋白(ALB/GLB)	1.42		1.0--2.5	
碱性磷酸酶(ALP)	92.0	U/L	45--125	
肌酐(CREA)	86.70	umol/L	57--97	
尿酸(UA)	459.00	umol/L	200--420	↑
乳酸脱氢酶(LDH)	143.00	U/L	120--250	
淀粉酶(AMY)	46.00	IU/L	35--135	
葡萄糖(GLU)	6.79	mmol/L	3.89--6.1	↑

总胆红素 (TBIL)	9.20	umol/L	0--26	
直接胆红素 (DBIL)	2.6	umol/L	0--8.0	
间接胆红素 (IBIL)	6.60	umol/L	0--17.39	
丙氨酸氨基转移酶 (ALT)	60.00	U/L	9--50	↑
门冬氨酸氨基转移酶 (AST)	31.00	U/L	15--40	
尿素测定 (Urea)	6.78	mmol/L	3.1--8.0	
肌酸激酶 (CK)	82.00	U/L	50--310	
α-羟丁酸脱氢酶	109.00	U/L	72--182	
C 反应蛋白	2.30	mg/dl	0--3	
动脉硬化指数	1.86		1.31--3.19	
谷草比谷丙	0.52		0.4--2.5	
总胆固醇 (CHOL)	6.76	mmol/L	2.59--5.2	↑
甘油三脂 (TG)	3.25	mmol/L	0.7--1.7	↑
低密度脂蛋白 (LDL)	3.13	mmol/L	0--4.13	
高密度脂蛋白 (HDL)	1.68	mmol/L	0.77--1.55	↑

***小结:**

尿酸(UA)偏高(459.00 umol/L) 葡萄糖(GLU)偏高(6.79 mmol/L) 丙氨酸氨基转移酶(ALT)偏高(60.00 U/L) 总胆固醇(CHOL)偏高(6.76 mmol/L) 甘油三脂(TG)偏高(3.25 mmol/L) 高密度脂蛋白(HDL)偏高(1.68 mmol/L)

操作员：梁可欣 检查日期:2025-02-10 检查医生:康建忠

血常规（五分类）

项目名称	检查结果	单位	参考值	提示
白细胞(WBC)	8.47	10 ⁹ /L	3.5--9.5	
淋巴细胞绝对值(LY#)	2.76	10 ⁹ /L	1.1--3.2	
淋巴细胞百分比(LY%)	32.6	%	20--50	
中性粒细胞绝对值(GR#)	4.80	10 ⁹ /L	1.8--6.3	
中性粒细胞百分比(GR%)	56.7	%	40--75	
嗜碱性粒细胞绝对值(BA#)	0.04	10 ⁹ /L	0--0.06	

嗜碱性粒细胞百分比 (BA%)	0.4	%	0--1.0	
嗜酸性粒细胞绝对值 (EO#)	0.31	10 ⁹ /L	0.02--0.52	
嗜酸性粒细胞百分比 (EO%)	3.7	%	0.4--8.0	
血小板 (PLT)	159	10 ⁹ /L	125--350	
血小板分布宽度 (PDW)	17.1	%	15--17	↑
平均血小板体积 (MPV)	11.1	f1	6.0--14.0	
血小板压积 (PCT)	0.177	%	0.11--0.28	
红细胞 (RBC)	5.10	10 ¹² /L	4.3--5.8	
血红蛋白	161	g/L	130--175	
红细胞压积 (HCT)	50.1	%	40--50	↑
红细胞平均体积 (MCV)	98.3	f1	82--100	
平均血红蛋白含量 (MCH)	31.6	pg	27--34	
平均血红蛋白浓度 (MCHC)	321	g/L	316--354	
单核细胞绝对值 (MO#)	0.56	10 ⁹ /L	0.1--0.60	
单核细胞百分比 (MO%)	6.6	%	3--10	
红细胞分布宽度标准差 (RDW-SD)	46.8	f1	35--56	
红细胞分布宽度变异系数 (RDW-CV)	12.7	%	10.6--16.6	
大血小板比率	33.7	%	11--45	
大血小板数目	54	10 ⁹ /L	30--90	
未成熟粒细胞数目	0.02	10 ⁹ /L	0--999	
未成熟粒细胞百分比	0.3	%	0--100	
有核红细胞数目	0.000	10 ⁹ /L	0--9999	
有核红细胞百分比	0.00	/100WBC	0--9999	

***小结:**

血小板分布宽度 (PDW) 偏高 (17.1 f1) 红细胞压积 (HCT) 偏高 (50.1 %)

操作员：王小雪 检查日期：2025-02-10

检查医生：康建忠

甲状腺功能系列

项目名称	检查结果	单位	参考值	提示
甲状腺球蛋白(TG)	0.09	ng/ml	3.5--77	↓
促甲状腺素(TSH)	3.267	uIU/ml	0.55--4.78	
甲状腺过氧化物酶抗体	56.9	IU/ml	0--60	
游离三碘甲状腺原氨酸(FT3)	6.66	pmol/L	3.5--6.5	↑
游离甲状腺素(FT4)	11.93	pmol/L	11.5--22.70	

***小结:**

甲状腺球蛋白(TG)偏低(0.09 ng/ml) 游离三碘甲状腺原氨酸(FT3)偏高(6.66 pmol/L)

操作员：梁可欣 检查日期:2025-02-10 检查医生:陈建国

尿沉渣

项目名称	检查结果	单位	参考值	提示
白细胞尿	3	个/u1	0--13	
上皮细胞(EC)	1	/HP	0--28	
管型(CAST)	0	个/u1	0--1	
霉菌(尿)	0	/HP	0--0	
结晶	0	/HP	0--10	
透明度(CLA)	清亮			
胆红素(BIL)	-		阴性	
颜色(Colour)	淡黄色			
红细胞(尿)(RBC)	0	个/u1	0--6	

***小结:**

未见异常

操作员：王小雪 检查日期:2025-02-10 检查医生:康建忠

前列腺肿瘤标志物五项

项目名称	检查结果	单位	参考值	提示
恶性肿瘤特异性生长因子	23	U/ml	0--64	
前列腺特异性抗原(PSA)	0.98	ng/ml	0--2.0	

癌胚抗原(CEA)	1.91	ng/ml	0--5	
甲胎蛋白(AFP)	1.5	ng/ml	0--7	
游离前列腺特异抗原(FPSA)	0.49	ng/ml	0--0.93	

***小结:**

未见异常

操作员：梁可欣 检查日期:2025-02-12 检查医生:康健忠

大同瑞慈康复医院 12导联心电图报告

高俊峰 男 46岁 体检号:387860

病床号:

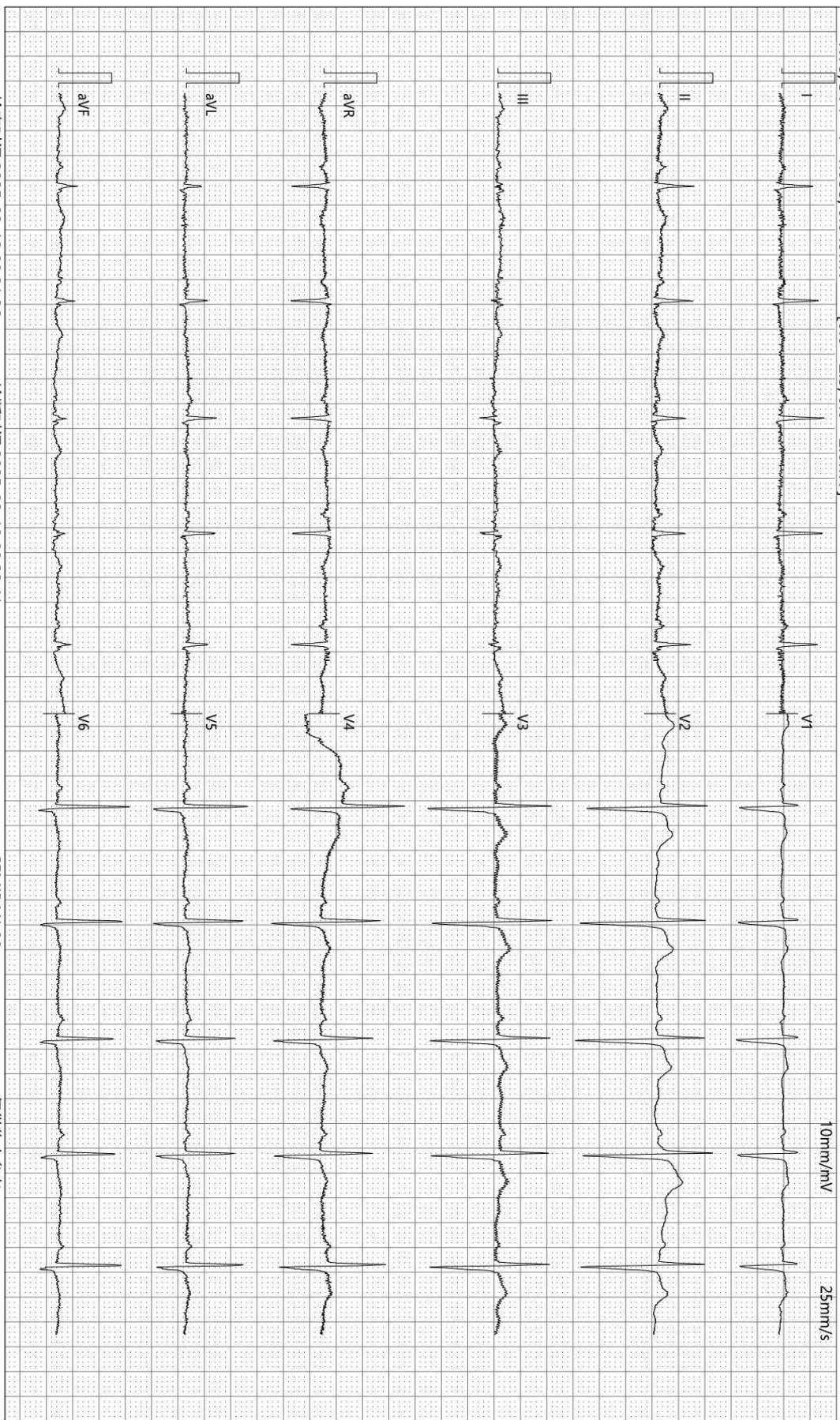
诊断结果:

- 1. 窦性心律
- 2. T波低平 (I, aVL, V4-V6)

诊断医生:

张生 陶志娟

HR	: 66bpm	[60 ~ 100bpm]
P	: 114 ↑ ms	[0 ~ 110ms]
PR	: 177ms	[120 ~ 200ms]
QRS	: 107 ↑ ms	[60 ~ 100ms]
QT/QTc	: 380/401ms	[320 ~ 440/0 ~ 450ms]
P/QRS/T	: 39/34/70deg.	[0 ~ 75/-30 ~ 90/0 ~ 75deg]
RV5/SV1	: 1.033/0.849mV	[0.0 ~ 2.5/0.0 ~ 2.0mV]



检查时间:2025-02-10 09:21:26

诊断时间:2025-02-10 09:32:41

SEMIP V1.90

仅供临床参考

Text




大同瑞慈健康体检

颅内多普勒血流图 (TCD) 检查报告单

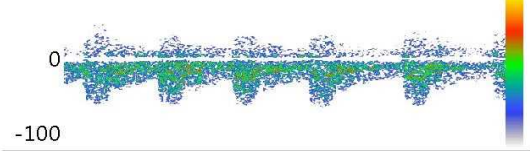
姓名: 高俊峰 性别: 男 年龄: 46 岁 检查号: 2207090959
 申请科室: 体检科 申请医师: 李菊蓉 检查类型: 颅内血管 床号:

LVA 62mm(深度) PW 2MHz
100




Vs:71.6 Vd:29.8 Vm:43.8
PI:0.96 RI:0.58 S/D:2.40

RVA 54mm(深度) PW 2MHz
100



Vs:61.3 Vd:27.3 Vm:38.6
PI:0.88 RI:0.55 S/D:2.24

BA 62mm(深度) PW 2MHz
100



Vs:67.5 Vd:28.6 Vm:41.5
PI:0.94 RI:0.58 S/D:2.36

Vs: Vd: Vm:
PI: RI: S/D:

Vs: Vd: Vm:
PI: RI: S/D:

Vs: Vd: Vm:
PI: RI: S/D:

医生意见

结论: 椎-基底动脉脑血管超声未见异常。

李菊蓉

检查日期: 2025-02-10

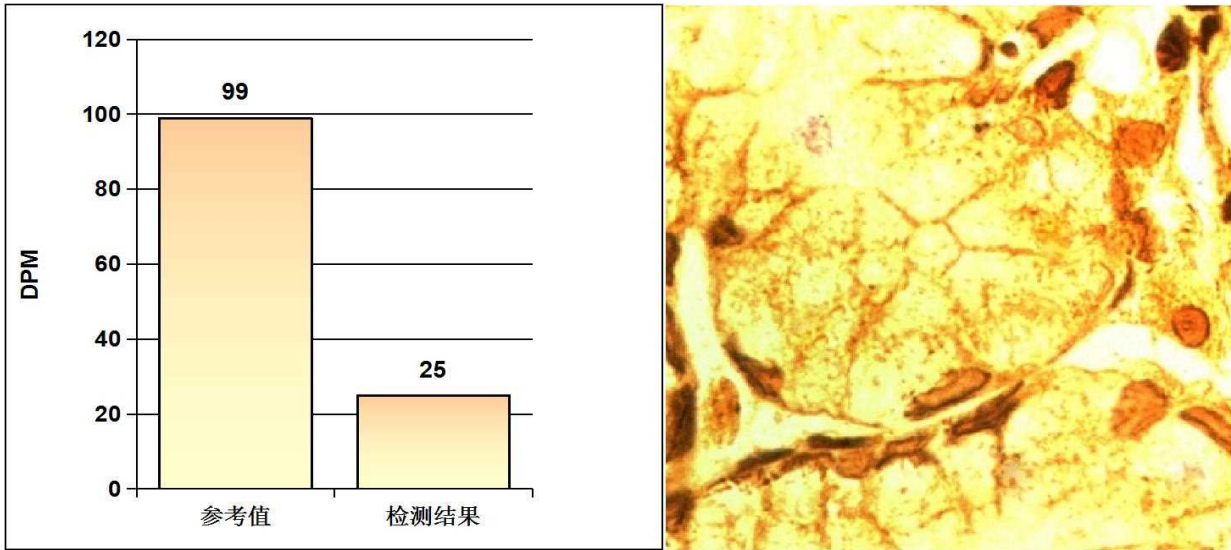
本报告单仅提供临床参考

大同瑞慈康复医院

¹⁴C呼气试验检验报告

姓名	高俊峰	年龄	46	性别	男
住院号	0	日期	2025/2/10 8:49:48	电话	13934265419
送检医生	曹居杰	样品编号	3619	编号	2207090959

¹⁴C呼气试验



阳性参考值 (Disintegrations Per Minute(DPM)):

DPM值:	dpm > 2499	阳性++++
	1499 < dpm ≤ 2499	阳性+++
	499 < dpm ≤ 1499	阳性++
	149 < dpm ≤ 499	阳性+
	dpm ≤ 99	阴性
	99 < dpm ≤ 149	不确定

检测结果: **dpm= 25** **阴性**

医生建议: 注意保持健康及规律饮食

温馨提示: 您本次检测的结果为阴性

检测医生: 曹居杰

大同瑞慈健康体检

骨密度检测报告

患者信息

患者ID: 2207090959
姓名: 高俊峰
出生年月日: 1978-2-9

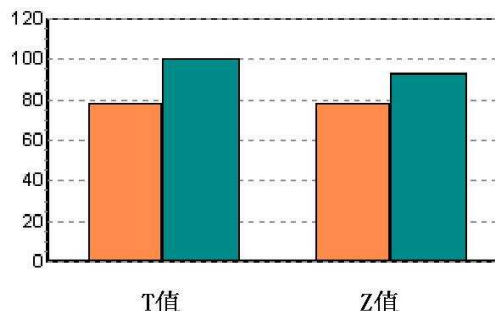
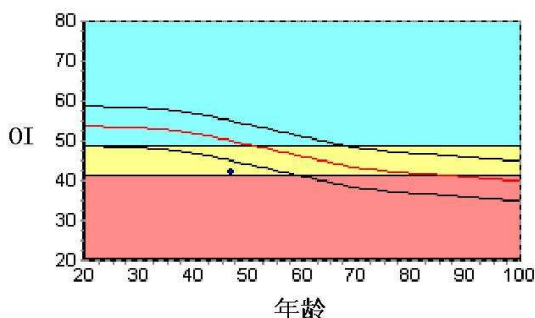
年龄: 47
性别: 男
测定部位(右/左): 右

测定结果

测定日期: 2025-2-10

测试编号: 1/1

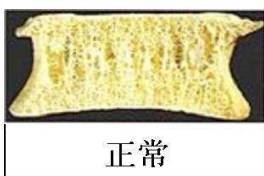
受测者 平均值



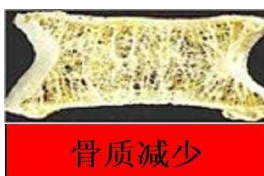
数据库: Asia
OI: 42.2
SOS: 1365.8 m/s, BUA: 16.6
T值: -2.33
Z值: -1.54

成人比: 78.4 %
同龄比: 84.5 %
OPR: N/A %

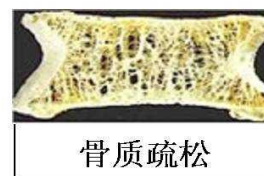结果分析



正常



骨质减少



骨质疏松

注解

以上结论仅供参考

科室:

医生签名:

医院地址 大同瑞慈健康体检
地址 大同市平城区魏都大道79号

联系电话 0352-2824444
操作者 名燕凌

Rich 大同瑞慈康复医院
超声诊断图文报告

流水号: 2207090959

超声号: 1794004

姓名: 高俊峰

年龄: 46 岁

性别: 男

检查设备: Vivid E95

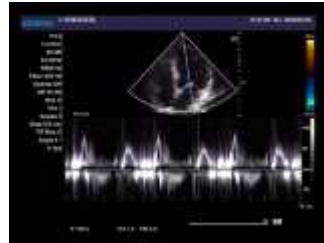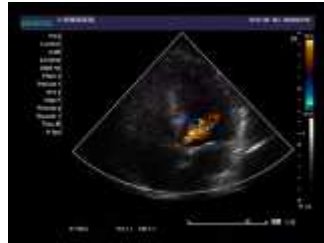
体检号: 387860

申请医院: 本院

体检科室: 体检科

检查部位: 心脏彩超

经典图像:



影像所见:

超声测量 (单位: mm)

升主动脉内径 31 (32±3mm)

左房内径 32 (35mm)

室间隔 9.3 (8-11mm)

左室内径 51 (47±4mm)

左室后壁 9.3 (8-11mm)

EF67% (50-80%)

右室内径 25 (36±4mm)

右房内径 28 (36±4mm)

FS34% (28-41%)

主肺动脉内径 21 (23±3mm)

升主动脉内径正常, 心脏各腔室大小正常, 室间隔厚度正常, 左室壁未见明显节段性运动异常, 主动脉瓣回声正常, 舒张期瓣下可见少量返流信号, 余瓣膜及启闭功能未见明显异常, 舒张期二尖瓣口血流频谱 E/A<1, 心包腔未见积液。

影像诊断:

1. 主动脉瓣少量返流
2. 左心舒张功能轻度减低

报告医师: 李菊蓉

检查日期: 2025-02-10

审核医师: 李菊蓉

报告日期: 2025-02-10



注: 本报告仅供临床医生参考!

地址: 大同市魏都大道 79 号。若有疑问, 请致电: 0352---2830580

Rich 大同瑞慈康复医院
超声诊断图文报告

流水号: 2207090959

超声号: 1794006

姓名: 高俊峰

年龄: 46 岁

性别: 男

检查设备: Vivid E95

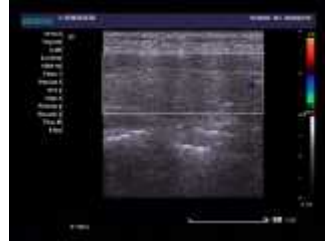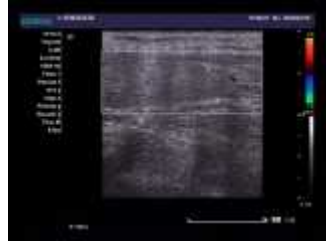体检号: 387860

申请医院: 本院

体检科室: 体检科

检查部位: 甲状腺彩超

经典图像:



影像所见:

甲状腺双侧叶形态正常, 包膜完整, 实质回声均匀, CDFI: 未见异常血流信号。
双侧颈部未见明显肿大淋巴结。

影像诊断:

甲状腺双侧叶未见异常

报告医师: 李菊蓉

检查日期: 2025-02-10

审核医师: 李菊蓉

报告日期: 2025-02-10



注: 本报告仅供临床医生参考!

地址: 大同市魏都大道 79 号。若有疑问, 请致电: 0352---2830580

Rich 大同瑞慈康复医院
超声诊断图文报告

流水号: 2207090959

超声号: 1794009

姓名: 高俊峰

年龄: 46岁

性别: 男

检查设备: Vivid E95

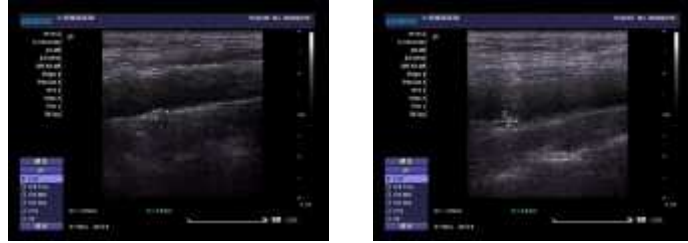体检号: 387860

申请医院: 本院

体检科室: 体检科

检查部位: 颈部血管彩超

经典图像:



影像所见:

双侧颈总动脉膨大部后壁均可探及混合斑形成, 右侧范围约 5.8x1.9mm, 左侧范围约 4.8x3.23mm, 右锁骨下动脉起始处、颈内、颈外动脉起始段内中膜不增厚, 内壁欠光滑, 管壁未见明确强回声斑。CDFI: 血流充盈好。PW: 频谱形态正常。

双侧椎动脉走行正常, 椎动脉内径正常, 管壁不厚, 管腔内为无回声, CDFI: 血流充盈好。PW: 频谱正常。

	内径 mm	流速 cm/s	RI
左侧椎动脉	3.3	39.4	0.58
右侧椎动脉	3.6	33.3	0.47

影像诊断:

双侧颈动脉膨大部后壁混合斑形成

报告医师: 李菊蓉

检查日期: 2025-02-10

审核医师: 李菊蓉

报告日期: 2025-02-10



注: 本报告仅供临床医生参考!

地址: 大同市魏都大道 79 号。若有疑问, 请致电: 0352-2830580

Rich 大同瑞慈康复医院
超声诊断图文报告

流水号: 2207090959

超声号: 1794015

姓名: 高俊峰

年龄: 46岁

性别: 男

检查设备: Vivid E95

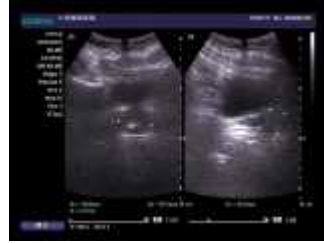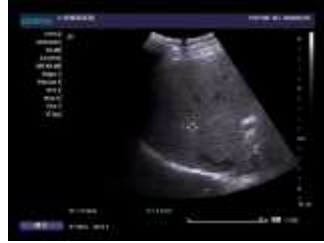体检号: 387860

申请医院: 本院

体检科室: 体检科

检查部位: 全腹彩超

经典图像:



影像所见:

肝脏大小形态正常, 包膜光滑完整, 于肝右叶可探及一囊性结构, 大小约 0.8x0.6cm, 边界清, 内透声好, 余实质回声细腻稍增强, 肝内管道系统走行欠清晰, 门静脉及肝内胆管不扩张。

胆囊大小形态正常, 壁不厚、光滑, 囊内透声好, 肝外胆管不扩张。

胰腺大小形态正常, 实质回声均匀, 主胰管不扩张。

脾脏大小形态正常, 实质回声均匀, 脾门静脉不宽。

双肾大小形态正常, 皮髓质分界清晰, 集合系统未见分离, 双侧输尿管未见扩张。

膀胱充盈佳, 未见明显异常。

前列腺形态正常, 大小约 3.3*2.9*2.5cm, 实质回声不均匀, 于其内可探及一强回声光斑, 直径约 0.4cm。

影像诊断:

1. 轻度脂肪肝
2. 肝囊肿
3. 前列腺钙化灶

报告医师: 李菊蓉

检查日期: 2025-02-10

审核医师: 李菊蓉

报告日期: 2025-02-10



注: 本报告仅供临床医生参考!

地址: 大同市魏都大道 79 号。若有疑问, 请致电: 0352-2830580

ID 号: 2207090959

影像号: CT20250209038

姓名: 高俊峰

年龄: 46 岁

性别: 男

检查设备: 西门子量子双源 CT

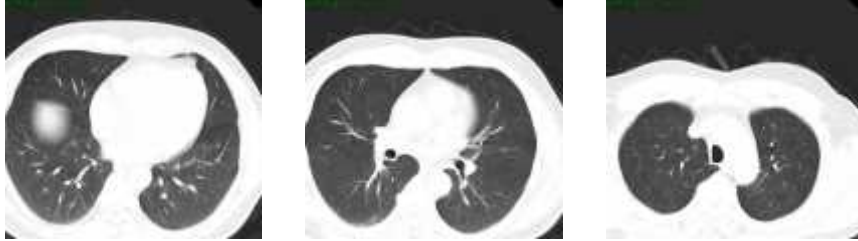体检号: 387860

申请医院: 本院

体检科室: 体检科

检查部位: 肺部双源 CT

经典图像:



影像所见:

胸廓对称, 纵隔无偏移。双肺支气管血管纹理模糊, 增多, 小叶性结构增多, 模糊。段以上支气管通畅, 心影形态未见异常, 纵隔内气管隆突旁、肺门旁淋巴结部分钙化斑。两侧胸膜未见异常。

影像诊断:

呼吸性细支气管炎

报告医师: 剧艳军

检查日期: 2025-02-13

审核医师: 剧艳军

报告日期: 2025-02-13

ID号: 2207090959

影像号: MR20250209030

姓名: 高俊峰

年龄: 46岁

性别: 男

检查设备: 西门子 1.5T 磁共振

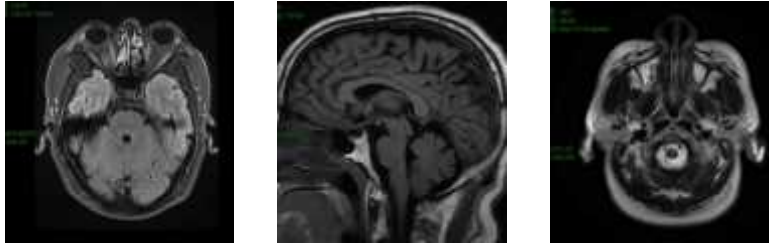
体检号: 387860

申请医院: 本院

体检科室: 体检科

检查部位: MR 检查二

经典图像:



影像所见:

双侧额叶皮髓质交界区见多发斑点状、斑片状长 T1 长 T2 信号，T2FLAIR 呈高信号，DWI 未见高信号。脑干、双侧小脑半球未见异常信号及占位征象，脑室、脑池无扩大，脑沟、脑裂无增宽。中线结构居中。垂体变薄。双侧上颌窦、筛窦沿窦壁见环形等 T1 长 T2 信号。

影像诊断:

1. 双侧额叶皮髓质交界区多发缺血灶
2. 部分空泡蝶鞍
3. 双侧上颌窦、筛窦炎伴粘膜肥厚

报告医师: 陈江莲

检查日期: 2025-02-10

审核医师: 陈江莲

报告日期: 2025-02-10