



2207081027

大同瑞慈健康体检

报 告 册

体检编号	206390	工号	290
姓名	刘文升		
性别	男	年龄	69岁
单位	大同市园林绿化中心		
部门	大同市园林绿化中心-智家堡公		
联系电话	15110763285		
体检日期	2023-11-20		

尊敬的刘文升先生您好！

首先,瑞慈健康体检全体员工欢迎您的光临,并对您的信任表示衷心的感谢！

您于 2023-11-20 (体检编号: 206390) 完成健康检查,本机构的各科医生已根据您的体检项目及结果,汇总成此份健康体检报告,并经总检医生审核。据此提出对您健康状况的综合分析及建议。

瑞慈健康体检倡导“大健康、大康复”,提出“健康是第一财富 (Rich)”的人文理念。希望您仔细阅读并妥善地保管此份健康体检报告,并认真关注报告中的提示与建议,若您对报告内容有任何疑问,可直接与瑞慈健康体检客服部联系,进一步咨询。

健康体检咨询电话: **0352-2824444**

客户服务咨询电话: **0352-2830597**

400-6112995

瑞慈健康体检报告由下列内容组成:

第一部分:主检报告

第二部分:分科分项结果

第三部分:检验报告

第四部分:附表

主检报告

检查综述

- 1、【眼科】 (1) 左眼视力下降 (2) 右眼视力下降
- 2、【血常规（五分类）】 淋巴细胞绝对值(LY#)偏低($1.09 \times 10^9/L$) 血小板(PLT)偏低($110 \times 10^9/L$) 血小板压积(PCT)偏低(0.105%) 大血小板数目偏低($25 \times 10^9/L$)
- 3、【肝功能三项】 γ -谷氨酰转肽酶(GGT)偏高(145.0 U/L)
- 4、【尿常规】 粘液丝偏高(8 /HP) 尿蛋白质(PRO)+-
- 5、【CT检查二】 腰椎退行性变 L3/4、L4/5 L5/S1 椎间盘膨出
- 6、【甲状腺彩超】 甲状腺双侧叶结节（右侧多发） TI-RADS III级 定期复查
- 7、【颈部血管彩超】 双侧颈总动脉膨大处、右锁骨下动脉起始处粥样斑块形成
- 8、【全腹彩超】 1. 胆囊结石（多发） 2. 前列腺增生伴钙化 3. 前列腺囊肿

医生建议

【视力下降】：

(1) 视力下降是由角膜白斑或角膜炎、晶状体混浊、眼底疾病、屈光不正等原因引起，建议眼科诊断治疗。

【淋巴细胞绝对值(LY#)偏低】：

(1) 成人全血淋巴细胞正常参考值为 $0.8-4.0 \times 10^9/L$ ，占白细胞总数的 20-40%，降低多见于中性粒细胞增高而致淋巴细胞相对减少。建议复查并结合其它血常规指标及临床进行综合评估。

【大血小板数目偏低】：

(1) 供内科结合临床参考。

【血小板(PLT)偏低】：

(1) 血小板偏低常见于再生障碍性贫血，血小板减少性紫癜，脾功能亢进等。若凝血功能正常，脾脏也不大，需要结合病史或进一步检查才能判断引起血小板减少的原因，但如有任何不适要立即到血液专科就诊。

【血小板压积(PCT)偏低】：

(1) 供内科结合临床参考。

【 γ -谷氨酰转肽酶(GGT)偏高】：

(1) γ -谷氨酰转肽酶(GGT) 人体血清中一个重要的转氨酶，存在于血清及除肌肉以外的所有细胞中，肾脏中含量最为丰富。血清中 γ -谷氨酰转肽酶(GGT) 主要来自肝胆系统，因此当肝内合成亢进或胆汁排出受阻时血中 γ -谷氨酰转肽酶(GGT) 就会升高。

(2) 临床上很多情况都会导致 γ -谷氨酰转肽酶(GGT) 轻度升高，如长期熬夜、剧烈活动、过度劳累、饮食不节等不良生活习惯。一般情况下，一过性偏高在改善不良生活习惯后，数值可逐渐恢复正常。

(3) 除此之外，一些病理性的原因也可导致 γ -谷氨酰转肽酶(GGT) 明显升高。单独的 γ -谷氨酰转肽酶(GGT) 检查，不具特异性，往往需要结合病史以及其他检查结果进行综合评估。

(4)长期大量饮酒者、长期服药者（如巴比妥类药物、苯妥英钠等），可能会造成肝脏代谢出现问题，致 γ -谷氨酰转肽酶（GGT）升高，一般戒酒停药数值可逐渐恢复正常。

(5)各种急慢性肝炎均可出现 γ -谷氨酰转肽酶（GGT）升高的情况，常见的有病毒性肝炎、酒精性肝炎、药物性肝炎、慢性活动性肝炎、肝硬化、脂肪肝及肝癌等，由于肝细胞破坏致 γ -谷氨酰转肽酶（GGT）升高，一般需要结合其他化验和影像学检查明确诊断。

(6)胆道疾病也可出现 γ -谷氨酰转肽酶（GGT）升高，包括胆道阻塞性疾病（如慢性胆汁性胆囊炎、胆管炎等），胆道出现梗阻，导致大量 γ -谷氨酰转肽酶（GGT）堆积入血致使其升高，此时应积极治疗原发病。

【粘液丝偏高】：

(1)尿常规中粘液丝是由尿路中细胞分泌出来的，在有尿路感染时分泌会明显增多，且伴有炎症细胞的出现。

(2)粘液丝偏高，可分为生理性偏高和病理性偏高两种，生理性偏高一般是由于喝水较少导致的尿液浓缩，一般在喝水后就能达到稀释的效果。

(3)病理性的粘液丝偏高是由于泌尿系炎症或者是前列腺炎导致的，需要注意观察，多喝水，同时有白细胞等炎症细胞增多时，应及时服用抗感染药物治疗。如果仅有粘液丝的增多而没有白细胞等炎症细胞增多时，尿路有炎症的可能性不大。

(4)建议平时饮食注意清淡，多喝水，少吃油腻和辛辣的食物，要注意个人清洁卫生，勤洗阴部，注意休息。

【尿蛋白质(PRO)+-】：

(1)建议专科复查，结合临床诊治。

【椎间盘膨出】：

(1)椎间盘膨出指的是由于退行性变或者外伤导致间盘中央的髓核细胞组织突破内层纤维环，而未突破外层纤维环的状态。属于椎间盘突出症当中较轻的一种，临床症状较轻，可采取保守治疗，并可取得良好的疗效。

建议骨科咨询及诊治。

【腰椎退行性变】：

(1)腰椎退行性病变是腰椎因长期不恰当姿势，不适当的运动，外伤或发育不良而随年龄增加发生的改变。建议：避免久坐，应睡硬板床，腰部的适当运动和保护，若出现症状，请到骨科治疗。必要时脊柱外科治疗，康复理疗科协同治疗。

【甲状腺双侧叶结节（右侧多发）】：

(1)甲状腺结节是一种常见的甲状腺疾病，很多甲状腺疾病可表现为结节，如可由甲状腺退行性变、炎症、自身免疫性及新生物等多种病变所致。甲状腺结节在各个年龄段的男女人群中均可见到，但中年女性中较多。

(2)甲状腺结节分良性和恶性两大类，良性的占绝大多数，恶性者不足1%，判断甲状腺结节的良恶主要依靠病史、体格检查、放射性核素扫描、穿刺细胞学检查。

(3)建议往普外科就诊，进一步检查，明确诊断，结合临床诊治并定期复查。

【双侧颈总动脉膨大处、右锁骨下动脉起始处粥样斑块形成】：

(1)建议心血管内科诊断治疗。

【前列腺囊肿】：

(1)前列腺囊肿多发生于成年人，糖尿病患者更易发生。

(2)临床表现排尿梗阻或大便梗阻，排尿梗阻常会引起急性尿潴留。

(3)有时从尿道流出浓性分泌物，指肛诊检查可触及前列腺有波动感，但常在后期方可出现。偶有脓肿破入尿道、直肠、会阴或膀胱周围间隙，引起结缔组织炎。但有的病人可能无发热，主要表现为下尿路梗阻，不少病人并有附睾、睾丸炎等。

(4)如果出现临床症状，如阻塞性尿潴留、尿频、尿急、尿痛等，建议往泌尿科治疗。无临床症状者，可暂不用处理，定期往泌尿外科复查。

【前列腺增生伴钙化】：

(1)前列腺增生又称前列腺肥大，增生的腺体位于膀胱颈部，会使尿路梗阻，引起尿频和排尿困难，严重影响患者的生活质量，是中老年男性的常见疾病。建议往泌尿科咨询，结合临床诊治。

(2)1、前列腺钙化斑大多数是由于前列腺炎症之后，前列腺内部组织局部出现了纤维化、钙质沉积而引起的。多数患者都是在体检时通过彩超检查时发现的，一般情况没有不适症状不需治疗。2、部分患者如有不适症状，建议前往泌尿科诊断治疗。

【胆囊结石（多发）】：

(1)胆囊结石主要为胆固醇性结石或以胆固醇为主的混合性结石，胆囊结石主要见于成年人，女性常见，尤以经产妇和服用避孕药者常见。

(2)胆囊结石一般认为与胆汁淤积、胆道细菌和寄生虫感染、胆固醇代谢失调以及胆囊的运动功能失调有关。

(3)临床表现取决于胆石的动态、所在部位和并发症，大多数与慢性胆囊炎同时存在。主要多发于成年女性，由以中年肥胖妇女为多见。平时大多无症状，部分表现为消化不良、中上腹或右上腹饱胀感，有时胃灼热、嗝气，在饱餐或高脂饮食后更为明显。

(4)胆囊结石患者应少吃肥肉和胆固醇含量高的食物，如蛋黄、鱼卵、蟹黄、动物内脏等食品，不吃油炸食品。

(5)如有右上腹隐痛不适，应素食，右侧卧位，服用 654-2、阿托品等解痉药物，消炎利胆片、金胆片、胆通等可任选一种口服。

(6)如发生上腹剧痛，应到医院治疗，不要自己随便应用止痛药。出现黄疸时，应立即就医检查，查明黄疸原因，作相应处理，切勿拖延。

(7)除药物治疗外，有的需震波治疗、有的可作腹腔镜手术、有的则需剖腹手术，应按医生的指导选择合适的治疗方法。定期彩超复查。

汇总医生： 丁昊炜

主检日期： 2023-11-21

主检医生：

分科结果

内科

项目名称	检查结果	项目名称	检查结果
心率	72 次/min	心律	齐
心脏杂音	无	心界	正常
肺部	正常	呼吸音	呼吸音清
啰音	未闻及	叩诊	叩诊呈清音
腹部触诊	腹部平软	发育	正常
肝胆	肋下未触及	脾脏	肋下未触及
双肾	无叩击痛	肠鸣音	正常
营养	良好	神经系统	正常
生理反射	生理反射存在	病理反射	病理反射未引出
颅神经	正常	运动功能	正常
深浅感觉	正常	其它	无异常发现
既往史	无		

***小结：**

未见异常

操作员：杨淑兰

检查日期：2023-11-20

检查医生：杨淑兰

外科（男）

项目名称	检查结果	项目名称	检查结果
皮肤	正常	甲状腺	无肿大
脊椎	无畸形	浅表淋巴结	无肿大
肛门	拒检	前列腺	未检
泌尿外生殖器	正常	四肢关节	未见异常
腹股沟	未见异常	足背动脉	正常
紫绀	无	色素沉着	无
脱毛	无	脱色	无

浮肿	无	皮下结节	无
头颅	正常	颈部	正常
乳腺	正常	脊柱	正常
直肠	未检	皮肤黄疸	无
四肢	活动正常	其他	无

***小结:**

(1) 肛门：拒检

操作员：谷岱清 检查日期:2023-11-20 检查医生：谷岱清

眼科

项目名称	检查结果	项目名称	检查结果
视力(左)	0.4	视力(右)	0.4
辨色力	正常	眼睑	正常
结膜	正常	泪器	正常
角膜	正常	虹膜	正常
瞳孔	正常	晶状体	正常
玻璃体	正常	眼底	未见异常

***小结:**

(1) 左眼视力下降

(2) 右眼视力下降

操作员：田野青 检查日期:2023-11-20 检查医生：田野青

耳鼻喉科

项目名称	检查结果	项目名称	检查结果
听力(左)	正常	听力(右)	正常
外耳道	正常	鼓膜	正常
鼻窦	正常	鼻中隔	正常

鼻腔	正常	扁桃体	无肿大
嗅觉	正常	咽喉	正常

***小结:**

未见异常

操作员：王存宝 检查日期:2023-11-20 检查医生: 王存宝

检验报告

尿常规

项目名称	检查结果	单位	参考值	提示
胆红素(BIL)	-		阴性	
隐血(ERY)	-		阴性	
小圆上皮细胞(SRC)	0	个/ul	0--0	
维生素 C	-		阴性	
异常红细胞	0	个/ul	0--3	
红细胞（正常）	0	个/ul	0--6	
鳞状上皮细胞	0	个/ul	0--0	
粘液丝	8	个/ul	0--0	↑
尿葡萄糖(GLU)	-		阴性	
酮体(KET)	-		阴性	
比重(SG)	1.020		1.003--1.030	
酸碱度(PH)	6.0		4.5--8.0	
尿蛋白质(PRO)	+-		阴性	
尿胆原(URO)	-		阴性	
亚硝酸盐(NIT)	-		阴性	
尿白细胞(LEU)	-		阴性	

*小结:

粘液丝偏高(8 /HP) 尿蛋白质(PRO)+-

操作员：祁佳佳 检查日期:2023-11-20

检查医生:陈建国

血常规（五分类）

项目名称	检查结果	单位	参考值	提示
白细胞(WBC)	4.23	10 ⁹ /L	3.5--9.5	
淋巴细胞绝对值(LY#)	1.09	10 ⁹ /L	1.1--3.2	↓

淋巴细胞百分比(LY%)	25.8	%	20--50	
中性粒细胞绝对值(GR#)	2.64	10 ⁹ /L	1.8--6.3	
中性粒细胞百分比(GR%)	62.4	%	40--75	
嗜碱性粒细胞绝对值(BA#)	0.02	10 ⁹ /L	0--0.06	
嗜碱性粒细胞百分比(BA%)	0.4	%	0--1.0	
嗜酸性粒细胞绝对值(EO#)	0.23	10 ⁹ /L	0.02--0.52	
嗜酸性粒细胞百分比(EO%)	5.5	%	0.4--8.0	
血小板(PLT)	110	10 ⁹ /L	125--350	↓
血小板分布宽度(PDW)	16.8	%	15--17	
平均血小板体积(MPV)	9.6	fl	6.0--14.0	
血小板压积(PCT)	0.105	%	0.11--0.28	↓
红细胞(RBC)	4.85	10 ¹² /L	4.3--5.8	
血红蛋白	148	g/L	130--175	
红细胞压积(HCT)	44.2	%	40--50	
红细胞平均体积(MCV)	91.2	fl	82--100	
平均血红蛋白含量(MCH)	30.6	pg	27--34	
平均血红蛋白浓度(MCHC)	335	g/L	316--354	
单核细胞绝对值(MO#)	0.25	10 ⁹ /L	0.1--0.60	
单核细胞百分比(MO%)	5.9	%	3--10	
红细胞分布宽度标准差(RDW-SD)	44.7	fl	35--56	
红细胞分布宽度变异系数(RDW-CV)	12.9	%	10.6--16.6	
大血小板比率	22.3	%	11--45	
大血小板数目	25	10 ⁹ /L	30--90	↓
未成熟粒细胞数目	0.01	10 ⁹ /L	0--999	
未成熟粒细胞百分比	0.2	%	0--100	
有核红细胞数目	0.000	10 ⁹ /L	0--9999	

有核红细胞百分比	0.00	/100WBC	0--9999	
----------	------	---------	---------	--

***小结:**

淋巴细胞绝对值(LY#)偏低($1.09 \times 10^9/L$) 血小板(PLT)偏低($110 \times 10^9/L$) 血小板压积(PCT)偏低(0.105%) 大血小板数目偏低($25 \times 10^9/L$)

操作员：余雅倩 检查日期:2023-11-20 检查医生:陈建国

肾功三项

项目名称	检查结果	单位	参考值	提示
肌酐(CREA)	70.00	umol/L	57--111	
尿酸(UA)	356.00	umol/L	200--420	
尿素测定 (Urea)	5.00	mmol/L	3.6--9.5	

***小结:**

未见异常

操作员：王小雪 检查日期:2023-11-20 检查医生:陈建国

空腹血糖

项目名称	检查结果	单位	参考值	提示
葡萄糖(GLU)	5.52	mmol/L	3.89--6.1	

***小结:**

未见异常

操作员：王小雪 检查日期:2023-11-20 检查医生:陈建国

尿沉渣

项目名称	检查结果	单位	参考值	提示
白细胞尿	0	个/ul	0--13	
上皮细胞(EC)	0	/HP	0--28	
管型(CAST)	0	个/ul	0--1	
霉菌 (尿)	0	/HP	0--0	

结晶	0	/HP	0--10	
透明度(CLA)	清亮			
胆红素(BIL)	-		阴性	
颜色(Colour)	淡黄色			
红细胞(尿)(RBC)	0	个/ul	0--6	

***小结:**

未见异常

操作员：祁佳佳 检查日期:2023-11-20 检查医生:陈建国

血脂四项

项目名称	检查结果	单位	参考值	提示
动脉硬化指数	2.12		1.31--3.19	
总胆固醇(CHOL)	4.27	mmol/L	2.59--5.2	
甘油三脂(TG)	1.62	mmol/L	0.7--1.7	
低密度脂蛋白(LDL)	2.67	mmol/L	0--4.13	
高密度脂蛋白(HDL)	1.26	mmol/L	0.77--1.55	

***小结:**

未见异常

操作员：王小雪 检查日期:2023-11-20 检查医生:陈建国

肝功能三项

项目名称	检查结果	单位	参考值	提示
γ-谷氨酰转肽酶(GGT)	145.0	U/L	10--60	↑
丙氨酸氨基转移酶(ALT)	23.00	U/L	9--50	
门冬氨酸氨基转移酶(AST)	17.00	U/L	15--40	
谷草比谷丙	0.74		0.4--2.5	

***小结:**

γ-谷氨酰转肽酶(GGT)偏高(145.0 U/L)

姓名：刘文升 性别：男 年龄：69 登记流水：2207081027 体检日期：2023-11-20

操作员：王小雪 检查日期:2023-11-20 检查医生:陈建国

双源 CT 诊断图文报告

流水号: 2207081027

影像号: CT20231120110

姓名: 刘文升

年龄: 69 岁

性别: 男

检查设备: 西门子量子双源 CT

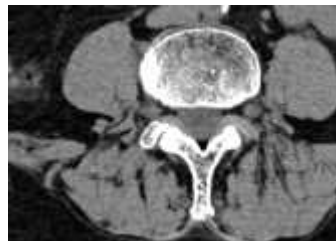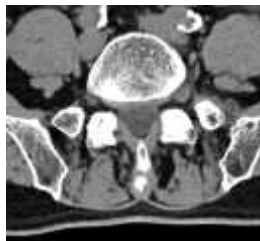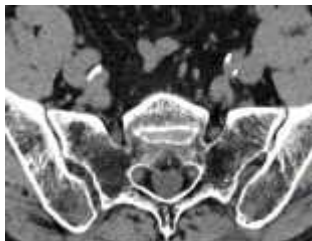体检号: 206390

申请医院: 本院

体检科室: 体检科

检查部位: CT 检查二

经典图像:



影像所见:

腰椎曲度变直, 序列整齐, 部分椎体边缘唇样骨质增生, 附件骨质结构完整, 形态良好, L3/4、L4/5 L5/S1 椎间盘软组织膨出, 压迫硬膜囊, 侧隐窝未见明显狭窄, 椎管内脊髓密度形态未见异常。

影像诊断:

腰椎退行性变

L3/4、L4/5 L5/S1 椎间盘膨出

报告医师: 剧艳军

检查日期: 2023-11-20

审核医师: 剧艳军

报告日期: 2023-11-20

超声诊断图文报告

流水号: 2207081027

影像号: 1455090

姓名: 刘文升

年龄: 69 岁

性别: 男

检查设备: Vivid E95

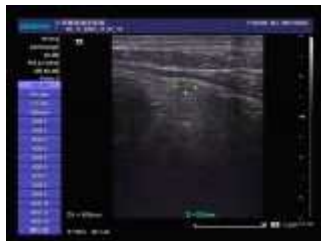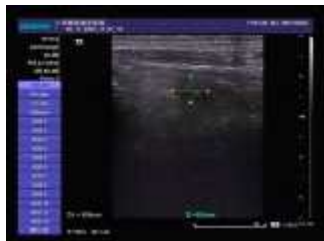体检号: 206390

申请医院: 本院

体检科室: 体检科

检查部位: 甲状腺彩超

经典图像:



影像所见:

甲状腺双侧叶形态正常, 包膜完整, 于右侧叶探及数个低回声结节, 大者约 0.8*0.7cm, 形态规则, 边界清, 内可见短线样强回声, 于左侧叶探及低回声结节, 大小约 0.5*0.3cm, 形态规则, 边界清, 余实质回声均匀, CDFI: 未见异常血流信号。

双侧颈部未见明显肿大淋巴结。

影像诊断:

甲状腺双侧叶结节 (右侧多发) TI-RADS III 级 定期复查

报告医师: 李菊蓉

检查日期: 2023-11-20

审核医师: 李菊蓉

报告日期: 2023-11-20

超声诊断图文报告

流水号: 2207081027

影像号: 1455238

姓名: 刘文升

年龄: 69 岁

性别: 男

检查设备: Vivid E95

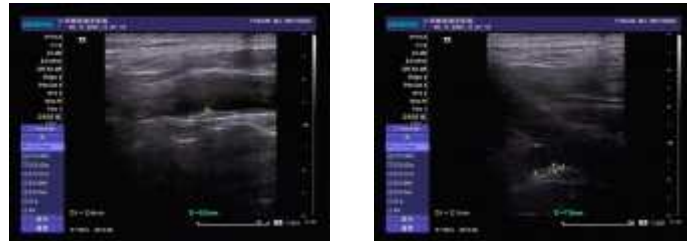
体检号: 206390

申请医院: 本院

体检科室: 体检科

检查部位: 颈部血管彩超

经典图像:



影像所见:

左侧颈总动脉膨大处后壁探及混合回声斑, 大小约 2.4*9.2mm, 右锁骨下动脉起始处探及混合回声斑, 大小约 2.1*7.9mm, 右侧颈总动脉膨大处后壁探及混合回声斑, 大小约 2.4*9.2mm, 双侧颈内、颈外动脉起始段内中膜不增厚, 内壁欠光滑, 管壁未见明确强回声斑。CDFI: 血流充盈好。PW: 频谱形态正常。

双侧椎动脉走行正常, 椎动脉内径正常, 管壁不厚, 管腔内为无回声, CDFI: 血流充盈好。PW: 频谱正常。

	内径 mm	流速 cm/s	RI
左侧椎动脉	3.2	49.9	0.64
右侧椎动脉	3.1	49.9	0.64

影像诊断:

双侧颈总动脉膨大处、右锁骨下动脉起始处粥样斑块形成

报告医师: 李菊蓉

检查日期: 2023-11-20

审核医师: 李菊蓉

报告日期: 2023-11-20

超声诊断图文报告

流水号: 2207081027

影像号: 1455241

姓名: 刘文升

年龄: 69 岁

性别: 男

检查设备: Vivid E95

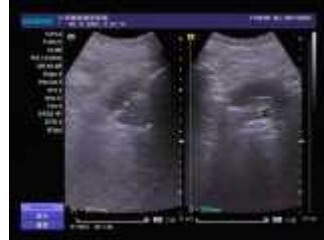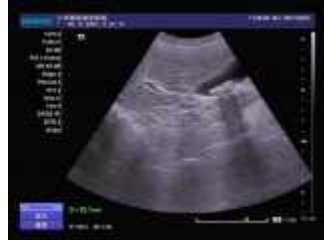体检号: 206390

申请医院: 本院

体检科室: 体检科

检查部位: 全腹彩超

经典图像:



影像所见:

肝脏大小形态正常, 包膜光滑完整, 实质回声均匀, 肝内管道系统走行清晰, 门静脉及肝内胆管不扩张。

胆囊大小形态正常, 壁不厚、光滑, 囊内透声好, 内探及数个强回声团, 大者直径约 2.2cm, 后伴声影, 肝外胆管不扩张。

胰腺大小形态正常, 实质回声均匀, 主胰管不扩张。

脾脏大小形态正常, 实质回声均匀, 脾门静脉不宽。

双肾大小形态正常, 皮髓质分界清晰, 集合系统未见分离, 双侧输尿管未见扩张。

膀胱充盈尚可, 壁光滑, 内清晰。

前列腺形态饱满, 大小约 3.0*4.3*3.2cm, 实质回声欠均匀, 内探及强回声斑, 直径约 0.4cm, 另于其内探及囊性回声, 直径约 1.0cm, 边界清。

影像诊断:

1. 胆囊结石 (多发)
2. 前列腺增生伴钙化
3. 前列腺囊肿

报告医师: 李菊蓉

检查日期: 2023-11-20

审核医师: 李菊蓉

报告日期: 2023-11-20