



# 检 查 结 果

姓名	逯文静
性别	女
年龄	32岁
联系电话	18235252022
体检日期	2026-04-12

## 检验报告

## 尿常规

项目名称	检查结果	单位	参考值	提示
胆红素(BIL)	-		阴性	
隐血(ERY)	3+		阴性	
小圆上皮细胞(SRC)	0	个/u1	0--0	
维生素C	-		阴性	
异常红细胞	0	个/u1	0--3	
红细胞(正常)	3	个/u1	0--6	
鳞状上皮细胞	123	个/u1	0--0	↑
粘液丝	1	个/u1	0--0	↑
尿葡萄糖(GLU)	-		阴性	
酮体(KET)	-		阴性	
比重(SG)	1.030		1.003--1.030	
酸碱度(PH)	6.0		4.5--8.0	
尿蛋白质(PRO)	-		阴性	
尿胆原(URO)	-		阴性	
亚硝酸盐(NIT)	-		阴性	
尿白细胞(LEU)	2+		阴性	

## \*小结:

隐血(ERY)3+ 鳞状上皮细胞偏高(123 /HP) 粘液丝偏高(1 /HP) 尿白细胞(LEU)2+

操作员:荆鹏山 检查日期:2026-04-12 检查医生:祁佳佳

## 血常规(五分类)

项目名称	检查结果	单位	参考值	提示
白细胞(WBC)	3.81	$10^9/L$	3.5--9.5	
淋巴细胞绝对值(LY#)	1.71	$10^9/L$	1.1--3.2	

淋巴细胞百分比 (LY%)	44.9	%	20--50	
中性粒细胞绝对值 (GR#)	1.66	$10^9/L$	1.8--6.3	↓
中性粒细胞百分比 (GR%)	43.6	%	40--75	
嗜碱性粒细胞绝对值 (BA#)	0.01	$10^9/L$	0--0.06	
嗜碱性粒细胞百分比 (BA%)	0.2	%	0--1.0	
嗜酸性粒细胞绝对值 (EO#)	0.17	$10^9/L$	0.02--0.52	
嗜酸性粒细胞百分比 (EO%)	4.4	%	0.4--8	
血小板 (PLT)	373	$10^9/L$	125--350	↑
血小板分布宽度 (PDW)	9.8	f1	9.0--17	
平均血小板体积 (MPV)	8.6	f1	6.0--14.0	
血小板压积 (PCT)	0.321	%	0.11--0.28	↑
红细胞 (RBC)	4.61	$10^{12}/L$	3.8--5.1	
血红蛋白	112	g/L	115--150	↓
红细胞压积 (HCT)	36.9	%	35--45	
红细胞平均体积 (MCV)	80.2	f1	82--100	↓
平均血红蛋白含量 (MCH)	24.2	pg	27--34	↓
平均血红蛋白浓度 (MCHC)	302	g/L	316--354	↓
单核细胞绝对值 (MO#)	0.26	$10^9/L$	0.1--0.6	
单核细胞百分比 (MO%)	6.9	%	3--10	
红细胞分布宽度标准差 (RDW-SD)	46.3	f1	35--56	
红细胞分布宽度变异系数 (RDW-CV)	16.4	%	10.6--16.6	
大血小板比率	17.3	%	11--45	
大血小板数目	64	$10^9/L$	30--90	
未成熟粒细胞数目	0.00	$10^9/L$	0--0.6	
未成熟粒细胞百分比	0.0	%	0--10	
有核红细胞数目	0.002	$10^9/L$	0--9999	
有核红细胞百分比	0.05	/100WBC	0--9999	

\*小结:

中性粒细胞绝对值(GR#)偏低( $1.66 \times 10^9/L$ ) 血小板(PLT)偏高( $373 \times 10^9/L$ ) 血小板压积(PCT)偏高(0.321%) 血红蛋白偏低(112 g/L) 红细胞平均体积(MCV)偏低(80.2 f1) 平均血红蛋白含量(MCH)偏低(24.2 pg) 平均血红蛋白浓度(MCHC)偏低(302 g/L)

操作员：荆鹏山 检查日期：2026-04-12 检查医生：祁佳佳

## 肾功三项

项目名称	检查结果	单位	参考值	提示
肌酐(CREA)	56.20	umol/L	41--73	
尿酸(UA)	296.00	umol/L	140--340	
尿素测定(Urea)	5.90	mmol/L	2.6--7.5	

## \*小结:

未见异常

操作员：孙钰 检查日期：2026-04-12 检查医生：

## 空腹血糖

项目名称	检查结果	单位	参考值	提示
葡萄糖(GLU)	5.44	mmol/L	3.89--6.1	

## \*小结:

未见异常

操作员：孙钰 检查日期：2026-04-12 检查医生：

## 尿沉渣

项目名称	检查结果	单位	参考值	提示
白细胞尿	73	个/u1	0--13	↑
上皮细胞(EC)	123	/HP	0--28	↑
管型(CAST)	1	个/u1	0--1	
霉菌(尿)	0	/HP	0--0	
结晶	1	/HP	0--10	
透明度(CLA)	清亮			
胆红素(BIL)	-		阴性	

颜色 (Colour)	淡黄色			
红细胞(尿) (RBC)	3	个/u1	0--6	

**\*小结:**

白细胞尿偏高(73 个/u1) 上皮细胞(EC)偏高(123 /HP)

操作员：荆鹏山 检查日期:2026-04-12 检查医生:祁佳佳

**血脂四项**

项目名称	检查结果	单位	参考值	提示
动脉硬化指数	2.86		1.31--3.19	
总胆固醇(CHOL)	4.91	mmol/L	2.59--5.2	
甘油三脂(TG)	1.10	mmol/L	0.7--1.7	
低密度脂蛋白(LDL)	3.09	mmol/L	0--4.13	
高密度脂蛋白(HDL)	1.08	mmol/L	0.77--1.55	

**\*小结:**

未见异常

操作员：孙钰 检查日期:2026-04-12 检查医生:

**肝功能三项**

项目名称	检查结果	单位	参考值	提示
γ-谷氨酰转肽酶(GGT)	13.0	U/L	7--45	
丙氨酸氨基转移酶(ALT)	12.00	U/L	7--40	
门冬氨酸氨基转移酶(AST)	13.00	U/L	13--35	
谷草比谷丙	1.08		0.4--2.5	

**\*小结:**

未见异常

操作员：孙钰 检查日期:2026-04-12 检查医生:

体检科 12导联心电图报告

逯文静 女 32岁 体检号:258000

病床号:

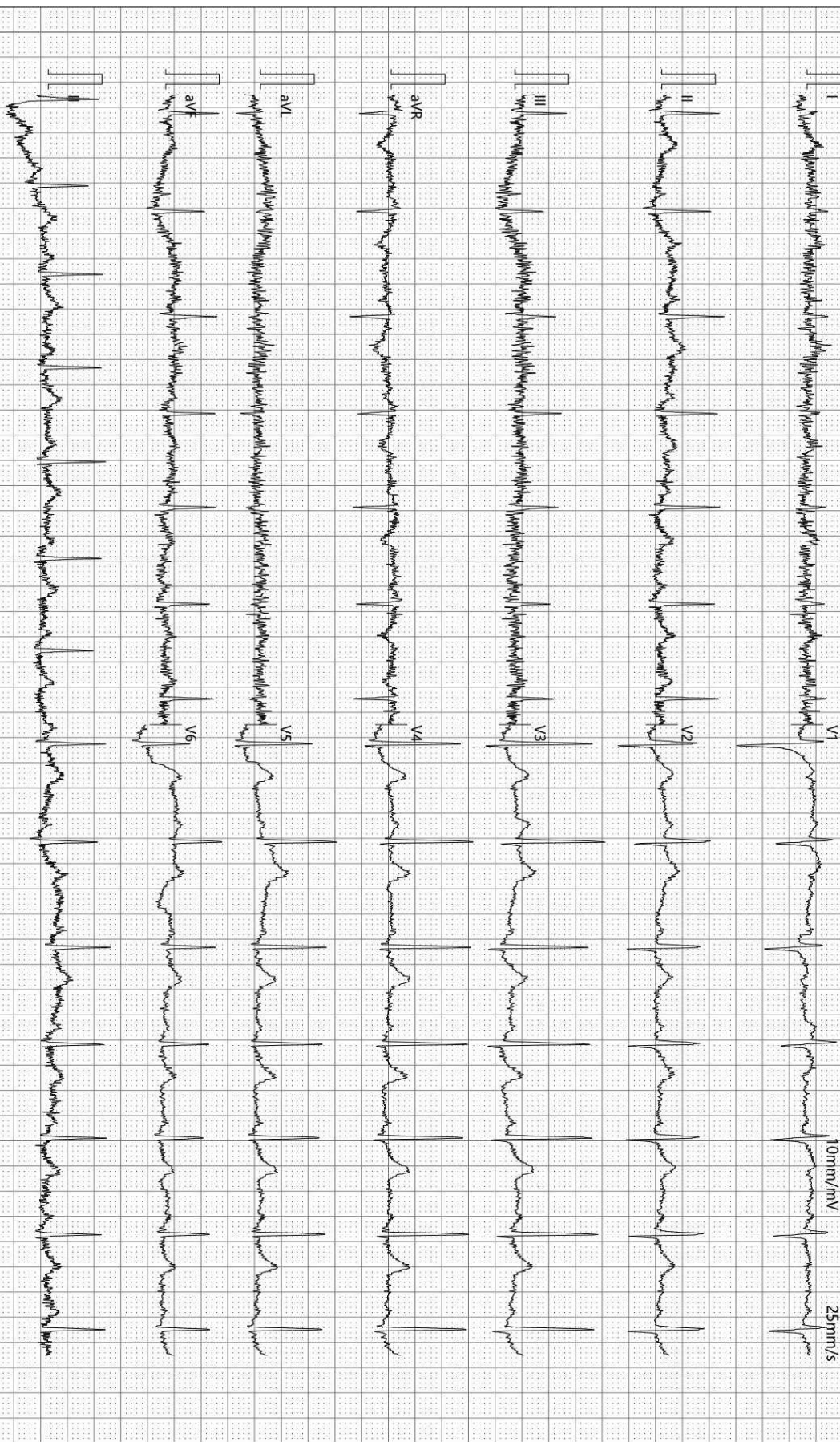
诊断结果:

窦性心律不齐

诊断医生:

张之生

HR : 80bpm [60 ~ 100bpm]  
 P : 98ms [0 ~ 110ms]  
 PR : 145ms [120 ~ 200ms]  
 QRS : 82ms [60 ~ 100ms]  
 QT/QTc : 370/429ms [320 ~ 440/0 ~ 460ms]  
 P/QRS/T : 63/74/30deg [0 ~ 75/-30 ~ 90/0 ~ 75deg]  
 RV5/SV1 : 1.249/0.618mV [0.0 ~ 2.5/0.0 ~ 2.0mV]



检查时间:2026-04-12 09:46:57

诊断时间:2026-04-12 09:57:29

SEMIP V1.90

仅供临床参考

Text




# 大同瑞慈健康体检

## 颅内多普勒血流图 (TCD) 检查报告单


姓名: 逯文静 · 性别: 女 年龄: 32 岁 检查号: 2207081014  
 申请科室: 体检科 申请医师: 李菊蓉 检查类型: 颅内血管 床号:

LVA 72mm(深度) PW 2MHz




Vs:62.1 Vd:34.8 Vm:43.9  
 PI:0.62 RI:0.44 S/D:1.79

RVA 82mm(深度) PW 2MHz



Vs:63.8 Vd:34.4 Vm:44.2  
 PI:0.67 RI:0.46 S/D:1.86

BA 78mm(深度) PW 2MHz



Vs:65.0 Vd:32.7 Vm:43.5  
 PI:0.74 RI:0.50 S/D:1.99

Vs: Vd: Vm:  
 PI: RI: S/D:

Vs: Vd: Vm:  
 PI: RI: S/D:

Vs: Vd: Vm:  
 PI: RI: S/D:

### 医生意见

结论: 椎-基底动脉脑血管超声未见异常。

李菊蓉

检查日期: 2026-04-12

本报告单仅提供临床参考

Rich 大同瑞慈康复医院  
超声诊断图文报告

流水号: 2207081014

超声号: 2151589

姓名: 逯文静

年龄: 32 岁

性别: 女

检查设备: Vivid E95

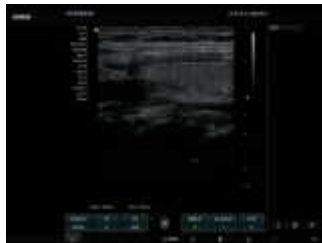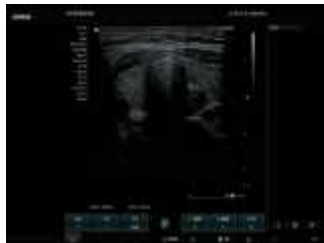体检号: 258000

申请医院: 本院

体检科室: 体检科

检查部位: 甲状腺彩超

经典图像:



影像所见:

甲状腺双侧叶形态正常, 包膜完整, 实质回声均匀, CDFI: 未见异常血流信号。  
双侧颈部未见明显肿大淋巴结。

影像诊断:

甲状腺双侧叶未见异常

报告医师: 柴芳

检查日期: 2026-04-12

审核医师: 柴芳

报告日期: 2026-04-12



注: 本报告仅供临床医生参考!

地址: 大同市魏都大道 79 号。如有疑问, 请致电: 0352---2830580

Rich 大同瑞慈康复医院  
超声诊断图文报告

流水号: 2207081014

超声号: 2151591

姓名: 逯文静

年龄: 32 岁

性别: 女

检查设备: Vivid E95

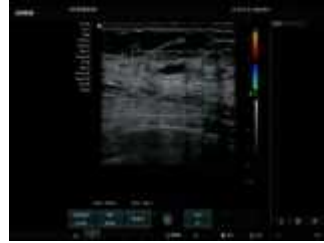
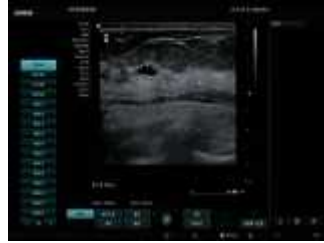体检号: 258000

申请医院: 本院

体检科室: 体检科

检查部位: 乳腺彩超

经典图像:



影像所见:

双侧乳腺腺体层次清晰, 右乳腺体厚 0.8cm, 左乳腺体厚 1.0cm, 右乳外向限乳导管局部扩张, 宽约 0.3cm, 内透声好, 未见明显占位性病变, CDFI: 未见异常血流信号。

双侧腋下未见明显肿大淋巴结。

影像诊断:

右乳乳导管局部扩张

报告医师: 柴芳

检查日期: 2026-04-12

审核医师: 柴芳

报告日期: 2026-04-12



注: 本报告仅供临床医生参考!

地址: 大同市魏都大道 79 号。若有疑问, 请致电: 0352---2830580

Rich 大同瑞慈康复医院  
超声诊断图文报告

流水号: 2207081014

超声号: 2151594

姓名: 逯文静

年龄: 32岁

性别: 女

检查设备: Vivid E95

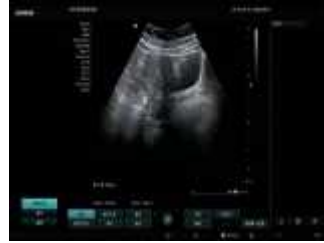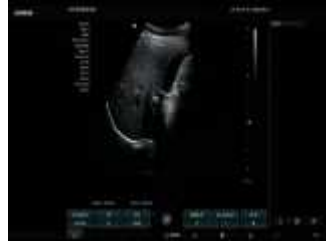体检号: 258000

申请医院: 本院

体检科室: 体检科

检查部位: 全腹彩超

经典图像:



影像所见:

肝脏大小形态正常, 包膜光滑完整, 实质回声均匀, 肝内管道系统走行清晰, 门静脉及肝内胆管不扩张。

胆囊大小形态正常, 壁不厚、光滑, 囊内透声好, 肝外胆管不扩张。

胰腺大小形态正常, 实质回声均匀, 主胰管不扩张。

脾脏大小形态正常, 实质回声均匀, 脾门静脉不宽。

双肾大小形态正常, 皮髓质分界清晰, 集合系统未见分离, 双侧输尿管未见扩张。

膀胱充盈佳, 未见明显异常。

前位子宫, 大小约 4.6\*4.6\*3.9cm, 肌壁回声均匀, 内膜线清晰, 厚 0.4cm, 宫颈厚约 2.6cm, 双侧附件区未见异常。

影像诊断:

肝、胆、脾、胰、双肾、子宫、双侧附件区未见明显异常

报告医师: 柴芳

检查日期: 2026-04-12

审核医师: 柴芳

报告日期: 2026-04-12



注: 本报告仅供临床医生参考!

地址: 大同市魏都大道 79 号。若有疑问, 请致电: 0352---2830580

ID 号: 2207081014

影像号: CT20260412075

姓名: 逯文静

年龄: 32 岁

性别: 女

检查设备: 西门子量子双源 CT

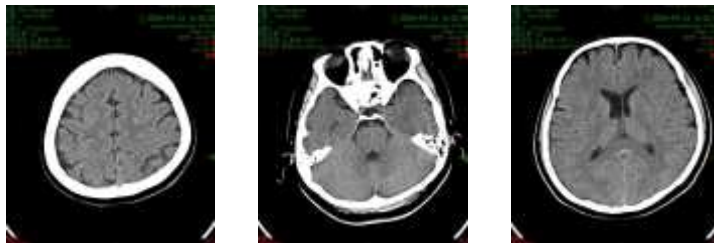体检号: 258000

申请医院: 本院

体检科室: 体检科

检查部位: CT 检查二

经典图像:



影像所见:

双侧大脑半球对称, 脑实质未见异常, 脑室无扩张, 脑沟裂无增宽, 脑中线居中。脑干、小脑未见异常。颅骨未见异常。

影像诊断:

颅脑 CT 平扫未见异常

报告医师: 张剑峰

检查日期: 2026-04-12

审核医师:

报告日期: 2026-04-12