



2207081008

大同瑞慈健康体检

报 告 册

体检编号	206373	工号	271
姓名	刘娟		
性别	女	年龄	36岁
单位	大同市园林绿化中心		
部门	大同市园林绿化中心-智家堡公		
联系电话	15035649868		
体检日期	2025-05-30		

尊敬的刘娟女士您好！

首先，瑞慈健康体检全体员工欢迎您的光临，并对您的信任表示衷心的感谢！

您于 2025-05-30 （体检编号：206373）完成健康检查，本机构的各科医生已根据您的体检项目及结果，汇总成此份健康体检报告，并经总检医生审核。据此提出对您健康状况的综合分析及建议。

瑞慈健康体检倡导“大健康、大康复”，提出“健康是第一财富（Rich）”的人文理念。希望您仔细阅读并妥善地保管此份健康体检报告，并认真关注报告中的提示与建议，若您对报告内容有任何疑问，可直接与瑞慈健康体检客服部联系，进一步咨询。

健康体检咨询电话：0352-2824444

客户服务咨询电话：0352-2830597

400-6112995

瑞慈健康体检报告由下列内容组成：

第一部分：主检报告

第二部分：分科分项结果

第三部分：检验报告

第四部分：附表

主检报告

检查综述

- 1、【身高、体重、血压】 (1) 体重指数 26.75：超重
- 2、【眼科】 (1) 右眼视力下降
- 3、【血常规（五分类）】 血红蛋白偏低(113 g/L)
- 4、【血脂四项】 高密度脂蛋白(HDL)偏高(1.69 mmol/L)
- 5、【尿常规】 鳞状上皮细胞偏高(28 /HP)
- 6、【CT检查二】 腰椎骨质增生 L3/4、L4/5、L5/S1 椎间盘轻度膨出
- 7、【妇科内诊】 阴道炎
- 8、【乳腺彩超】 左乳结节 BI-RADS 3级
- 9、【全腹彩超】 盆腔积液

医生建议

【超重】：

- (1) 体重指数是判断体重超标或偏低的主要指标。体重是反映和衡量一个人健康状况的重要标志之一，过胖和过瘦都不利于健康，身高体重不协调也不会给人以美感。体重的变化，还会直接反映身体长期的热量平衡状态。
- (2) 当需要比较及分析一个人的体重对于不同身高的人所带来的健康影响时，体重指数是一个中立而可靠的指标。其主要适用于需要体重测试、体型肥胖和全身检查的人群。
- (3) 体重指数(BMI)是世界卫生组织推荐的国际统一使用的肥胖分型标准，也是目前国际上常用的衡量人体胖瘦程度以及是否健康的一个标准，其计算方式为： $BMI = \text{体重(千克)} / \text{身高(米} \times \text{米)}$ 。成人的标准值是BMI 18.5-23.9之间。低于18.5为体重指数偏低；高于23.9则为体重指数偏高。
- (4) 一般表现为体重超重或肥胖，超重及肥胖会出现一系列代谢性疾病，如高血压、高血糖、高血脂、高尿酸血症等，所以体重指数偏高者一定要注意控制体重。
- (5) 合理控制饮食，食品多样化，食物纤维可适量增加，饮食规律，避免暴饮暴食，低盐、低脂饮食为主，减少高热量食物的摄入。
- (6) 加强体育锻炼，每天最少保持30分钟的中等强度运动。鼓励每天至少快步走6000步比较健康。肥胖患者不适合较剧烈的运动，会加重膝关节的负担，可以选择游泳、划船等对膝关节负荷较小的运动。
- (7) 定期检查血糖、血脂、肝功、肝脏B超等，积极治疗基础性疾病。
- (8) 减少热量摄取及增加热量消耗。强调以健康行为、饮食、运动为主的综合治疗。

【右眼视力下降】：

- (1) 视力下降是由角膜白斑或角膜炎、晶状体混浊、眼底疾病、屈光不正等原因引起，建议眼科诊断治疗。

【血红蛋白偏低】：

- (1) 血液科咨询，必要时治疗。
- (2) 复查血常规。

【高密度脂蛋白(HDL)偏高】：

- (1) 高密度脂蛋白(HDL)主要在肝脏合成，具有抗动脉粥样硬化的功能，是冠心病的保护因子。高密度脂蛋白(HDL)能将周围组织包括动脉壁内的胆固醇运转到肝脏进行代谢，是一种抗动脉粥样硬化的血浆脂蛋白。
- (2) 高密度脂蛋白(HDL)的含量与心血管的发病率和病变程度呈负相关，即高密度脂蛋白(HDL)减低，患冠心病的危险性增加；高密度脂蛋白(HDL)含量增高，患冠心病的危险性降低。

- (3) 高密度脂蛋白(HDL)对冠心病的临床诊断是一个重要的参考指标。它的升高是临床冠心病保护因子之一，并能防治和延缓动脉粥样硬化的发展。
- (4) 血清中高密度脂蛋白(HDL)的降低，预示着冠心病的出现。临床上常同时测定高密度脂蛋白(HDL)和血清总胆固醇，并根据它们的比值作为冠心病的信息指标。
- (5) 高密度脂蛋白(HDL)减少，主要见于冠心病、冠状动脉粥样硬化、高甘油三酯血症、慢性贫血、脑血管病、糖尿病、急慢性肝炎、肝硬化等疾病。
- (6) 戒烟，增强运动，采用低脂、低糖饮食，少食富含脂肪、胆固醇及饱和脂肪酸的食物，多进食蔬菜、水果、豆制品、粗粮、鱼和高纤维食品。
- (7) 建议当高密度脂蛋白(HDL)减少时，可参考其他相关指标，积极治疗基础性疾病，往内分泌科复诊。

【鳞状上皮细胞偏高】：

(1) 在生理情况下，机体正常的新陈代谢都会引起鳞状上皮细胞的脱离，这是一种正常的机体现象。如果长时间出现鳞状上皮细胞偏高的现象时，则有可能是尿路感染、泌尿系统结石等因素导致，应及时往泌尿外科进一步诊断治疗。

【腰椎骨质增生】：

- (1) 坚持健身运动，腰椎骨质增生的预防主要是坚持长期的各种健身运动，这对防止中老年骨质疏松症和骨质增生症是十分有益的，运动方式有：散步、健身操、太极拳、太极剑、长跑等。
- (2) 保健按摩：是一种保健性的自我按摩运动，可采用坐位或站位，用双手掌及各指自上而下在腰部进行按摩，力量由轻而重，直至局部发热，再用双手推拿腰部 2~3 分钟，以促进腰部的血液循环，缓解肌肉的僵硬和紧张。
- (3) 请您保护关节避免对关节的过渡压力，平时请您要注意站、坐、行和劳动姿态，可适当运动减缓关节的退行性变化。建议多吃贝类、黄豆、牛奶、坚果等增加钙质。
- (4) 骨质增生部位如压迫神经根引起相应的症状（如疼痛、麻痹等肢体感觉障碍）时，请您前往康复理疗科进行物理治疗如：理疗、推拿、牵引、按摩和中药、消炎止痛药缓解疼痛。也可以往神经内科或骨科治疗。有骨质增生但无症状者无需治疗。
- (5) 保持良好的站立姿势：站立时正确的姿势应是：双膝关节微屈，臀大肌轻度收缩，自然收缩腹肌，腰椎轻度变直，减少腰骶角，增加脊柱支撑力，预防腰椎间盘的损伤。
- (6) 保持良好的坐位：长期采取坐位工作与学习者，应选择可调式靠背椅使坐位时腰部有所依靠，减轻腰部负担，连续坐位姿势超过 1 小时者，应起立活动一下腰部，防止腰部的肌肉劳损，小关节移位，椎间盘损伤。
- (7) 选择良好的睡床：人的一生有 1/3 的时间是在床上度过的，因此选择一张良好的床是非常重要的。建议睡硬、半硬床，不主张选择软钢丝床，人体仰卧时软床可使腰椎的生理曲度发生改变，侧卧时脊柱侧弯，从而增加腰椎骨质增生症的患病机率。
- (8) 减少腰部受伤、受潮。

【椎间盘轻度膨出】：

(1) 椎间盘膨出指的是由于退行性变或者外伤导致间盘中央的髓核细胞组织突破内层纤维环，而未突破外层纤维环的状态。属于椎间盘突出症当中较轻的一种，临床症状较轻，可采取保守治疗，并可取得良好的疗效。建议骨科咨询及诊治。

【阴道炎】：

- (1) 阴道炎是阴道粘膜及粘膜下结缔组织的炎症，是妇科门诊常见的疾病。
- (2) 正常健康妇女，由于解剖学及生物化学特点，阴道对病原体的侵入有自然防御功能，当阴道的自然防御功能遭到破坏，则病原体易于侵入，导致阴道炎症。
- (3) 绝经后妇女由于雌激素缺乏，阴道上皮菲薄，细胞内糖原含量减少，阴道 PH 高达 7 左右，故阴道抵抗力低下，比青春期及育龄妇女易受感染。
- (4) 阴道炎临床上以白带的性状发生改变以及外阴痒痒灼痛为主要临床特点，感染累及尿道时，可有尿痛、尿急等症状。常见的阴道炎有细菌性阴道病、滴虫性阴道炎、霉菌性阴道炎、老年性阴道炎。
- (5) 阴道炎由不同的病原体感染所致，一旦出现外阴不适，白带异常，立即去医院检查，确定病原体，针对病因治疗。

【左乳结节】：

(1) 乳腺结节是乳腺组织导管和乳小叶在结构上的退行性变及进行性结缔组织的生长，主要以乳房周围性疼痛为特征，或在情绪变化、劳累、天气变化时加重，每月月经前疼痛加剧，行经后疼痛减退或消失。其主要原因是由于内分泌失调。

(2) 建议少吃刺激性食物或进行药物治疗干预，必要时外科诊治。

【盆腔积液】：

(1) 盆腔积液是一种表现，而不是一种疾病，可分为生理性积液和病理性积液两种。生理性积液见于部分正常女性在月经期或排卵期，含有少量的积液。病理性积液可在盆腔炎、附件炎和子宫内膜异位症等疾病下产生的。

(2) 建议月经干净 3、4 天后复查，如复查仍提示积液或有腹部疼痛等不适症状，不排除盆腔炎症，建议妇科诊治。

汇总医生： 丁昊炜

主检日期： 2025-06-02

主检医生：

分科结果

身高、体重、血压

项目名称	检查结果	项目名称	检查结果
身高	174cm	体重	81kg
血压	104/61mmHg		

***小结:**

(1) 体重指数 26.75: 超重

操作员: 闫辛儿 检查日期: 2025-05-30 检查医生: 名燕凌

内科

项目名称	检查结果	项目名称	检查结果
心率	80 次/min	心律	齐
心脏杂音	无	心界	正常
肺部	正常	呼吸音	呼吸音清
啰音	未闻及	叩诊	叩诊呈清音
腹部触诊	腹部平软	发育	正常
肝胆	肋下未触及	脾脏	肋下未触及
双肾	无叩击痛	肠鸣音	正常
营养	良好	神经系统	正常
生理反射	生理反射存在	病理反射	病理反射未引出
颅神经	正常	运动功能	正常
深浅感觉	正常	其它	无异常发现
既往史	无		

***小结:**

未见异常

操作员: 李军 检查日期: 2025-05-30 检查医生: 李军

外科 (女)

项目名称	检查结果	项目名称	检查结果
皮肤	正常	甲状腺	无肿大
浅表淋巴结	无肿大	肛门	正常
泌尿外生殖器	正常	四肢关节	未见异常
腹股沟	未见异常	足背动脉	正常
紫绀	无	色素沉着	无
脱毛	无	脱色	无
浮肿	无	皮下结节	无
头颅	正常	颈部	正常
乳腺	正常	脊柱	正常
直肠	未检	皮肤黄疸	无
四肢	活动正常	其他	无

***小结:**

未见异常

操作员：张明远

检查日期：2025-05-30

检查医生：张明远

眼科

项目名称	检查结果	项目名称	检查结果
视力(左)	1.0	视力(右)	0.2
辨色力	正常	眼睑	正常
结膜	正常	泪器	正常
角膜	正常	虹膜	正常
瞳孔	正常	晶状体	正常
玻璃体	正常	眼底	未见异常

***小结:**

(1) 右眼视力下降

操作员：田野青

检查日期：2025-05-30

检查医生：田野青

耳鼻喉科

项目名称	检查结果	项目名称	检查结果
听力(左)	正常	听力(右)	正常
外耳道	正常	鼓膜	正常
鼻窦	正常	鼻中隔	正常
鼻腔	正常	扁桃体	无肿大
嗅觉	正常	咽喉	正常

***小结:**

未见异常

操作员：裴文兴 检查日期：2025-05-30 检查医生：裴文兴

妇科内诊

项目名称	检查结果	项目名称	检查结果
外阴	正常	尿道口	正常
阴道	黏膜充血	子宫	正常
附件	正常	宫颈	光滑
后穹窿	正常		

***小结:**

阴道炎

操作员：智美玲 检查日期：2025-05-30 检查医生：智美玲

检验报告

尿常规

项目名称	检查结果	单位	参考值	提示
胆红素(BIL)	-		阴性	
隐血(ERY)	-		阴性	
小圆上皮细胞(SRC)	0	个/u1	0--0	
维生素C	-		阴性	
异常红细胞	0	个/u1	0--3	
红细胞(正常)	2	个/u1	0--6	
鳞状上皮细胞	28	个/u1	0--0	↑
粘液丝	0	个/u1	0--0	
尿葡萄糖(GLU)	-		阴性	
酮体(KET)	-		阴性	
比重(SG)	1.005		1.003--1.030	
酸碱度(PH)	6.5		4.5--8.0	
尿蛋白质(PRO)	-		阴性	
尿胆原(URO)	-		阴性	
亚硝酸盐(NIT)	-		阴性	
尿白细胞(LEU)	-		阴性	

***小结:**

鳞状上皮细胞偏高(28 /HP)

操作员：赵伟 检查日期：2025-05-30 检查医生：康建忠

血常规(五分类)

项目名称	检查结果	单位	参考值	提示
白细胞(WBC)	6.98	$10^9/L$	3.5--9.5	
淋巴细胞绝对值(LY#)	2.30	$10^9/L$	1.1--3.2	

淋巴细胞百分比 (LY%)	32.9	%	20--50	
中性粒细胞绝对值 (GR#)	4.01	$10^9/L$	1.8--6.3	
中性粒细胞百分比 (GR%)	57.5	%	40--75	
嗜碱性粒细胞绝对值 (BA#)	0.05	$10^9/L$	0--0.06	
嗜碱性粒细胞百分比 (BA%)	0.8	%	0--1.0	
嗜酸性粒细胞绝对值 (EO#)	0.10	$10^9/L$	0.02--0.52	
嗜酸性粒细胞百分比 (EO%)	1.4	%	0.4--8.0	
血小板 (PLT)	214	$10^9/L$	125--350	
血小板分布宽度 (PDW)	15.7	%	15--17	
平均血小板体积 (MPV)	9.4	f1	6.0--14.0	
血小板压积 (PCT)	0.201	%	0.11--0.28	
红细胞 (RBC)	4.20	$10^{12}/L$	3.8--5.1	
血红蛋白	113	g/L	115--150	↓
红细胞压积 (HCT)	35.8	%	35--45	
红细胞平均体积 (MCV)	85.1	f1	82--100	
平均血红蛋白含量 (MCH)	27.0	pg	27--34	
平均血红蛋白浓度 (MCHC)	317	g/L	316--354	
单核细胞绝对值 (MO#)	0.52	$10^9/L$	0.1--0.60	
单核细胞百分比 (MO%)	7.4	%	3--10	
红细胞分布宽度标准差 (RDW-SD)	50.1	f1	35--56	
红细胞分布宽度变异系数 (RDW-CV)	15.7	%	10.6--16.6	
大血小板比率	21.2	%	11--45	
大血小板数目	45	$10^9/L$	30--90	
未成熟粒细胞数目	0.00	$10^9/L$	0--999	
未成熟粒细胞百分比	0.0	%	0--100	
有核红细胞数目	0.000	$10^9/L$	0--9999	
有核红细胞百分比	0.00	/100WBC	0--9999	

*小结:

血红蛋白偏低(113 g/L)

操作员：黄璐瑶 检查日期：2025-05-30 检查医生：康建忠

肾功三项

项目名称	检查结果	单位	参考值	提示
肌酐(CREA)	58.10	umol/L	41--73	
尿酸(UA)	277.00	umol/L	140--340	
尿素测定(Urea)	4.10	mmol/L	2.6--7.5	

***小结:**

未见异常

操作员：余雅倩 检查日期：2025-05-30 检查医生：康建忠

空腹血糖

项目名称	检查结果	单位	参考值	提示
葡萄糖(GLU)	4.55	mmol/L	3.89--6.1	

***小结:**

未见异常

操作员：余雅倩 检查日期：2025-05-30 检查医生：康建忠

尿沉渣

项目名称	检查结果	单位	参考值	提示
白细胞尿	4	个/u1	0--13	
上皮细胞(EC)	28	/HP	0--28	
管型(CAST)	0	个/u1	0--1	
霉菌(尿)	0	/HP	0--0	
结晶	0	/HP	0--10	
透明度(CLA)	清亮			
胆红素(BIL)	-		阴性	
颜色(Colour)	淡黄色			
红细胞(尿)(RBC)	2	个/u1	0--6	

***小结：**

未见异常

操作员：赵伟 检查日期：2025-05-30 检查医生：康建忠

血脂四项

项目名称	检查结果	单位	参考值	提示
动脉硬化指数	1.40		1.31--3.19	
总胆固醇(CHOL)	5.02	mmol/L	2.59--5.2	
甘油三脂(TG)	1.02	mmol/L	0.7--1.7	
低密度脂蛋白(LDL)	2.36	mmol/L	0--4.13	
高密度脂蛋白(HDL)	1.69	mmol/L	0.77--1.55	↑

***小结：**

高密度脂蛋白(HDL)偏高(1.69 mmol/L)

操作员：余雅倩 检查日期：2025-05-30 检查医生：康建忠

肝功能三项

项目名称	检查结果	单位	参考值	提示
γ-谷氨酰转肽酶(GGT)	11.0	U/L	7--45	
丙氨酸氨基转移酶(ALT)	17.00	U/L	7--40	
门冬氨酸氨基转移酶(AST)	16.00	U/L	13--35	
谷草比谷丙	0.94		0.4--2.5	

***小结：**

未见异常

操作员：余雅倩 检查日期：2025-05-30 检查医生：康建忠

大同现代医学检验实验室

液基薄层细胞学图文报告

ID: 2025116540

病理号: 106142

姓名: 刘娟

性别: 女

年龄: 36岁

送检科室:

电话号码: 15035649868

床号:

病历号:

体检号: 2207081008

送检医院: 大同瑞慈康复体检

送检日期: 2025-05-30

末次月经:

送检医生:

采样日期:

报告日期: 2025-05-30

标本满意度: 满意

细胞量: >40%

红细胞:

经期样本:

颈管细胞:

化生细胞:

鳞状细胞:

宫颈柱状细胞:

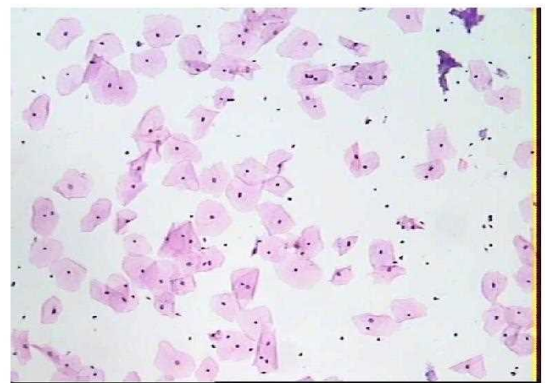
未见上皮内病变/恶性细胞:

正常范围内:

良性反应性改变:

- 炎症:
- 放疗:
- 妊娠:
- 萎缩性:
- 宫内避孕器:
- 其他:

- 轻度:
- 中度:
- 重度:



病原体: 滴虫感染: 念珠菌感染: 细菌感染:

提示 HPV 感染: 疱疹病毒感染:

鳞状上皮细胞分析:

- 非典型鳞状细胞:
- 倾向上皮内瘤变:
 - 倾向良性反应性改变:
 - 不能明确意义(ASC-US):
 - 不排除高度病变(ASC-H):

上皮内低度病变: 鳞癌:

上皮内高度病变:

- CIN2:
- CIN3:

腺上皮细胞分析:

非典型腺细胞:

- 宫内膜:
- 来源不明:

非典型腺细胞(宫颈管):

- 倾向原位腺癌:
- 不能明确意义:
- 倾向良性反应性改变:

腺癌:

- 宫颈管:
- 宫内膜:
- 其它:

炎细胞:

- 轻度:
- 中度:
- 重度:

可疑腺癌:

诊断意见: 未见上皮内病变或恶性细胞 (NILM)。

建议:

报告医师: 张荣生

地址: 大同市魏都大道 79 号, 本报告医师签字后有效
咨询: 0352-2830587 4006-122-995

妇科细胞学是筛查项目, 出于技术原因, 可能会有假阴性结果, 本检测仅对来样负责, 如果对结果有疑义, 请在收到报告 7 天内与我们联系。

大同瑞慈康复医院 12导联心电图报告

刘娟 女 36岁

体检号:206373

病床号:

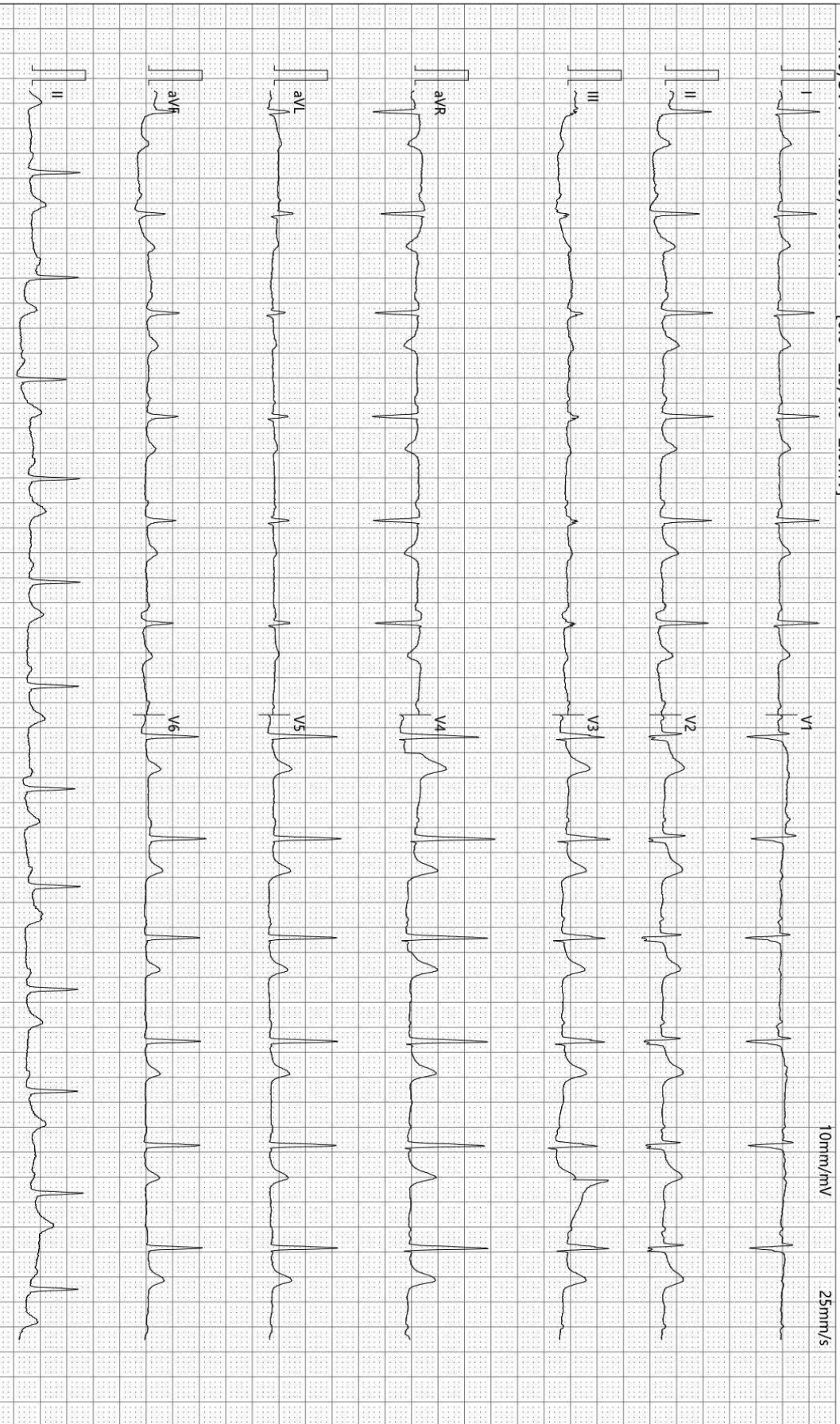
诊断结果:

- 1.窦性心律
- 2.正常心电图

诊断医生:

张之生

HR : 73bpm [60 ~ 100bpm]
P : 113 ↑ ms [0 ~ 110ms]
PR : 161ms [120 ~ 200ms]
QRS : 82ms [60 ~ 100ms]
QT/QTc : 381/422ms [320 ~ 440/0 ~ 460ms]
P/QRS/T : 69/34/-31 ↓ deg. [0 ~ 75/-30 ~ 90/0 ~ 75deg]
RV5/SV1 : 1.299/0.606mV [0.0 ~ 2.5/0.0 ~ 2.0mV]



检查时间:2025-05-30 08:23:26

诊断时间:2025-05-30 08:26:56

SEMIP V1.90

仅供临床参考

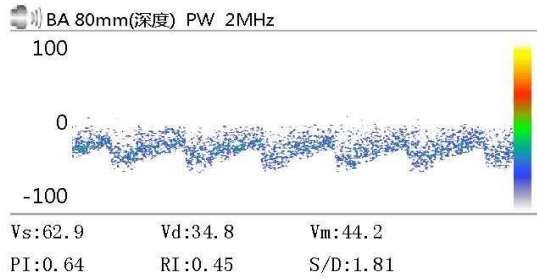
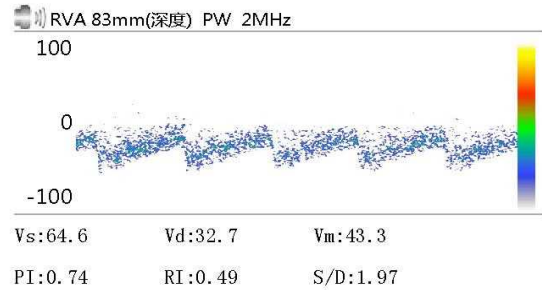
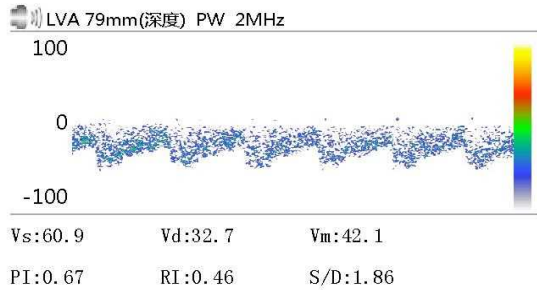
Text



大同瑞慈健康体检

颅内多普勒血流图 (TCD) 检查报告单

姓名: 刘娟 性别: 女 年龄: 36 岁 检查号: 2207081008
 申请科室: 体检科 申请医师: 李菊蓉 检查类型: 颅内血管 床号:



Vs: Vd: Vm:
 PI: RI: S/D:

Vs: Vd: Vm:
 PI: RI: S/D:

Vs: Vd: Vm:
 PI: RI: S/D:

医生意见

结论: 椎-基底动脉脑血管超声未见异常。

李菊蓉

检查日期: 2025-05-30

本报告单仅提供临床参考

Rich 大同瑞慈康复医院
超声诊断图文报告

流水号: 2207081008

超声号: 1851812

姓名: 刘娟

年龄: 36 岁

性别: 女

检查设备: Vivid E95

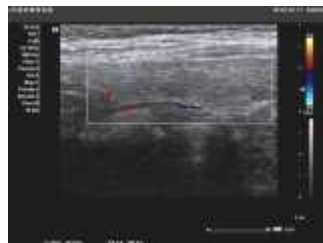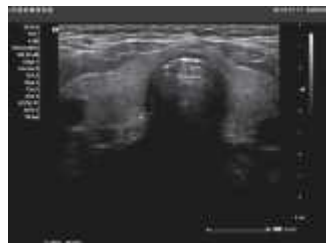体检号: 206373

申请医院: 本院

体检科室: 体检科

检查部位: 甲状腺彩超

经典图像:



影像所见:

甲状腺双侧叶形态正常, 包膜完整, 实质回声欠均匀, CDFI: 未见异常血流信号。
双侧颈部未见明显肿大淋巴结。

影像诊断:

甲状腺双侧叶未见异常

报告医师: 郭丽霞

检查日期: 2025-05-30

审核医师: 郭丽霞

报告日期: 2025-05-30



注: 本报告仅供临床医生参考!

地址: 大同市魏都大道 79 号。如有疑问, 请致电: 0352---2830580

Rich 大同瑞慈康复医院
超声诊断图文报告

流水号: 2207081008

超声号: 1851820

姓名: 刘娟

年龄: 36 岁

性别: 女

检查设备: Vivid E95

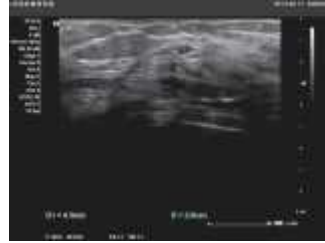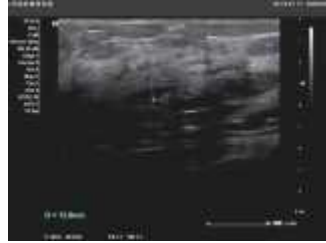体检号: 206373

申请医院: 本院

体检科室: 体检科

检查部位: 乳腺彩超

经典图像:



影像所见:

双侧乳腺腺体层次清晰, 右乳腺体厚 1.3cm, 左乳腺体厚 1.2cm, 于左乳 6 点距乳头 1cm 处见约 0.43*0.26cm 低回声结节, 形态规则, 边界清, 双乳导管未见扩张, CDFI: 未见异常血流信号。

双侧腋下未见明显肿大淋巴结。

影像诊断:

左乳结节 BI-RADS3 级

报告医师: 郭丽霞

检查日期: 2025-05-30

审核医师: 郭丽霞

报告日期: 2025-05-30



注: 本报告仅供临床医生参考!

地址: 大同市魏都大道 79 号。若有疑问, 请致电: 0352---2830580

Rich 大同瑞慈康复医院
超声诊断图文报告

流水号: 2207081008

超声号: 1851826

姓名: 刘娟

年龄: 36岁

性别: 女

检查设备: Vivid E95

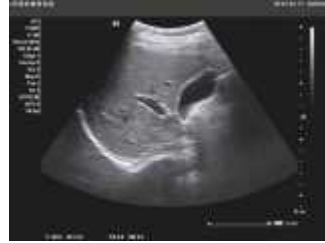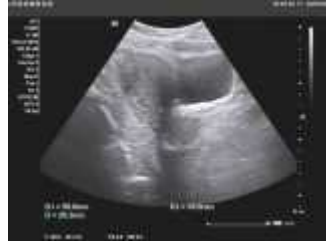体检号: 206373

申请医院: 本院

体检科室: 体检科

检查部位: 全腹彩超

经典图像:



影像所见:

肝脏大小形态正常, 包膜光滑完整, 实质回声均匀, 肝内管道系统走行清晰, 门静脉及肝内胆管不扩张。

胆囊大小形态正常, 壁不厚、光滑, 囊内透声好, 肝外胆管不扩张。

胰腺大小形态正常, 实质回声均匀, 主胰管不扩张。

脾脏大小形态正常, 实质回声均匀, 脾门静脉不宽。

双肾大小形态正常, 皮髓质分界清晰, 集合系统未见分离, 双侧输尿管未见扩张。

膀胱充盈佳, 未见明显异常。

前位子宫, 大小约 5.6*4.0*4.1cm, 肌壁回声均匀, 内膜线清晰, 厚 0.4cm, 宫颈厚约 2.8cm, 双侧附件区未见异常。于子宫后方探及液性暗区, 深约 1.2cm。

影像诊断:

盆腔积液

报告医师: 郭丽霞

检查日期: 2025-05-30

审核医师: 郭丽霞

报告日期: 2025-05-30



注: 本报告仅供临床医生参考!

地址: 大同市魏都大道 79 号。若有疑问, 请致电: 0352---2830580

ID 号: 2207081008

影像号: CT20250529074

姓名: 刘娟

年龄: 36 岁

性别: 女

检查设备: 西门子量子双源 CT

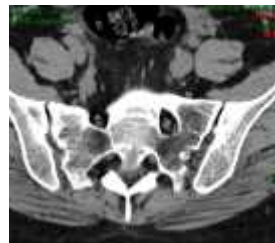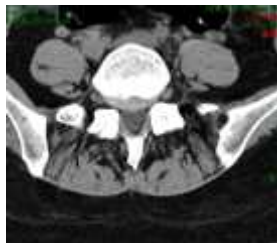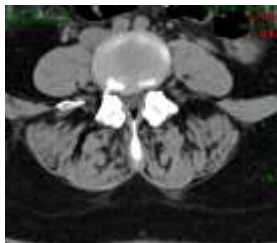体检号: 206373

申请医院: 本院

体检科室: 体检科

检查部位: CT 检查二

经典图像:



影像所见:

腰椎曲度变直, 序列整齐, 部分椎体边缘唇样骨质增生, 附件骨质结构完整, 形态良好, L3/4、L4/5、L5/S1 椎间盘软组织轻度膨出, 压迫硬膜囊, 侧隐窝未见明显狭窄, 椎管内脊髓密度形态未见异常。

影像诊断:

腰椎骨质增生

L3/4、L4/5、L5/S1 椎间盘轻度膨出

报告医师: 剧艳军

检查日期: 2025-06-01

审核医师: 剧艳军

报告日期: 2025-06-01